LVIII Congresso Nazionale SNO

A cura di: M. Melis, W. Neri, S. Ricci, M. Ruggiero, L. Tosatto, L. Valvassori, B. Zanotti



2-5 maggio 2018
Riccione

Proceedings

2018

Proceedings SNO
7

SNO CIENZE EUROLOGICHE SPEDALIERE

ATTI
LVIII CONGRESSO NAZIONALE
SNO

~ Riccione, 2-5 maggio 2018 ~

A cura di:
Maurizio Melis
Walter Neri
Stefano Ricci
Maria Ruggiero
Luigino Tosatto
Luca Valvassori
Bruno Zanotti

NEW MAGAZINE EDIZIONI

Dr. Maurizio Melis
SC di Neurologia e Stroke Unit,
Azienda Ospedaliera "G. Brotzu", Cagliari

Dr. Walter Neri
UO di Neurologia,
Ospedale "G.B. Morgagni - L. Pierantoni", Forlì

Dr. Stefano Ricci
UO di Neurologia Centro Ictus,
Ospedali di Città di Castello e Gubbio - Gualdo Tadino (Perugia)

Dr.ssa Maria Ruggiero
UO di Neuroradiologia,
Ospedale "Maurizio Bufalini", Cesena

Dr. Luigino Tosatto
SC di Neurochirurgia,
Ospedale "Maurizio Bufalini", Cesena

Dr. Luca Valvassori
UO di Neuroradiologia,
ASST Monza

Dr. Bruno Zanotti
Dipartimento di Neuroscienze,
Azienda Ospedaliero-Universitaria "S. Maria della Misericordia", Udine

In copertina particolare di un'illustrazione disegnata da Livio Apolloni, cover (cm 17 x 12) di un opuscolo del 1930 dal titolo "Riccione. La Perla Verde dell'Adriatico (Riviera romagnola)".

Gli Autori, i Curatori e l'Editore hanno posto particolare attenzione affinché, in base alle più recenti conoscenze mediche, procedure, farmaci e dosaggi siano riportati correttamente. Declinano, comunque, ogni responsabilità sul loro uso e consigliano di consultare le note informative delle Industrie produttrici ed i dati della letteratura. I riferimenti legislativi sono stati controllati, ma il rimando alle pubblicazioni ufficiali è d'obbligo. La correttezza delle affermazioni e delle citazioni bibliografiche è sotto la diretta responsabilità degli Autori.

© Copyright 2018 by new MAGAZINE

All rights reserved. No part of this publication may be reproduced, stored in a retrieval system or transmitted, in any form or by any means, electronic, mechanical, photocopying, recording or otherwise, without written permission of the copyright holder.

Tutti i diritti sono riservati. Nessuna parte può essere riprodotta in alcun modo senza il permesso scritto dell'Editore.

new MAGAZINE edizioni
via dei Mille, 69 - 38100 TRENTO
www.newmagazine.it
1ª edizione 2018
ISBN 978-88-8041-118-5

INDICE

15 ***Elenco sigle***

❒ **Editoriale**

17 Prefazione
L. Tosatto, M. Ruggiero, W. Neri

❒ **Abstracts**

MERCOLEDÌ, 2 MAGGIO

CORSO PRE-CONGRESS

■ STROKE: NUOVE EVIDENZE E ORGANIZZAZIONE TERRITORIALE

20 Reti tempo-dipendenti: rete Toscana stroke
F. Bellomo

TEACHING COURSE 1

■ NEUROSONOLOGIA

22 Neurosonologo e interventista: ti bastano gli ultrasuoni?
C. Baracchini

23 Non solo vasi? La neurosonologia del muscolo
M. Marinoni

GIOVEDÌ, 3 MAGGIO

SIMPOSI PARALLELI

■ DISTURBI FUNZIONALI IN NEUROLOGIA

26 Crisi e pseudocrisi
R. Michelucci

27 Disturbi del movimento funzionali
C. Colosimo

■ DISSEZIONI ARTERIOSE E STENOSI INTRACRANICHE

30 Fisiopatologia e clinica
I.M. Santilli

31 Terapia medica
E. Ballabio

32 Diagnostica strumentale
M. Pastore Trossello

■ CEFALLE: LE URGENZE E LE NUOVE TERAPIE

34 La gestione delle urgenze: Pronto Soccorso e non solo
P. Querzani

I SESSIONE PLENARIA

■ GLIOMI UPDATE: DIAGNOSI E TRATTAMENTO

36 Nuova classificazione World Health Organization 2016
F. Giangaspero

37 Monitoring intraoperatorio
C. Minardi

39 Trattamenti adiuvanti: chemioterapia
A. Brandes

40 Trattamenti adiuvanti: radioterapia
S. Arcangeli

41 Lo stato della ricerca
T. Ibrahim

CLINICAL ROUND MULTIDISCIPLINARE 1

■ Controversie in Neuroscienze

44 Emorragia cerebrale in corso di anticoagulante per fibrillazione atriale non valvolare: necessità di scoagulare tra cuore e cervello
G. Nuzzaco, M.V. Calloni, L.R. Chiveri, E. Corengia, A. Giorgetti, F. Muscia, L. Politini, E. Raimondi, M. Servida, E. Vecchio, E.P. Verrengia, P. Perrone

SIMPOSI PARALLELI

■ Ictus, fibrillazione atriale e nuovi anticoagulanti orali: up to date

46 Ictus ischemico recente
T. Mazzoli

47 Interazioni con antidepressivi e antiepilettici: un problema per il neurologo
V. Piras

■ Usi clinici della tossina botulinica

50 Trattamento delle distonie con tossina botulinica
C. Colosimo

51 Trattamento della spasticità con tossina botulinica
M. Manca

52 Tossina botulinica: gestione integrata ospedale territorio e appropriatezza prescrittiva
R. Quatrale

■ Epilessie

54 La personalizzazione della terapia antiepilettica tra dati scientifici ed esperienza clinica
M. Elia

55 La chirurgia dell'epilessia: lo studio prechirurgico
F. Villani

56 La chirurgia dell'epilessia: l'approccio chirurgico e l'outcome clinico e neuropsicologico
F. Giordano

■ Miscellanea di malattie rare

58 La transizione all'età adulta nel paziente con malattie metaboliche: il caso della fenilchetonuria
A. Burlina

59 La malattia di Fabry
M. Zedde

LETTURA SATELLITE

■ Malattia di Parkinson

62 Opicapone: una nuova opzione terapeutica nel paziente con malattia di Parkinson
F. Stocchi

SIMPOSI PARALLELI

■ Patologia degenerativa del rachide: I parte: Cervicale

64 Ruolo del terapista del dolore nelle radicolopatie cervicali
G. Musetti

II parte: Lombare e lombo-sacrale

65 Neuroimaging
F. Menetti

66 Il concetto di instabilità e microinstabilità oggi
M. Crostelli

67 Dispositivi interspinosi *vs* viti peduncolari nelle stabilizzazioni circonferenziali
G. Maida

68 The role of electrophysiology in the application of pedicle screws
L. Basile

■ Encefaliti autoimmuni ed encefalopatie dismetaboliche

70 Encefaliti autoimmuni: quando sospettarle
C. Antozzi

71 Diagnosi di laboratorio
D. Franciotta

72 Terapia encefaliti autoimmuni: come curarle
R. Montegazza

73 Encefalopatie iatrogene
G. Gurgone

74 Pattern encefalico e tossicosi
G. Caravaglios

■ Patologia venosa cranio-encefalica

76 Fattori di rischio e clinica
A. De Vito

77 Imaging
C. Gaudino

VENERDÌ, 4 MAGGIO

SIMPOSI PARALLELI

■ **CONFLITTI NEURO-VASCOLARI**

80 Trattamenti chirurgici
M. D'Andrea

81 Studio prechirugico con "diffusion tensor imaging" del nervo trigemino come fattore prognostico al trattamento chirurgico della nevralgia del trigemino
D. Fuschillo

II SESSIONE PLENARIA

■ **ICTUS**

84 Il trattamento combinato in un Centro Hub: cosa vuol dire centralizzare?
A. Pitrone

85 Il trattamento combinato in un Centro Hub: il significato di centralizzare
M. Magoni

87 Trattamento endovascolare di casi complessi/rari
L. Castellan

SIMPOSI PARALLELI

■ **URGENZE NEUROLOGICHE NELLE DEMENZE**

90 Neuroimaging morfologico e funzionale nella diagosi di demenza
D. Cecchin

91 Ictus cerebrale nelle demenze: quale terapia?
E. Puca

92 Il delirium nelle demenze durante l'ospedalizzazione
F. Bologna

■ **ICTUS IN POST-ACUTO**

94 Che cosa è una Stroke Unit: due modelli a confronto
T. Mazzoli

95 Chi dovrebbe stare in Stroke Unit?
A. Ciccone

96 Ictus acuto: non solo fibrinolisi
M. Zedde

■ **MALFORMAZIONI ARTERO-VENOSE NON ROTTE**

98 Malformazioni artero-venose cerebrali: il ruolo del neurochirurgo
G. Pavesi

99 Malformazioni artero-venose non rotte: ruolo della radiochirurgia
L.S. Casentini

100 LECTURE: Il trattamento endovascolare
S. Mangiafico

■ **"CHRONIC INFLAMMATORY DEMYELINATING POLYNEUROPATHY" UPDATE: DIAGNOSI E TERAPIA**

104 La diagnosi strumentale e di laboratorio
F. Logullo

105 Attualità di terapia
V. Donadio

106 E se non fosse "chronic inflammatory demyelinating polyradiculoneuropathy"? Il caso dell'amiloidosi
G. Vita

III SESSIONE PLENARIA

■ **SCLEROSI MULTIPLA**

108 Update sui nuovi criteri diagnostici nella sclerosi multipla
C. Tortorella

109 Sclerosi multipla: nuove opzioni terapeutiche
R. Capra

110 La definizione di risposta al trattamento
S. Malagù

111 Quale e quanta riabilitazione nella sclerosi multipla
C. Solaro

112 Cure palliative nella sclerosi multipla
E. Pucci

SIMPOSI PARALLELI

■ **LA "DEEP BRAIN STIMULATION" E LE TERAPIE AVANZATE NELLA MALATTIA DI PARKINSON**

114 Update sull'efficacia della deep brain stimulation nella malattia di Parkinson, distonia e tremore
F. Valzania

115 Le terapie infusionali nella malattia di Parkinson
M.C. Sensi

■ **IDROCEFALO NORMOTESO APPROCCIO MULTIDISCIPLINARE**

118 Clinica e diagnosi differenziale
C. Pacchetti

119 Diagnosi neuroradiologica. A che punto siamo?
G. Napoli

120 I risultati della perfusione liquorale nella diagnosi di idrocefalo normoteso
C. Anile

■ **"SAGITTAL BALANCE" NELLA CHIRURGIA SPINALE**

122 "Sagittal balance" nella chirurgia spinale: inquadramento neuroradiologico
R. Izzo

COMUNICAZIONI ORALI
SESSIONE I

■ **DEMENZE E MALATTIE DEGENERATIVE**

124 Crisi epilettiche subcliniche in pazienti con malattia di Alzheimer
Dati preliminari dello studio in atto
A. Colombo, E. Mariani

■ **EPILESSIA**

125 Anticorpi anti-GAD nell'epilessia cronica: marker di farmacoresistenza con implicazioni terapeutiche specifiche?
E. Pasini, P. Riguzzi, L. Volpi, S. Bonfatti, R. Michelucci

■ **MALATTIE CEREBRO-VASCOLARI**

127 Characteristics and demographics of reversible cerebral vasoconstriction syndrome: data from the first series of Italian patients
The Italian Project on Stroke in Young Adults (IPSYS)
L. Poli, M. Zedde, M. Gamba, A. Bersano, A. Spalloni, R. Patella, M. Rasura, A. Adami, C. Piantadosi, L. Quartuccio, I. Casetta, C. Azzini, A. De Vito, V. De Giuli, F. Caria, V. Piras, M. Melis, M.L. Delodovici, C. Dall'Occhio, C. Gandolfo, D. Massucco, P. Cerrato, C. Motto, F. Melis, A. Chiti, M. Gentile, V. Bignamini, A. Cavallini, A. Persico, A. Morotti, E. M. Lotti, A. Toriello, N. Pugliese, P. Costa, G. Silvestrelli, A. Lanari, A. Zini, M. Paciaroni, C. Lodigiani, S. Marcheselli, S. Sanguigni, M. Del Sette, V. Terruso, S. Monaco, P. Lochner, C. Zanferrari, F. R. Pezzella, A. Padovani, A. Pezzini

129 Dimensione operativa della neurologia dell'emergenza-urgenza
Esperienza del Gruppo di Lavoro lombardo Associazione Italiana di Neurologia dell'Emergenza Urgenza (ANEU)
M. Gallazzi, E. Ballabio, G. Bezzi, G. Borutti, M. Braga, M.V. Calloni, E. Candeloro, A. Cavallini, B. Censori, M.L. Delodovici, C. Depiazza, L. Fusi, A. Innocenti, F. Mazzucchelli, M. Meneri, G. Micieli, C. Motto, I.M. Santilli, C. Scaccabarozzi, M. Sessa, L. Tancredi

131 History of migraine and brain infarct volume
The Italian Project on Stroke at Young adultS (IPSYS)
V. De Giuli, M. Besana, M. Grassi, M. Zedde, G. Malferrari, A. Zini, A.M. Simone, C. Lodigiani, P. Ferrazzi, S. Marcheselli, R. Patella, A. Spalloni, M. Rasura, A. Cavallini, A. Persico, M.L. Delodovici, P. Bovi, G. Tomelleri, N. Checcarelli, A. Chiti, E. Giorli, M. Del Sette, A. Toriello, L. Tancredi, M. Braga, L. Poli, F. Caria, M. Gamba, G. Micieli, A. Padovani, R. Gasparotti, A. Pezzini, on behalf of the Italian Project on Stroke in Young Adults (IPSYS) Investigators

133 Ictus giovanile. Registro epidemiologico nella Sardegna meridionale anno 2017: valutazione preliminare sulla popolazione ricoverata presso la Stroke Unit dell'Azienda Ospedaliera "Brotzu" di Cagliari
L. Meleddu, V. Piras, J. Moller, M. Melis

134 Intravenous thrombolysis in stroke patients taking novel oral anticoagulants: experience with the low-dose 0.6 mg/kg of recombinant tissue-type plasminogen activator
Case reports
L. Giofrè, M. Plastino, D. Bosco, F. Galati, P. Postorino, A. Consoli, D. Consoli

SESSIONE II

■ **DEMENZE E MALATTIE DEGENERATIVE**

135 Compromissione cognitiva lieve a differente presentazione clinica: associazioni tra disturbi cognitivi e psico-comportamentali
S. Lorusso, E. Barvas, C. Maioli, M. Romantini

136 Prevalenza di idrocefalo normoteso idiopatico nella coorte di pazienti in carico nell'anno 2017 presso un Centro Disturbi Cognitivi e Demenze della ULSS 9 Scaligera
F. Sala, G. Massironi, M.C. Accordini, P. Renso, N. Refatti, L. de Togni

■ **MALATTIE NEUROMUSCOLARI**

137 Autophagy in necrotizing autoimmune myopathy
C. Coppola, F. Girolamo, M. Giannini, A. Lia, A. Amati, D. D'Abbicco, M. Tampoi, M. Trojano, F. Iannone, L. Serlenga

138 Scelte e dichiarazioni anticipate di trattamento: l'esperienza del Centro Regionale Esperto Sclerosi Laterale Amiotrofica di Torino
A. Bombaci, A. Ilardi, U. Manera, S. Cammarosano, A. Canosa, C. Moglia, A. Chiò, A. Calvo

■ **NEURORIABILITAZIONE**

139 Efficacy of intensive multidisciplinary rehabilitation in Parkinson's disease: a randomised controlled study
G. Madeo, D. Ferrazzoli, P. Ortelli, I. Zivi, V. Cian, E. Urso, M.F. Ghilardi, R. Maestri, G. Frazzitta

140 Qualità di vita, ansia, depressione e burden nella popolazione con ictus cerebrale: uno studio longitudinale multicentrico
G. Pucciarelli, S. Simeone, R. Alvaro, E. Vellone, C.S. Lee, K.S. Lyons

SESSIONE III

■ **A TEMA LIBERO**

141 Valutazione e trattamento psicologico all'interno del Dipartimento di Neuroscienze: il primo anno di attività
A. Sgoifo, A. Protti, F. Imbesi, L. Nobili, E. Susani, R. Marazzi, P. Proserpio, C. Campana, C. De Min, M. Caruso, M.G. Esposito, G. Codispoti, M. Cenzato, U. Mazza, E.C. Agostoni

■ **NEUROCHIRURGIA**

142 Emorragia subaracnoidea da rottura di aneurisma cerebrale: risultati e confronto del rischio di ricanalizzazione dopo trattamento chirurgico rispetto al trattamento endovascolare
E.V. Colombo, D. Riuscitti, I. Dascola, P. Filippi, R. Menozzi, E. Giombelli

143 Radiochirurgia stereotassica come trattamento di prima linea nelle malformazioni artero-venose cerebrali non rotte nell'era post-ARUBA: risultati preliminari
M. Boldrini, M. Longhi, R. Foroni, P. Polloniato, E. Zivelonghi, A. Pasqualin, G. Pinna, P. Zampieri, C. Cavedon, S. Dall'Oglio, R. Mazzarotto, N. Tommasi, E. Ciceri, A. Nicolato

145 Ruolo della fluoresceina nella chirurgia dei gliomi di alto grado: l'esperienza di Cesena
V. Antonelli, G. Maimone, A. Turrini, L. Tosatto

146 Descrizione di un raro caso di glioblastoma intramidollare e review della letteratura
M. Romano, F. Turiano, G. Caruso, P. Versace, A. Porcelli, C. Tuscano, A. Marchionne, M. Priolo, M.C. Cannatà, C. Mammì, A. Sayyad Said, M. Campello

■ **NEUROONCOLOGIA**

147 The value of digital subctrated T1 post-contrast imaging in the evaluation of residual tumor in early post-operative MR imaging
S. Piccinini, F. Chizzolini, E. Giombelli, G. Crisi

148 Trattamento radio-chemioterapico in pazienti con glioblastomi e astrocitomi in funzione dell'assetto bio-molecolare ottenuto mediante tecnica Multiplex Ligation-dependent Probe Amplification (MLPA) e Methylation-Specific MPLA (MS-MLPA)
L. Pintomalli, M. Fiorentino, P. Scaramozzino, M.C. Cannatà, G. Albonico, M. Maisano, B. Belvedere, C. Tuscano, F. Turiano, M. Priolo

149 Tumor location and patient age predict biological signatures of high-grade gliomas
R. Altieri, F. Zenga, A. Ducati, A. Melcarne, F. Cofano, M. Mammi, G. Di Perna, R. Savastano, D. Garbossa

SABATO, 5 MAGGIO

SIMPOSI PARALLELI

■ **LE LESIONI TRAUMATICHE DEL SISTEMA NERVOSO PERIFERICO**

152 Diagnosi, indicazioni chirurgiche e timing nelle lesioni traumatiche del sistema nervoso periferico
C. Sacco

153 Il ruolo della neuro-ecografia
G. Piccinini

154 Imaging per la ricerca delle avulsioni radicolari
M. Cava, S. Gerevini

156 La chirurgia ricostruttiva nelle avulsioni radicolari di plesso
G. Staffa

■ **TELEMEDICINA/TELESTROKE**

158 Telemedicina/Telestroke: l'esperienza di Legnano-Magenta
F. Muscia, M.V. Calloni, L.R..Chiveri, E. Corengia, A. Giorgetti, G. Nuzzaco, L. Politini, E. Raimondi, M. Servida, E. Vecchio, E.P. Verrengia, P. Perrone

160 Trasmissione immagini nell'ictus ischemico acuto: esperienza a Roma
A. Falcou

■ **LA RIABILITAZIONE NELLE NEUROLESIONI DALLA FASE ACUTA AGLI ESITI: CONFERMA E PROPOSTE PER RISPONDERE ALLE SFIDE DEL PROSSIMO FUTURO**

162 L'importanza della presa in carico precoce e le insidie del prossimo futuro
G. Teodorani, F. Fusai

163 I risultati della fase sub-acuta ospedaliera e le allettanti promesse della riabilitazione robotica e virtuale
F. Arlotti

164 Garantire la continuità ospedale-territorio: l'Unità di Valutazione Riabilitativa
N. Preiti

165 Problematiche emergenti in Neuroriabilitazione
C. Cisari

CLINICAL ROUND MULTIDISCIPLINARE 2

■ **CONTROVERSIE IN NEUROSCIENZE**

168 Trattamento endovascolare di due casi di trombosi venosa acuta dei seni durali
E. Lafe, F. Zappoli, E. Candeloro, A. Cavallini, C. Cirelli, G. Sanfilippo, F. Denaro, A. Persico, M. Maurelli

COMUNICAZIONI ORALI
SESSIONE IV

■ **NEURORADIOLOGIA**

172 3 Tesla Magnetic Resonance guided Focused Ultrasound (MRgFUS): il Gruppo di Lavoro di Verona
E. Ciceri, G.K. Ricciardi, S. Tamburin, M. Longhi, T. Bovi, B. Bonetti, C. Cavedon, R. Foroni, A. Nicolato, G. Pinna, M. Tinazzi, P. Zanatta, S. Montemezzi

173 La nostra esperienza nel trattamento delle fratture vertebrali mediante devices espandibili intravertebrali di terza generazione: "spine jack"
D. Gambacorta, V. Lunghi, M. Zocchi

174 Lesioni nucleo basali e talamiche: diagnosi differenziale e "tips and tricks"
G. D'Apolito, I. Traluci, M. Ruggiero

175 Selezione all'intervento endovascolare e correlazione tra collateral scoring e volume infartuale in pazienti con occlusione "tandem"
E. Epifani, F. Ormitti, D. Cerasti, G. Capurri, P. Piazza, R. Menozzi

177 Stima della sopravvivenza nei pazienti con glioblastoma multiforme: analisi mediante istogramma della RM perfusionale
A. Guarnera, A. Romano, A. Di Napoli, O. Gagliardo, A. Grossi, A. Bozzao

178 Valutazione mediante TC basale di Pronto Soccorso di pazienti con trombosi venosa cerebrale
A. Guarnera, A. Romano, G. Trasimeni, L. Pasquini, G. Butera, A. Bozzao

SESSIONE V

■ **NEUROCHIRURGIA**

179 Direct strokectomy and extensive cerebro-spinal fluid drainage for the treatment of space-occupying cerebellar ischemic strokes
F. Tartara, D. Bongetta, E.V. Colombo, C. Bortolotti, M. Cenzato, E. Giombelli, P. Gaetani, F. Zenga, G. Pilloni, A. Ciccone, M. Sessa

180 Intra-operative computed tomography and finite element modelling for multimodal image fusion
M. Riva, P. Hiepe, M. Frommert, F. Pessina, M. Conti Nibali, M. Rossi, T. Sciortino, L. Bello

181 Lower grade gliomas: a metabolic characterization of phenotypic and genotypic features
M. *Riva, E. Lopci, A. Castellano, L. Olivari, F. Pessina, P. Navarria, M. Grimaldi, R. Rudà, R. Soffietti, A. Chiti, L. Bello*

182 Lumbar synovial cyst: a series of 104 cases and a proposal of management guidelines

M. Sedia, A. Veroni, M. Ruini, V. Nizzoli, V. Dallolio, G. Casero, A. Sinigaglia, S. Zironi

183 Strokectomy in middle cerebral artery stroke: rationale and preliminary results
F. Tartara, E. V. Colombo, D. Bongetta, C. Bortolotti, M. Cenzato, D. Boeris, E. Giombelli, P. Gaetani, F. Zenga, A. Ciccone, A. Giossi, M. Sessa

SESSIONE VI

■ NEUROCHIRURGIA

184 L'assunzione di terapia antiaggregante e anticoagulante influenza l'outcome dei pazienti trattati per ematoma sottodurale cronico? Un tema controverso
L. Mongardi, A. Scerrati, M.A. Cavallo, P. De Bonis

185 Ernia midollare idiopatica: trattamento chirurgico e follow-up in 8 casi consecutivi
N. Marchesini, U.M. Ricci, C. Soda, G. Ravenna, F. Faccioli, G. Pinna

186 Microdecompressione vascolare per nevralgia trigeminale: quali fattori influenzano l'outcome chirurgico?
B. Masotto, G. Pinna, Y. Ceccaroni, G. Ghisellini

187 Sicurezza in neurochirurgia spinale: utilizzo integrato di neuronavigazione e TC intraoperatoria in 86 casi Un anno di esperienza del nostro Centro
S. *Forgnone, A. Bianco, R. Fornaro, E. Crobeddu, P. Car, A. Gerosa, A. Fanti, C. Cossandi, G. Panzarasa*

188 Utilizzo integrato di TC intraoperatoria e neuronavigazione: la nostra esperienza in neurochirugia cranica
S. Forgnone, R. Fornaro, P. Car, E. Crobeddu, A. Bianco, A. Fanti, A. Gerosa, A. Di Cristofori, C. Cossandi, G. Panzarasa

189 Valutazione intraoperatoria del flusso ematico nelle malformazioni artero-venose localizzate in prossimità di aree eloquenti: indicazioni, attuabilità ed utilità
E. Crobeddu, C. Cossandi, A. Fanti, F. Zenga, D. Garbossa, A. Melcarne, R. Fornaro, R. Altieri, S. Forgnone, A. Gerosa, G. Panzarasa, A. Ducati, M. Lanotte

POSTERS

■ A TEMA LIBERO

192 Case report: two-stage transverse myelitis due to listeria monocytogenes
S. Strumia, M. Gessaroli, W. Neri

193 Encefalomieloradicolonevrite post-infettiva fulminante (acute disseminated encephalomyelitis-like): un caso clinico emblematico
A. Cervellino, N. Paciello, D. Peluso, D. Acquistapace, A. Romaniello, E. Ferrante

194 L'infermiere specialista in Neuroscienze: dal Progetto Neuroblend al Master in Nursing delle Neuroscienze
S. Polanski, C. Razzini, G. Seppini

195 Neuro-Behçet disease: a case report
E. Marsili, D. Giannandrea, A. Gallina, T. Mazzoli, S. Ricci

196 Relapsing polychondritis with central nervous system involvement: a case report
F. Saveriano, G. Palagano, G. Masi, O. Difruscolo, V. Demarco, G. Rinaldi

197 Encefalopatia steroide- responsiva associata a tiroidite autoimmune: descrizione di un caso
D. Fonti, G. Cossu, V. Oppo, V. Merella, M. Fronza, M. Melis

199 Thunderclap headache caused by spontaneous pneumocephalus associated with intracranial hypotension
A. Cervellino, V. Coppola, G. Gonnella, N. Paciello, D. Peluso, D. Acquistapace, A. Romaniello, E. Ferrante

200 Un caso di encefalite di difficile diagnosi
E.P. Verrengia, A. Romorini, M.V. Calloni, P. Perrone

202 Un caso di encefalopatia apatetica in corso di tireotossicosi complicatosi con encefalopatia di Wernicke e successiva mielinolisi pontina
C. Mutti, R. Ciliento, I. Florindo, G. Pavesi, F. Bozzetti, D. Cerasti, L. Zinno

■ Demenze e malattie degenerative

204 Efficacia della terapia con immunoglobuline sottocute in encefalite limbica autoimmune: un caso clinico
A.T. Lazzaro, L. Romeo, C. Gnessi

205 Inusuale presentazione clinica a tipo variante della malattia di Creutzfeldt-Jakob sporadica
V. Cardinali, O. Difruscolo, L. Cotogni, A. Giannini, G. Rinaldi

206 La presa in carico multidisciplinare: una strategia per il miglioramento dei disturbi comportamentali nelle demenze
C. Paci, S. Tiberi, L. Epifani, A.R. Caiazzo, R. Gobbato, T. Carboni, S. Renzi, E. Puca, C. Di Carmine, S. Sanguigni, F. Di Marzio, G. D'Andreamatteo, A. Quarticelli, G. Paci, P. Infriccioli, M. Pignotti, A. Camaioni, O. Luciani, M. Passamonti, A. Ricciardi, M. Nespeca, G. Feliziani, M. Ragno

207 Leucoencefalopatia multifocale progressiva: descrizione di un caso clinico
S. Renzi, T. Carboni, F. Di Marzio, G. D'Andreamatteo, R. Gobbato, C. Paci, E. Puca, S. Sanguigni, M. Ragno

■ Malattie cerebro-vascolari

208 A case of internal carotid artery occlusion with brain ischemic complication after Gamma-Knife surgery of a parasellar meningioma
F. Giglia, G. Gurgone, R.M. Gaglio

209 Angioma cavernoso "de novo" associato ad anomalia di sviluppo venoso: case report e revisione della letteratura
V. Antonelli, G. Maimone, D. Fuschillo, A. Turrini, L. Tosatto

210 Caratteristiche cliniche ed epidemiologiche dell'ictus ischemico in pazienti con storia di fibrillazione atriale non valvolare
C. Marotti, S. Gallerini, M. Bartalucci, K. Plewnia, E. Innocenti, F. Desensi, R. Marconi

211 Ematoma midollare spontaneo: una possibile complicanza di vasculite associata ad anticorpi anti-neutrofili citoplasmatici
M.S. Cotelli, M. Scarsi, G.A. Gregorini, R. Furloni, C. Cornali, B. Borroni, M. Bianchi, V. Bertasi, P. Civelli, A. Padovani, M. Turla

212 Ictus cerebrale ischemico nella fase acuta e mortalità: valutazione della casistica della AUSL della Romagna
G. Ciucci, L. Santini, W. Neri, A. Ravasio, M. Imperatore, S. Morresi, R. De Giovanni, L. Rasciti, M. Alberani, A. Raggi, A. Patuelli, L. Gibini

214 Ictus ischemico su base embolica gassosa: case report
L. Cocco, J. Moller, P. Marchi, M.T. Peltz, P. Siotto, M. Melis

216 Intravenous thrombolysis in stroke after dabigatran reversal by idarucizumab: our experience and review of literature
E. Sacchini , D. Giannandrea, C. Caponi, C. Marando, A. Mengoni, A. Gallina, E. Marsili, S. Mastrocola, C. Padiglioni, T. Mazzoli, S. Cenciarelli, S. Ricci

217 L'apoplessia ipofisaria: una causa rara di cefalea in gravidanza
L. Cacciaguerra, G.M. Truci, P. Vezzulli, G. Comi

219 Leucoencefalopatia posteriore reversibile come causa di idrocefalo acuto secondario
L. Meleddu, J. Moller, V. Piras, P. Marchi, L. Cocco, M. Melis

220 Neurosifilide *vs* stroke ischemico: case report
R. Coa, T. Ercoli, V. Pierri, L. Polizzi, M.M. Mascia, M. Puligheddu, M. Vacca, G. Defazio

221 Orthostatic headache from spontaneous intracranial hypotension complicated with convexity subaracnoid haemorragy in patient with lung cancer
F. Marsili, A. Matera, L.O. Scappatura, U. Sica, V. Coppola, E. Ferrante

222 Sindrome da encefalopatia posteriore reversibile e ipopituarismo globale postpartum: un caso clinico
M.G. Randisi, L. Iurato, R. Grimaldi, M.G. Naso, C. Occhipinti, J. Torrisi, R.L. Verniccio, F.A. Lombardo, M.M. Vecchio

223 Sindrome midollare acuta dopo attività fisica: un caso di mielopatia cervico-dorsale ischemica conseguente ad embolia fibrocartilaginea
A. Botturi, P. Gaviani, E. Lamperti, G. Simonetti, L. Chiapparini, A. Silvani

225 Trombectomia meccanica dopo le 6 ore dall'esordio dell'ictus ischemico: descrizione di 3 casi clinici
Y. Bartolini, L. Latte, E. Epifani, I. Grisendi, P. Castellini, R. Menozzi, A. Andreone, P. Piazza, U. Scoditti

■ Malattie neuro-muscolari

227 Cryoglobulins and neurology: characterisation of neuropathies in a series of patients with cryoglobulinemia in two northern-Italian provinces
D. Laterza, M. Massari, A. Ariatti, F. Valzania, L. Picchetto, P.F. Nichelli, A. Zini

■ Neurochirurgia

229 Approccio multidisciplinare per il trattamento delle fratture complesse del basicranio anteriore: serie di 108 casi
V. Antonelli, M. Bassi, G. Vergoni, M.T. Nasi, G. Maimone, A. Campobassi, M. Magnani, L. Tosatto

230 Blood patch epidurale lombare: efficacia a lungo termine e fattori predittivi di risonanza magnetica in una serie di 140 pazienti affetti da sindrome da ipotensione intracranica spontanea
V. Levi, N.E. Di Laurenzio, A. Franzini, I. Tramacere, A. Erbetta, L. Chiapparini, A. Franzini, G. Messina

231 Decompressive laminectomy of D11 and posterior stabilization D9-D11-D12 in osteoporotic iatrogenic spinal fracture of D11 and retropulsion of posterior wall
D. Gabriele, C. Stroscio, G. Guzzi, G. Volpentesta, D. Chirchiglia, A. Lavano

232 La sindrome dello stretto toracico superiore "disputed" e sua correlazione con la sindrome da dolore miofasciale La nostra esperienza
F. Loi, C. Conti, F. Floris, F.M. Crotti

233 Esperienza clinica iniziale con dispositivo per plastica di anulus nel trattamento dell'ernia discale lombare
F. Floris, L. Polizzi, R. Ferrai, P.F. Cappai, L. Secci, E. Erriu, C. Conti

234 Il sistema ibrido di stabilizzazione vertebrale nella patologia degenerativa lombo-sacrale
C. Stroscio, G. Guzzi, D. Gabriele, G. Volpentesta, D. Chirchiglia, D. Pugliese, R. Rucco, A. Lavano

235 Metastasi encefaliche miliari o encefalite carcinomatosa: una rara modalità di metastatizzazione encefalica
A. Bianco, S. Forgnone, R. Fornaro, E. Crobeddu, A. Di Cristofori, A. Fanti, A. Gerosa, C. Cossandi, G. Panzarasa

236 Regressione spontanea delle malformazioni artero-cerebrali: case report e analisi della letteratura
E. Erriu, N. Desogus, L. Aste, C. Conti

237 Revisione strumentata chirurgica toraco-lombare in paziente parkinsoniano: a case report
C. Stroscio, G. Guzzi, D. Gabriele, G. Volpentesta, D. Chirchiglia, D. Pugliese, R. Rucco, F. Lavano, A. Lavano

238 Schwannoma del nervo tibiale posteriore: una diagnosi "non precoce" Case report e discussione delle risultanze in letteratura
M. Meloni, C. Grasso, A. Filippini, D. Spagnoli

240 Universal clamps: alternativa/completamento nelle artrodesi posteriori nella patologia vertebrale dorso-lombare
C. Stroscio, G. Guzzi, D. Gabriele, G. Volpentesta, D. Chirchiglia, D. Pugliese, R. Rucco, A. Lavano

■ neurofisiologia

241 Rare and unusual presenting picture of Guillain-Barré syndrome with posterior reversible encephalopathy syndrome: a case report
E. Raimondi, G. Nuzzaco, M.V. Calloni, L.R. Chiveri, E. Corengia, A. Giorgetti, F. Muscia, L. Politini, M. Servida, E. Vecchio, P. Perrone

242 Tecniche multimodali di neurofisiologia intraoperatoria nella chirurgia del basicranio
V. Tramontano, B. Masotto, F. Sala

■ Neurooncologia

243 Bleeding intracranial localization of Ewing sarcoma ("peripheral primitive neuroectodermal tumor") Report of a rare case and a review of the literature
M. D'Andrea, D. Nuzzi, A. Cremonini, L. Tosatto

244 Meningioma della falce in paziente con malattia di von Hippel-Lindau: una rara associazione
D. Murrone, B. Romanelli, A.M. Ritrovato, M.L. Rimolo, A. Lanetti, G. Rega, N. Montemurro, C. Coppola, G. Rinaldi, A. Ierardi

246 Valutazione mediante "diffusion tensor imaging" di un caso pediatrico di degenerazione ipertrofica olivare
F. Bozzetti, G. Crisi, E. Giombelli, P. Bertolini, F. Introzzi, F.O. Avellis, S. Graziuso, F. Ormitti

■ Neuroradiologia

248 Alterazioni temporali in due casi di ipocondroplasia con mutazioni "fibroblast growth factor 3" Aspetti neuroradiologici
A. Bucci, A. Agnello, M. Plebani, G. Talenti, A. Alessandrini, F. Pizzini, A. Gasparini, G. Cantalupo, E. Ciceri

249 Cisti epidermoide sopratentoriale con imaging atipico: case report
R. Franciosi, U. Rozzanigo, S. Sarubbo, S.W. Della Sala

251 Diagnosi e gestione delle malformazioni artero-venose pediatriche: la nostra esperienza
A. Agnello, P. Zampieri, R. Augelli, A. Grazioli, A. Nicolato, M. Longhi, G. Pinna, P. Biban, N. Mandruzzato, E. Ciceri

252 Presentazione di caso di sindrome di retrazione oculare di Duane
A. Bissoli, G. Porretti, A. Bucci, M. Plebani, G. Talenti, F. Alessandrini, F. Darra, E. Ciceri

253 Un'inaspettata sorpresa: la persistenza dell'arteria ipoglossa - un caso di stroke vertebrobasilare
S. Corraine, F. Schirru, A. Ferrari, V. Palmisano, F. De Giorgi

■ Sclerosi multipla

254 Optic neuritis with positivity for Borrelia antibodies in a young woman. Case report
M. Plastino, R. Condurso, D. Cristiano, L. Giofrè, G. Gorgone, D. Messina, V. Aiello, A. Fava, D. Consoli, D. Bosco

255 Report di efficace management clinico di un caso di sclerosi multipla di tipo tumefattivo a prevalente sviluppo spinale: può essere il tensore di diffusione utilizzato come predittore dell'outcome clinico?
F. Bozzetti, E. Curti, E. Tsantes, F. Granella, C. Mutti, R. Ciliento, F. Ormitti, S. Graziuso, G. Crisi

257 Two young women on natalizumab at opposite ends, from no evidence of disease activity-3 to rapid progressive multiple sclerosis
S. Strumia, W. Neri

259 ***Indice alfabetico degli Autori***

ELENCO SIGLE

(*solo strutture sanitarie e ambito legale*)

AIOU = Azienda Integrata Ospedaliera Universitaria
AO = Azienda Ospedaliera
AOU = Azienda Ospedaliera Universitaria
ASL = Azienda Sanitaria Locale
ASP = Azienda Sanitaria Provinciale
ASST = Azienda Socio-Sanitaria Territoriale
ASUR = Azienda Sanitaria Unica Regionale
AUSL = Azienda Unità Sanitaria Locale
CERMAC = Centro Eccellenza Risonanza Magnetica ad Alto Campo
CO = Centrale Operativa
DAI = Dipartimenti ad Attività Integrata
DEA = Dipartimento di Emergenza e Accettazione
DETO = Dipartimento dell'Emergenza e dei trapianti di organi
DGR = Deliberazione della Giunta Regionale
DM = Decreto Ministeriale
IRCCS = Istituto di Ricovero e Cura a Carattere Scientifico
PDTA = Percorso Diagnostico-Terapeutico Assistenziale
PS = Pronto Soccorso
SC = Struttura Complessa
SSD = Struttura Semplice Dipartimentale
SSVD = Struttura Semplice a Valenza Dipartimentale
ULSS = Unià Locale Socio-Sanitaria
UO = Unità Operativa
UOC = Unità Operativa Complessa
UOS = Unità Operativa Semplice
UOSD = Unità Operativa Semplice Dipartimentale
USC = Unità Struttura Complessa
USL = Unità Sanitaria Locale
USO = Unità Semplice Organizzativa

Editoriale

Prefazione

Il filo conduttore del Congresso vuole essere "l'interattività multidisciplinare" intesa come interscambio comunicativo che consenta ai professionisti di agire l'uno in correlazione con gli altri, sulla base di scelte e decisioni condivise. Il flusso comunicativo costante si propone per il superamento delle eventuali contrapposizioni fra cultori dei diversi campi delle Neuroscienze, consapevoli del fatto che le resistenze umane alla realizzazione di Reti efficienti, potrebbero essere, quasi per assurdo, un limite superiore a quello dato dal mancato adeguamento tecnologico e da modelli organizzativi non ancora rodati.

La necessità dell'organizzazione di Reti inter-ospedaliere, inter-aziendali, inter-territoriali per ottimizzare l'utilizzo delle tecnologie e delle competenze specialistiche, si vuole considerare un'opportunità piuttosto che il compromesso dettato dall'esigenza di creare una Sanità sostenibile; d'altro canto la spinta alla centralizzazione delle patologie complesse è sostenuta dalle evidenze dei diversi risultati dei Centri in funzione dei volumi di attività. La proposta di modelli organizzativi efficaci ed efficienti dovrebbe tener conto delle diversità territoriali non per adeguare i modelli alle stesse ma per tentare di superarne i limiti, con il fine ultimo di garantire l'equità di cura in tutto il territorio nazionale.

Desideriamo ancora porre l'accento sulla fondamentale importanza dell'approccio multidisciplinare nelle Neuroscienze, convinti che la presa in carico della persona malata debba avvenire secondo percorsi validati e condivisi, supportati dall'integrazione delle diverse competenze e responsabilità professionali, basati su evidenze di qualità e nel rispetto della centralità del paziente.

Sottolineiamo la necessità che le conoscenze siano sempre al passo con le costanti innovazioni in ambito diagnostico e terapeutico, con uno sguardo particolare riservato alla formazione professionale che in qualsiasi ambito consenta di assicurare la continuità delle cure e il miglioramento della qualità delle stesse.

Il Congresso sarà articolato con sessioni plenarie caratterizzate dalla multidisciplinarietà e con sessioni parallele centrate su temi specifici per specialità, in modo da dare a tutti i partecipanti l'opportunità di discutere dei diversi argomenti, attraverso un approccio che concili le conoscenze scientifiche con gli aspetti organizzativi e gestionali dei percorsi di diagnosi e cura.

Ringraziamo tutti i partecipanti che contribuiranno con le loro conoscenze e con l'attiva collaborazione alla buona riuscita del Congresso.

Benvenuti a Riccione.

Luigino Tosatto
(*neurochirurgo*)

Maria Ruggiero
(*neuroradiologo*)

Walter Neri
(*neurologo*)

Presidenti
LVIII Congresso Nazionale SNO

Corrispondenza: Dr. Luigino Tosatto, UOC di Neurochirurgia, Ospedale "Maurizio Bufalini", viale Giovanni Ghirotti 286, 47521 Cesena (FC), e-mail: luigino.tosatto@auslromagna.it

LVIII Congresso Nazionale SNO, 2-5 maggio 2018, Riccione (RN).
Atti a cura di Maurizio Melis, Walter Neri, Stefano Ricci, Maria Ruggiero, Luigino Tosatto, Luca Valvassori, Bruno Zanotti.
Copyright © 2018 by new Magazine edizioni s.r.l., Trento, Italia. www.newmagazine.it *ISBN: 978-88-8041-118-5*

CORSO PRE-CONGRESS

Stroke:
nuove evidenze e organizzazione territoriale

Moderatori:

Maurizio Melis (Cagliari), Maria Ruggiero (Cesena), Luca Valvassori (Milano)

Abstract CORSO PRE-CONGRESS:
"STROKE: NUOVE EVIDENZE E ORGANIZZAZIONE TERRITORIALE"

☐ Reti tempo-dipendenti: rete Toscana stroke

F. BELLOMO

SC Governo Clinico, Azienda USL Toscana Nord Ovest, Nucleo Tecnico Programmazione Regione Toscana, Rete Ictus Regione Toscana

La "Rete regionale Ictus" è costituita dall'insieme dei servizi che assicurano le risposte specifiche a livello della rete dell'emergenza-urgenza e delle strutture ospedaliere e territoriali.
La "Rete regionale Ictus" si basa sulla piena integrazione territorioospedale-territorio per assicurare gli interventi appropriati secondo standard clinicoassistenziali
omogenei sul territorio regionale al fine di ridurre la mortalità e gli esiti permanenti dell'evento acuto.
Per quanto attiene alla fase ospedaliera il modello organizzativo prevede che gli ospedali siano differenziati, all'interno dei percorsi della emergenza-urgenza in Ospedali sede di DEA di II Livello (Centro Hub), Ospedali sede di DEA di I Livello (Centro Spoke) e sede di PS (Centro Spoke).
L'ictus cerebrale rappresenta la principale causa di disabilità permanente nell'adulto/anziano, la seconda causa di demenza e la terza causa di morte nella popolazione, con enormi costi sanitari e sociali. In Toscana i casi incidenti di ictus sono circa diecimila ogni anno di cui l'80% hanno natura ischemica ed i restanti una causa emorragica intracerebrale o subaracnoidea, con costi diretti stimati di circa 280 milioni di euro ogni anno. Il costo complessivo della disabilità per ictus in Toscana è stato stimato attraverso un'indagine Censis (Centro Studi Investimenti Sociali) del 2012 in circa 30 mila euro l'anno per ogni singolo disabile ed è in prevalenza dovuto ai costi indiretti a carico delle famiglie.
La Regione Toscana con la DGR n. 1186/2014 ha definito le linee di indirizzo per la realizzazione della rete Ictus che, in linea con quanto ribadito in ambito nazionale dal DM n. 70/2015, prevedono l'adozione di un modello organizzativo uniforme in grado di assicurare su tutto il territorio regionale gli standard clinico-assistenziali raccomandati per ridurre al minimo gli esiti permanenti della malattia.
La DGR n.1186/2014 "Prime Linee di indirizzo alla Aziende per la realizzazione della Rete Ictus" stabilisce i requisiti strutturali ed organizzativi da implementare localmente per la realizzazione di una rete clinico-assistenziale regionale progettata con l'obiettivo di ridurre, fino ad annullare, il "ritardo evitabile" nella presa in carico del paziente con ictus ischemico ed avviare un trattamento riabilitativo precoce.
Per la progettazione della rete ed il monitoraggio del percorso ictus è stata prevista la costituzione di un Comitato Strategico Regionale della Rete Ictus, costituito dal responsabile organizzativo e dal responsabile clinico della rete e dai referenti clinici delle sottoreti di Area Vasta. Il Comitato è supportato da uno Staff dedicato. Ad oggi sono state realizzate le seguenti azioni:

- sono state individuate le linee guida del percorso diagnostico terapeutico assistenziale di riferimento per l'Ictus, nelle sue diverse fasi (emergenza-urgenza preospedaliera, ospedaliera, territoriale);
- è stata effettuata la ricognizione dei percorsi clinico assistenziali in uso nelle (ex) Aziende con particolare riferimento alla fase dell'emergenza urgenza (118-PS-Ricovero in acuto);
- è stata realizzata una analisi della qualità dei dati disponibili su l'evento "Ictus Ischemico" ed identificate le informazioni necessarie per dimensionare adeguatamente la domanda e valutare la modalità di risposta delle strutture coinvolte nella prima fase della presa in carico del paziente (sistema dell'emergenza-urgenza CO 118-PS-DEA) si è proceduto alla contestualizzazione dei PDTA nelle Aree vaste e al monitoraggio e valutazione dei dati.

Corrispondenza: Dr. Francesco Bellomo, SC Governo Clinico Azienda USL Toscana Nord Ovest, Cittadella della Salute, Campo di Marte, via Ospedale 1, 55100 Lucca (LU), e-mail: francesco.bellomo@uslnordovest.toscana.it
LVIII Congresso Nazionale SNO, 2-5 maggio 2018, Riccione (RN).
Atti a cura di Maurizio Melis, Walter Neri, Stefano Ricci, Maria Ruggiero, Luigino Tosatto, Luca Valvassori, Bruno Zanotti.
Copyright © 2018 by new Magazine edizioni s.r.l., Trento, Italia. www.newmagazine.it *ISBN: 978-88-8041-118-5*

TEACHING COURSE 1

Neurosonologia

Moderatori:

Franco Galati (Vibo Valentia), Stefano Ricci (Città di Castello)

Abstract TEACHING COURSE 1: "NEUROSONOLOGIA"

□ Neurosonologo e interventista: ti bastano gli ultrasuoni?

C. BARACCHINI

UOSD Stroke Unit e Laboratorio di Sonologia, Dipartimento Strutturale Aziendale Neuroscienze e Organi di Senso, Azienda Ospedaliera, Padova

Lo studio ultrasonografico dei vasi cerebroafferenti ed intracranici rappresenta una parte essenziale del concetto di Stroke Unit (DM n. 70 del 2015). Nello stroke ischemico acuto, una occlusione o una stenosi severa di un segmento arterioso induce modifiche dell'emodinamica cerebrale che sono complesse e variabili individualmente. In particolare, una occlusione arteriosa acuta può persistere, ricanalizzare parzialmente o completamente, rioccludersi dopo una iniziale ricanalizzazione o può essere compensata da circoli collaterali. Gli ultrasuoni rappresentano la metodica migliore per monitorare questi cambiamenti nelle fasi iniziali di uno stroke. Anzi, prima viene eseguito l'esame ultrasonografico, meglio si comprende la fisiopatologia dello stroke e più precisa potrà essere la terapia al fine di limitare la lesione ischemica. Si pensa che angio-TC e/o angio-RM e/o ultrasuoni siano in competizione, tuttavia queste metodiche sono complementari dato che la visualizzazione dei vasi, la perfusione cerebrale e l'emodinamica cerebrale sono basate su principi fisici diversi. Ogni metodica ha particolari vantaggi e limiti, quindi a seconda della domanda diagnostica specifica, sarà indicata una o un'altra. È responsabilità del clinico neurologo selezionare la metodica di neuroimmagini più adeguata e fornire una specifica competenza neurosonologica. In particolare, i neurologi dovrebbero applicare la neurosonologia specialmente nella fase acuta dello stroke al fine di ottenere una valutazione indipendente ed una informazione emodinamica unica, invece di lasciare la competenza neurovascolare ai radiologi. Questo è vero soprattutto nelle sedi Spoke laddove si selezionano i pazienti da inviare all'Hub. In conclusione, l'utilizzo mirato della neurosonologia fa sicuramente la differenza nella qualità di cura offerta ai pazienti con stroke.

Corrispondenza: Dr. Claudio Baracchini, Palazzina Neuroscienze, via Nicolò Giustiniani 2, 35121 Padova (PD), e-mail: claudiobaracchini@gmail.com

LVIII Congresso Nazionale SNO, 2-5 maggio 2018, Riccione (RN).
Atti a cura di Maurizio Melis, Walter Neri, Stefano Ricci, Maria Ruggiero, Luigino Tosatto, Luca Valvassori, Bruno Zanotti.
Copyright © 2018 by new Magazine edizioni s.r.l., Trento, Italia. www.newmagazine.it *ISBN: 978-88-8041-118-5*

Abstract TEACHING COURSE 1: "NEUROSONOLOGIA"

□ Non solo vasi? La neurosonologia del muscolo

M. MARINONI

Dipartimento di Scienze Biomediche, Sperimentali e Cliniche "Mario Serio", Università degli Studi, Firenze

L'Ecografia del Muscolo (EM) è una tecnica che, impiegando sonde ad alta frequenza, consente la valutazione della patologia muscolare, sia nelle forme neuropatiche che in quelle miopatiche. La metodica è caratterizzata da una eccellente risoluzione temporale e una buona risoluzione spaziale (fino a 0,1 mm). L'EM fornisce informazioni morfologiche (statiche e dinamiche) e funzionali. I vantaggi della metodica sono rappresentati dalla possibilità di effettuare valutazioni a letto del paziente, dalla rapidità di esecuzione, dalla non invasività, dalla ripetibilità e dal basso costo. Come tutte le tecniche ad ultrasuoni ha il limite di essere operatore-dipendente. Durante l'esecuzione dell'esame è necessario porre particolare attenzione al settaggio dell'ecografo, alla quantità di gel e alla pressione esercitata con la sonda sulla cute del paziente.
L'immagine ecografica del muscolo sano in scansione trasversale consente la visualizzazione delle fibre muscolari che appaiono ipoecogene, mentre i setti fibro-adiposi e le fibre tendinee mostrano un aspetto iperecogeno. In scansione longitudinale è possibile apprezzare la disposizione ed il decorso delle fibre muscolari.
Con l'EM è possibile valutare i parametri quantitativi (spessore muscolare, analisi computerizzata della scala dei grigi) e qualitativi (scala di Heckmatt "visiva").
Le miopatie sono caratterizzate da pattern ecografici differenti a seconda della patologia. Frequentemente si osservano variazioni dell'ecogenicità e dell'omogeneità. In alcuni casi i tessuti profondi sono scarsamente visualizzabili, per riduzione della riflessione da parte dei tessuti ossei dovuta all'aumento dell'attenuazione. Anche lo spessore muscolare e quello del tessuto sottocutaneo sono parametri che possono variare in caso di malattia del muscolo. In alcuni casi lo spessore sottocutaneo può risultare aumentato, in assenza di franca obesità, con diffusa riduzione dello spessore dei muscoli circostanti.
Con l'acquisizione dinamica è possibile rilevare in tempo reale la presenza di fascicolazioni e documentarne la durata (criterio di diagnosi differenziale tra atrofia muscolare spinale e sclerosi laterale amiotrofica).
Una recente applicazione dell'EM è la valutazione della miopatia del paziente critico (Critical Illness Myopathy: CIM). Questa patologia aumenta la morbilità dei pazienti ricoverati per lunghi periodi in rianimazione, causando una compromissione funzionale. La tempestività dei trattamenti riabilitativi è cruciale per l'outcome di questi pazienti. L'iperecogenicità del muscolo in questi pazienti è stata correlata col reperto anatomopatologico di necrosi cellulare, mentre l'iperecogenicità dei fasci è espressione di flogosi di queste strutture.
La valutazione precoce delle alterazioni di muscolo e nervo in questi pazienti migliora la comprensione della fisiopatologia della CIM, velocizza la diagnosi, contribuisce a definire la prognosi e può guidare interventi precoci valutandone l'efficacia nel tempo.
Le tecniche diagnostiche tradizionali (EMG e RM) restano il gold standard di riferimento per la diagnosi delle patologie muscolari. Nello studio combinato EM-EMG, l'ecografia rappresenta una metodica di screening che consente di selezionare sottogruppi di pazienti, di guidare e meglio interpretare le indagini EMG e di imaging, al fine di migliorare l'inquadramento diagnostico e facilitare il successivo follow-up.

Corrispondenza: Prof.ssa Marinella Marinoni, Dipartimento di Scienze Biomediche, Sperimentali e Cliniche Mario Serio, piazza San Marco, 5021 Firenze (FI), tel. 055-7947962, fax +39-055-7946886, e-mail: marinella.marinoni@unifi.it
LVIII Congresso Nazionale SNO, 2-5 maggio 2018, Riccione (RN).
Atti a cura di Maurizio Melis, Walter Neri, Stefano Ricci, Maria Ruggiero, Luigino Tosatto, Luca Valvassori, Bruno Zanotti.
Copyright © 2018 by new Magazine edizioni s.r.l., Trento, Italia. www.newmagazine.it *ISBN: 978-88-8041-118-5*

SIMPOSIO PARALLELO

Disturbi funzionali in Neurologia

Moderatori:

Giuseppe Micieli (Pavia), Carlo Serrati (Genova)

Abstract SIMPOSIO PARALLELO:
"DISTURBI FUNZIONALI IN NEUROLOGIA"

□ Crisi e pseudocrisi

R. MICHELUCCI

UOC di Neurologia, IRCCS Istituto delle Scienze Neurologiche, Ospedale "Bellaria", Bologna

Una delle cause più comuni di valutazione neurologica in PS è costituita da episodi parossistici di possibile natura epilettica e l'epilessia in generale si manifesta in circa l'1% della popolazione, in particolare in età pediatrica e nei soggetti anziani. In fase diagnostica è necessario definire la semeiologia delle crisi e ricercare prioritariamente l'eziologia, al fine di una corretta classificazione e di un razionale iter terapeutico (*Scheffer IE et al. ILAE classification of the epilepsies: Position paper of the ILAE Commission for Classification and Terminology. Epilepsia 2017; 58 (4): 512-521*). In realtà la diagnosi di crisi epilettiche non è sempre agevole e si basa essenzialmente sulla descrizione degli episodi da parte di testimoni o delle sensazioni soggettive all'esordio delle crisi. Un ruolo minore è svolto dai dati EEG intercritici o dagli esami di neuroimmagine.
Numerose condizioni entrano in diagnosi differenziale con le crisi epilettiche, in particolare le sincopi, le pseudocrisi, gli attacchi ischemici cerebrali, le turbe metaboliche e i disturbi del sonno.

Le pseudocrisi (note anche come crisi psicogene) sono pattern episodici di comportamento che si possono verificare sia in pazienti con epilessia che in pazienti senza epilessia, e si riscontrano in circa il 15-30% dei pazienti che vengono inviati ai centri epilessia di secondo-terzo livello per un problema di crisi farmacoresistenti. Le pseudocrisi semeiologicamente sono caratterizzate o da un semplice "collasso" senza fenomeni motori (swooning atttacks) o da una apparente perdita di coscienza con fenomeni motori. Elementi comuni sono costituiti dalla presenza di prodromi soggettivi variabili, dalla lunga durata, dalla coscienza parzialmente conservata, dalla chiusura degli occhi e dalla resistenza opposta ai tentativi di apertura, e, nel caso di fenomeni motori, dal loro carattere bizzarro e dall'andamento di "va e vieni" con continue variazioni della loro frequenza e ampiezza. In questi casi, in cui si possono osservare comorbilità psichiatriche o disturbi di personalità, la terapia non è agevole e richiede interventi psicoterapeutici mirati.

Corrispondenza: Dr. Roberto Michelucci, UOC di Neurologia, Ospedale Bellaria, via Altura 3, 40139 Bologna (BO), e-mail: roberto.michelucci@isnb.it
LVIII Congresso Nazionale SNO, 2-5 maggio 2018, Riccione (RN).
Atti a cura di Maurizio Melis, Walter Neri, Stefano Ricci, Maria Ruggiero, Luigino Tosatto, Luca Valvassori, Bruno Zanotti.
Copyright © 2018 by new Magazine edizioni s.r.l., Trento, Italia. www.newmagazine.it *ISBN: 978-88-8041-118-5*

Abstract SIMPOSIO PARALLELO:
"DISTURBI FUNZIONALI IN NEUROLOGIA"

□ Disturbi del movimento funzionali

C. COLOSIMO

SC di Neurologia e Stroke Unit, AO "S. Maria", Terni

I disturbi neurologici funzionali si riferiscono a sintomi neurologici che apparentemente non sono spiegati da una malattia organica. Sono anche chiamati psicogeni, non organici, somatoformi, dissociativi o sintomi di conversione. Perché quasi tutti i disturbi del movimento potrebbero avere un equivalente psicogeno, la diagnosi differenziale è a volte difficile. Le forme funzionali più comuni sono quelle ipercinetiche.

I sintomi consistono in attacchi pseudo-convulsivi, tremore, spasmi emifacciali o altre forme di distonia focale o generalizzata. Il parkinsonismo è molto meno comune. Tutti questi sintomi possono essere facilmente scambiati per malattie organiche (come l'epilessia o l'ictus), per le quali il trattamento non può essere ritardato; questo implica che la diagnosi tempestiva e accurata dei disturbi funzionali è di importanza fondamentale.

La diagnosi di questi disturbi può essere problematica, data la mancanza di test accurati e affidabili. Due serie di criteri clinici, i criteri di Fahn-Williams e quelli di Shill-Gerber, sono stati sviluppati per aiutare nel processo diagnostico ed evitare l'approccio di diagnosi-per-esclusione. Tipicamente, la certezza diagnostica è valutata su una scala da 1 a 4, con i livelli 1 e 2 ("documentati" e "clinicamente stabiliti", rispettivamente) noti come malattia "clinicamente definita". La mancata diagnosi di un disturbo psicogeno può ritardare l'inizio di un trattamento appropriato, che è tipicamente multidisciplinare e con esiti spesso non risolutivi.

Corrispondenza: Dr. Carlo Colosimo, SC di Neurologia e Stroke Unit, Azienda Ospedaliera S. Maria, viale Tristano di Joannuccio, 05100 Terni (TR), e-mail: c.colosimo@aospterni.it

LVIII Congresso Nazionale SNO, 2-5 maggio 2018, Riccione (RN).
Atti a cura di Maurizio Melis, Walter Neri, Stefano Ricci, Maria Ruggiero, Luigino Tosatto, Luca Valvassori, Bruno Zanotti.
Copyright © 2018 by new Magazine edizioni s.r.l., Trento, Italia. www.newmagazine.it *ISBN: 978-88-8041-118-5*

SIMPOSIO PARALLELO

Dissezioni arteriose e stenosi intracraniche

Moderatori:

Leonardo Barbarini (Lecce), Arturo Consoli (Parigi)

Abstract SIMPOSIO PARALLELO:
"DISSEZIONI ARTERIOSE E STENOSI INTRACRANICHE"

□ Fisiopatologia e clinica

I.M. SANTILLI

UO di Neurologia e Stroke Unit, ASST Monza, Ospedale di Desio (Monza)

Le dissezioni arteriose intracraniche rappresentano una causa importante di ictus ischemico soprattutto giovanile nonché causa di Emorragia Subaracnoidea (ESA), compressione del tronco dell'encefalo o dei nervi cranici. Le dissezioni intracraniche sono verosimilmente sottostimate per la loro presentazione multiforme, rappresentano < 10% delle dissezioni delle arterie sovraaortiche e sono causa del 3-5% delle ESA.
Sono considerati fattori predisponenti ipertensione arteriosa, terapie estroprogestiniche, emicrania, traumi cranici o cervicali, recenti infezioni, lue, rene policistico e poliarterite nodosa.
La patogenesi delle dissezioni intracraniche è riferibile alle caratteristiche strutturali di queste arterie ovvero l'assenza della lamina elastica esterna, una spessa lamina elastica interna, poche fibre elastiche nella media ed una avventizia più sottile rispetto alle arterie extracraniche. Con l'età e lo stress emodinamico si può assistere ad un progressivo indebolimento della lamina elastica interna con la possibilità di infiltrazione ematica della parete arteriosa e sviluppo di ematoma intramurale.
La patologia ateromasica delle arterie intracraniche comporta alterazioni che possono variare dal semplice ispessimento di parete alla stenosi del lume vasale emodinamicamente significativa. Nel mondo è una delle più frequenti cause di ictus ischemico e può essere isolata o più spesso associarsi ad una patologia ateromasica sistemica che coinvolge anche i distretti extracranici. La sede più frequentemente coinvolta è l'arteria cerebrale media seguita dall'arteria basilare, dall'arteria carotide interna e dall'arteria vertebrale. È una patologia più frequente nelle popolazioni nere, asiatiche ed ispaniche, tutte queste popolazioni sono in crescita proporzionale rispetto alle popolazioni caucasiche e pertanto le stenosi dei vasi intracranici rappresentano una causa di ictus ischemico in crescita.
Tra la popolazione mondiale gli eventi correlabili a stenosi arteriosa intracranica si collocano al 20-40/100.000, inoltre questa patologia si associa ad altre condizioni che contribuiscono ad incrementare il profilo di rischio dei soggetti quali stenosi extracraniche o fibrillazione atriale che sono a loro volta correlabili con l'età e che vedono gli stessi fattori di rischio ovvero, tra quelli modificabili, ipertensione arteriosa, diabete mellito, sindrome metabolica, fumo, dislipidemia, iperomocisteinemia, inattività fisica.
I meccanismi attraverso i quali una stenosi intracranica può determinare un ictus ischemico possono essere differenti ovvero embolia artero-arteriosa, ipoperfusione su base emodinamica o occlusione di un ramo perforante. Questi meccanismi hanno differente prognosi, rischio di recidiva ed approccio terapeutico.
Anche sotto il profilo delle neuroimmagini si osservano differenti patterns: infarto sottocorticale da occlusione di un ramo arterioso perforante a partenza dal sito di stenosi intracranica; infarto corticale, sottocorticale o cortico-sottocorticale a valle della stenosi; infarto da ipoperfusione dei territori di confine.
Nel trial Warfarin-Aspirin Symptomatic Intracranial Disease (WASID) nelle stenosi intracraniche sono stati descritti infarti "territoriali" nel 50,7%, da occlusione di rami perforanti nel 25%, quadri misti nel 15,5% e nei territori di confine nell'8,8% dei casi. Gli infarti da occlusione di rami perforanti sono più frequenti nel circolo posteriore.

Corrispondenza: Dr. Ignazio Michele Santilli, UO di Neurologia, Ospedale Civile, via Giuseppe Mazzini 1, 20832 Desio (MB), tel. 0362-383294, fax 0362-383433, e-mail: i.santilli@asst-monza.it
LVIII Congresso Nazionale SNO, 2-5 maggio 2018, Riccione (RN).
Atti a cura di Maurizio Melis, Walter Neri, Stefano Ricci, Maria Ruggiero, Luigino Tosatto, Luca Valvassori, Bruno Zanotti.
Copyright © 2018 by new Magazine edizioni s.r.l., Trento, Italia. www.newmagazine.it *ISBN: 978-88-8041-118-5*

Abstract SIMPOSIO PARALLELO:
"DISSEZIONI ARTERIOSE E STENOSI INTRACRANICHE"

□ Terapia medica

E. BALLABIO

UOC di Neurologia e Stroke Unit, ASST "Santi Paolo e Carlo", Milano

Nei pazienti con stenosi arteriosa intracranica (IntraCranial Artery Stenosis: ICAS) sintomatica, il rischio annuale di recidiva ischemica è elevato e varia dal 12% al 25%, a seconda degli studi, nonostante il trattamento con antiaggreganti.

Il rischio di recidiva ischemica è maggiore nelle prime tre settimane dopo l'ictus ed in pazienti con stenosi superiori al 70%. Tuttavia, sono pochi gli studi, multicentrici e randomizzati che hanno valutato strategie, per aumentare l'efficacia di terapie mediche preventive.

Lo studio Warfarin-Aspirin Symptomatic Intracranial Disease (WASID) ha dimostrato che la terapia anticoagulante non è più efficace della sola aspirina e comporta un più elevato rischio emorragico.

Dallo studio Stenting and Aggressive Medical Management for Preventing Recurrent Stroke in Intracranial Stenosis (SAMMPRIS) emerge che la sola terapia medica aggressiva (doppia terapia antiaggregante, low-density lipoprotein < 70 mg/dL, pressione arteriosa sistolica < 140 mHg, astensione dal fumo, controllo del peso corporeo, attività fisica adeguata) riduce significativamente il rischio di recidiva ischemica, non solo rispetto alla combinazione angioplastica più stent, ma anche rispetto ai controlli dello studio WASID, che assumevano la sola terapia antiaggregante o anticoagulante. Da questo studio sembra che il miglior risultato, in termini di riduzione della frequenza di recidive ischemiche, si ottenga con la combinazione di una significativa correzione del profilo lipidico e di un controllo mirato della pressione arteriosa. I risultati dello studio SAMMPRIS hanno anche supportato l'indicazione ad utilizzare la doppia terapia antiaggregante per i primi tre mesi dopo un Transient Ischemic Attack (TIA) o un minor stroke, in pazienti con ICAS. Successivi studi hanno quindi indagato l'efficacia preventiva della doppia terapia antiaggregante, senza però raggiungere una conclusione sicura, anche per limiti metodologici; a seguito di ciò, nelle attuali linee guida, il trattamento con doppia antiaggregazione (AcetylSalicylic Acid: ASA 100 mg + clopidogrel 75 mg), raggiunge una raccomandazione di classe IIb, anche se il suo utilizzo deve necessariamente passare da un'attenta valutazione del rapporto rischio/beneficio.

Nonostante le terapie mediche aggressive, il rischio di recidiva ictale in pazienti con ICAS risulta comunque del 12%, nei primi 12 mesi, tale rischio decresce poi progressivamente, una volta stabilizzata la placca ateromasica; questa osservazione ci suggerisce la necessità di valutare nuove strategie mirate alla riduzione dei tempi di riparazione/stabilizzazione della placca ateromasica stessa.

Corrispondenza: Dr.ssa Elena Ballabio, Stroke Unit, Ospedale S. Carlo Borromeo, via Pio II 3, 20153 Milano (MI), tel. 02-40222075, 02-40222076, e-mail: eleballabio@yahoo.it

LVIII Congresso Nazionale SNO, 2-5 maggio 2018, Riccione (RN).
Atti a cura di Maurizio Melis, Walter Neri, Stefano Ricci, Maria Ruggiero, Luigino Tosatto, Luca Valvassori, Bruno Zanotti.
Copyright © 2018 by new Magazine edizioni s.r.l., Trento, Italia. www.newmagazine.it *ISBN: 978-88-8041-118-5*

Abstract SIMPOSIO PARALLELO:
"DISSEZIONI ARTERIOSE E STENOSI INTRACRANICHE"

□ Diagnostica strumentale

M. PASTORE TROSSELLO

SDD di Neuroradiologia, Dipartimento Testa Collo e Organi di Senso, Policlinico "S. Orsola - Malpighi", Azienda Ospedaliero-Universitaria, Bologna

Le possibilità diagnostiche nell'ambito della patologia cerebro-vascolare sono oggi sempre maggiori.
Pur con differenti parametri di sensibilità, specificità, disponibilità, complessità e "costo" sia per il paziente che in ambito economico, sono estremamente utili anche nelle alterazioni, anche meno frequenti, che possono coinvolgere i vasi cerebrali extra- o intra-cranici.

L'inquadramento "clinica-immagine", nelle dissezioni e stenosi intracraniche deve essere modulato-integrato e condiviso dal neuroradiologo in funzione delle corrette indicazioni terapeutiche, poi eventualmente e successivamente effettuate.

Corrispondenza: Dr. Marco Pastore Trossello, SDD di Neuroradiologia, Policlinico S. Orsola - Malpighi, via Pietro Albertoni 15, 40138 Bologna (BO), e-mail: marco.pastoretrossello@aosp.bo.it
LVIII Congresso Nazionale SNO, 2-5 maggio 2018, Riccione (RN).
Atti a cura di Maurizio Melis, Walter Neri, Stefano Ricci, Maria Ruggiero, Luigino Tosatto, Luca Valvassori, Bruno Zanotti.
Copyright © 2018 by new Magazine edizioni s.r.l., Trento, Italia. www.newmagazine.it *ISBN: 978-88-8041-118-5*

SIMPOSIO PARALLELO

Cefalee:
le urgenze e le nuove terapie

Moderatori:
Fabio Frediani (Milano), Davide Zarcone (Gallarate, MI)

Abstract SIMPOSIO PARALLELO:
"CEFALEE: LE URGENZE E LE NUOVE TERAPIE"

☐ La gestione delle urgenze: Pronto Soccorso e non solo

P. QUERZANI

UOC di Neurologia, AUSL della Romagna, Ospedale "S. Maria delle Croci", Ravenna

La cefalea è un'evenienza comune nel Pronto Soccorso: rappresenta il 2-3% di tutte le visite: può essere sintomo di una grave patologia intracranica pericolosa per la vita, o rappresentare una forma Primaria che il paziente non riesce a gestire a domicilio. In PS occorre sapere sfruttare bene ciò che abbiamo a disposizione ai fini diagnostico differenziali (anamnesi, esame obiettivo, esami ematochimici, accertamenti neuro radiologici, esame del liquor) ben sapendo che ciò che frequentemente manca è il tempo, la tranquillità e l'organizzazione. Per razionalizzare il ricorso agli accertamenti volti alla identificazione delle forme secondarie, abbiamo individuato quattro scenari clinici da applicare in PS all' interno dei quali sono comprese sia le forme primarie che quelle secondarie: nel 1° sono state inserite le cefalee ad esordio improvviso e brutale, specie se associate a sintomi neurologici focali e con vomito o sincope all' esordio. In questo caso è sempre indicata l'esecuzione di TC encefalo urgente e, se negativa o dubbia, esecuzione di rachicentesi per escludere sanguinamenti recenti non rilevati dalla TC. Nel 2° sono comprese le cefalee che si presentano associate a febbre e/o a rigor nucale. In questo caso la rachicentesi segue sempre l'esecuzione di una TC encefalo. Nel 3° scenario sono inseriti quei pazienti senza storia pregressa di cefalea che invece è esordita recentemente e risulta progressivamente ingravescente. In questo caso occorre eseguire una TC encefalo ma occorre anche valutare gli indici di flogosi che possono aiutarci ad identificare una cefalea secondaria ad un' arterite di Horton. Nel 4° scenario comprendiamo quei pazienti che hanno una lunga storia di cefalea che non riescono a gestire a domicilio per l' intensità del dolore e dei sintomi associati. La prima causa di cefalea che dobbiamo escludere in PS è quella secondaria ad una Emorragia SubarAcnoidea (ESA), ancora oggi gravata da elevata mortalità in fase acuta e che si manifesta con cefalea improvvisa, violenta, a volte accompagnata da vomito o sincope. Queste modalità fanno rientrare tale forma in uno scenario 1 che prevede l'esecuzione di una TC in urgenza e, se questa risulta negativa o dubbia, anche da una rachicentesi per escludere sanguinamenti non visibili alla TC. È in atto una discussione su questo approccio in quanto ci sono dati in letteratura che ci dicono che se la TC è eseguita entro le 6 ore dalla insorgenza della sintomatologia ha una sensibilità ed una specificità pari al 100%. Ma la tecnologia va avanti e soprattutto la disponibilità che di essa abbiamo anche in emergenza aumenta: se vogliamo escludere un'ESA il gold standard rimane l'esecuzione di una TC encefalo seguita nei casi dubbi o negativi da una puntura lombare. Se il quadro clinico ci porta a sospettare una cefalea attribuita ad altre cause come la trombosi venosa cerebrale, una dissecazione, una Reversible Cerebral Vasoconstriction Syndrome (RCVS), sarà indicata l'esecuzione in urgenza di una RM con angio-RM oppure di una angio-TC. Grande lavoro di accurata definizione clinica deve essere effettuato quindi in PS, ma non bisogna dimenticare che a volte c'è necessità di proseguire l'osservazione e gli accertamenti anche in regime di ricovero ordinario specie quando la situazione non è ben definita e, oltre agli accertamenti effettuati in urgenza, diviene importante anche l'osservazione ed a volte il monitoraggio dei parametri vitali.

Corrispondenza: Dr. Pietro Querzani, UOC di Neurologia, Ospedale S. Maria delle Croci, viale V. Randi 5, 48121 Ravenna (RA), tel. 0544-285519, fax 0544-286165, e-mail: pietro.querzani@auslromagna.it
LVIII Congresso Nazionale SNO, 2-5 maggio 2018, Riccione (RN).
Atti a cura di Maurizio Melis, Walter Neri, Stefano Ricci, Maria Ruggiero, Luigino Tosatto, Luca Valvassori, Bruno Zanotti.
Copyright © 2018 by new Magazine edizioni s.r.l., Trento, Italia. www.newmagazine.it *ISBN: 978-88-8041-118-5*

I SESSIONE PLENARIA

Gliomi update:
diagnosi e trattamento

Moderatori:

Luigino Tosatto (Cesena), Andrea Salmaggi (Lecco), Alessandro Olivi (Roma)

Abstract SIMPOSIO PARALLELO:
"GLIOMI UPDATE: DIAGNOSI E TRATTAMENTO"

□ Nuova classificazione World Health Organization 2016

F. GIANGASPERO

Dipartimento di Scienze Radiologiche, Oncologiche e Anatomo Patologiche, Università degli Studi "La Sapienza", Roma
IRCCS Neuromed, Pozzilli (Isernia)

The 2016 World Health Organization Classification of Tumors of the Central Nervous System for the first time uses molecular parameters in addition to histology to define many tumor entities. It presents major reorganization of the diffuse gliomas, medulloblastomas and other embryonal tumors, and incorporates new entities that are defined by both histology and molecular features. including glioblastoma, Isocitrate DeHydrogenase (IDH)-wildtype and glioblastoma, IDH-mutant; diffuse midline glioma, H3 K27M-mutant; RELA fusion-positive ependymoma; medulloblastoma, WNT-activated and medulloblastoma, SHH-activated; and embryonal tumour with multilayered rosettes, C19MC-altered. The 2016 edition has added newly recognized neoplasms, and has deleted some entities, variants and patterns that no longer have diagnostic and/or biological relevance.

Corrispondenza: Prof. Felice Giangaspero, UOC Anatomia Patologica e Citodiagnostica, Policlinico Umberto I, viale Regina Elena 324, Roma (RM), e-mail: felice.giangaspero@uniroma1.it
LVIII Congresso Nazionale SNO, 2-5 maggio 2018, Riccione (RN).
Atti a cura di Maurizio Melis, Walter Neri, Stefano Ricci, Maria Ruggiero, Luigino Tosatto, Luca Valvassori, Bruno Zanotti.
Copyright © 2018 by new Magazine edizioni s.r.l., Trento, Italia. www.newmagazine.it *ISBN: 978-88-8041-118-5*

Abstract SIMPOSIO PARALLELO:
"GLIOMI UPDATE: DIAGNOSI E TRATTAMENTO"

□ Monitoring intraoperatorio

C. MINARDI

UO di Neurologia, AUSL della Romagna, Ospedale "M. Bufalini", Cesena

L'obiettivo della chirurgia dei gliomi è rappresentato dalla massima asportazione in assenza di nuovi deficit neurologici postchirurgici per assicurare una migliore prognosi e qualità di vita al paziente. Il monitoraggio neurofisiologico rientra nelle procedure standard per la chirurgia dei gliomi in aree eloquenti. In particolare il mappaggio corticale e sottocorticale intraoperatorio rimangono i migliori metodi di mappaggio funzionale sia delle funzioni cognitive, nella chirurgia awake, che delle funzioni motorie e sensitive durante gli interventi in anestesia generale. Tali metodiche permettono di riconoscere i confini funzionali dell'area tumorale da asportare senza danneggiare il parenchima eloquente. Il mappaggio e monitoraggio delle vie sensitive è ottenuto con la determinazione del phase reversal e dei potenziali evocati sensitivi permettono una ulteriore correlazione a viariazioni dei potenziali motori, infatti il monitoraggio combinato ottimizza il monitoraggio essendo entrambe le tecniche altamente concordanti e complementari. La tecnica di stimolazione può essere eseguita con due metodiche: la tecnica con stimolo elettrico a 60 Hz, utilizzata principalmente nel monitoraggio delle funzioni cognitive nella chirurgia awake e la tecnica di stimolazione a treno di 5 stimoli a 250 Hz utilizzata principalmente nel monitoraggio della via motoria e nell'awake in casi particolari. La seconda metodica è associata ad una minor percentuale di crisi intraoperatorie. Nell'ambito delle metodiche neurofisiologiche, inoltre, rientrano il monitoraggio elettroencefalografico, elettrocorticografico ed elettromiografico che permettono il riconoscimento dell'esordio di attività elettrica cerebrale critica prima della manifestazione clinica e la documentazione della profondità di sedazione. Per quando riguarda i gliomi sottotentoriali, seppur rari, è possibile il mappaggio del pavimento del IV ventricolo per facilitare l'accesso alle lesioni intrinseche, il monitoraggio delle risposte corticobulbari mediate dai nervi cranici e il monitoraggio della vie motoria, sensitiva ed acustica. L'esecuzione del monitoraggio neurofisiologico deve essere eseguito da personale medico e tecnico adeguatamente addestrato per ottimizzare l'interpretazione dei dati durante l'intervento ed in coordinazione con il neurochirurgo ed anestesista del team operatorio. La valutazione neurofisiologiva preoperatoria, recentemente arricchita da nuove tecniche di stimolazione magnetica e magneto EEG e l'acquisizione del consenso informato deve essere eseguita in laboratorio precedentemente l'intervento. Nel 2014 la Società Italiana di Neurofisiologia Clinica e la Società Italina di Neurochirurgia hanno sottoscritto un protocollo riguardante le patologie neurochirurgiche e il monitorqaggio neurofisiologico intraoperatorio; per quanto riguarda i gliomi: il monitoraggio risulta essere una procedura standard nei gliomi a basso ed alto grado in area motoria primaria, fascio cortico-spinale sopratentoriale, area sensitiva primaria ed insula; viene invece indicato come opzionale nei gliomi a basso ed alto grado in area motoria supplementare e premotoria.

Bibliografia

1. Krivosheya D, Prabhu SS, Weinberg JS, Sawaya R. Technical principles in glioma surgery and preoperative considerations. J Neurooncol 2016; 130 (2): 243-252.
2. Sanai N, Berger MS. Surgical oncology for gliomas: the state of the art. Nat Rev Clin Oncol 2018; 15 (2): 112-125.
3. Duffau H. Introduction. Surgery of gliomas in eloquent areas: from brain hodotopy and plasticity to functional neurooncology. Neurosurg Focus 2010; 28 (2): Intro.
4. Zhou H, Miller D, Schulte DM, Benes L, Rosenow F, Bertalanffy H, Sure U. Transsulcal approach supported by navigation-guided neurophysiological monitoring for resection of paracentral cavernomas. Clin Neurol Neurosurg 2009; 111(1): 69-78.

Corrispondenza: Dr.ssa Chiara Minardi, UO di Neurologia, Ospedale M. Bufalini, viale Giovanni Ghirotti 286, 47521 Cesena (FC), e-mail: cminardi@libero.it

LVIII Congresso Nazionale SNO, 2-5 maggio 2018, Riccione (RN).
Atti a cura di Maurizio Melis, Walter Neri, Stefano Ricci, Maria Ruggiero, Luigino Tosatto, Luca Valvassori, Bruno Zanotti.
Copyright © 2018 by new Magazine edizioni s.r.l., Trento, Italia. www.newmagazine.it *ISBN: 978-88-8041-118-5*

5. Bello L, Riva M, Fava E, Ferpozzi V, Castellano A, Raneri F, Pessina F, Bizzi A, Falini A, Cerri G. Tailoring neurophysiological strategies with clinical context enhances resection and safety and expands indications in gliomas involving motor pathways. Neuro Oncol 2014; 16 (8): 1110-1128.
6. Szelényi A, Bello L, Duffau H, Fava E, Feigl GC, Galanda M, Neuloh G, Signorelli F, Sala F; Workgroup for Intraoperative Management in Low-Grade Glioma Surgery within the European Low-Grade Glioma Network. Intraoperative electrical stimulation in awake craniotomy: methodological aspects of current practice. Neurosurg Focus 2010; 28 (2): E7.
7. Yang P, Liang T, Zhang C, Cai J, Zhang W, Chen B, Qiu X, Yao K, Li G, Wang H, Jiang C, You G, Jiang T. Clinicopathological factors predictive of postoperative seizures in patients with gliomas. Seizure 2016; 35: 93-99.
8. Morota N, Deletis V, Epstein FJ, Kofler M, Abbott R, Lee M, Ruskin K. Brain stem mapping: neurophysiological localization of motor nuclei on the floor of the fourth ventricle. Neurosurgery 1995; 37 (5): 922-929
9. Morota N, Deletis V. The importance of brainstem mapping in brainstem surgical anatomy before the fourth ventricle and implication for intraoperative neurophysiological mapping. Acta Neurochir 2006; 148 (5): 499-509.
10. Strauss C, Romstöck J, Fahlbusch R. Pericollicular approaches to the rhomboid fossa. Part II. Neurophysiological basis. J Neurosurg 1999; 91 (5): 768-775.
11. Fernández-Conejero I, Deletis V. Transcranial electrical stimulation and monitoring. J Neurosurg 2014; 120 (1): 291-292.
12. Slotty PJ, Abdulazim A, Kodama K, Javadi M, Hänggi D, Seifert V, Szelényi A. Intraoperative neurophysiological monitoring during resection of infratentorial lesions: the surgeon's view. J Neurosurg. 2017; 126 (1): 281-288.
13. Nuwer MR. A new multicenter survey of neurologic deficits after spinal deformity surgery: are new models of intraoperative neurophysiologic monitoring less accurate? J Clin Neurophysiol 2011; 28 (6): 602-604.
14. Ritzl EK. Intraoperative neuromonitoring during glioma surgery: bring in the expert neurophysiologists! J Clin Neurophysiol 2012; 29 (2): 151-153.
15. Tarapore PE, Tate MC, Findlay AM, Honma SM, Mizuiri D, Berger MS, Nagarajan SS. Preoperative multimodal motor mapping: a comparison of magnetoencephalography imaging, navigated transcranial magnetic stimulation, and direct cortical stimulation. J Neurosurg 2012; 117 (2): 354-362.

Abstract SIMPOSIO PARALLELO:
"GLIOMI UPDATE: DIAGNOSI E TRATTAMENTO"

☐ Trattamenti adiuvanti: chemioterapia

A. BRANDES

UOC di Oncologia, Ospedale "Bellaria", Bologna

Le neoplasie cerebrali sono tumori rari nell'adulto, con una incidenza inferiore a 5 casi su 100.000 per anno.
Il glioblastoma è l'istotipo istologico più frequente, il cui trattamento per il paziente di età inferiore ai 70 anni è stato stabilito nel 2005 dallo studio European Organisation for Research and Treatment of Cancer (EORTC)/National Cancer Institute of Canada (NCIC) che ha dimostrato la superiorità in termini di sopravvivenza e tempo alla progressione della combinazione di radioterapia e temozolomide seguito da temozolomide adiuvante. Più recentemente, la stessa combinazione, ma con la radioterapia ipofrazionata si è dimostrata efficace anche nel paziente anziano.
Anche nell'ambito del trattamento dei glioblastomi alla prima diagnosi sono in corso studi che valutano l'aggiunta di nivolumab alla terapia standard. Lo studio randomizzato Checkmate 498 ha valutato l'aggiunta di nivolumab alla radioterapia nei pazienti con O-6-methylguanine-DNA methyl-transferase (MGMT) non metilato. Questo studio è stato recentemente chiuso e sono attesi i risultati.
Lo studio Checkmate 548 sta invece valutando nivolumab in associazione a chemio- e radioterapia nei pazienti con glioblastoma MGMT metilato. Questo studio è ancora in corso.
Una ulteriore prospettiva è caratterizzata dell'aggiunta di un inibitore del proteasoma in grado di passare la barriera ematoencefalica, il marizomib. Tale farmaco verrà associato a radioterapia e temozolomide in uno studio randomizzato promosso da EORTC di prossima apertura.

Corrispondenza: Dr.ssa Alba Brandes, UOC di Oncologia, Ospedale Bellaria, via Altura 3, 40139 Bologna (BO), e-mail: a.brandes@ausl.bo.it
LVIII Congresso Nazionale SNO, 2-5 maggio 2018, Riccione (RN).
Atti a cura di Maurizio Melis, Walter Neri, Stefano Ricci, Maria Ruggiero, Luigino Tosatto, Luca Valvassori, Bruno Zanotti.
Copyright © 2018 by new Magazine edizioni s.r.l., Trento, Italia. www.newmagazine.it *ISBN: 978-88-8041-118-5*

Abstract SIMPOSIO PARALLELO:
"GLIOMI UPDATE: DIAGNOSI E TRATTAMENTO"

□ Trattamenti adiuvanti: radioterapia

S. ARCANGELI

UOC di Radioterapia, ASL "S. Camillo Forlanini", Roma

La radioterapia a fasci esterni rappresenta una importante opzione terapeutica nel trattamento dei tumori gliali dell' encefalo. Nei gliomi di basso grado la radioterapia è indicata in pazienti con: età > 40 anni, istologia astrocitaria, chirurgia sub-totale, deficit focali e/o segni compressivi, epilessia resistente alle terapie mediche, assenza di delezione 1p-19q, assenza di mutazione Isocitrate DeHydrogenase: IDH1-IDH2.

In presenza di fattori prognostici indicativi di lunga sopravvivenza - e in particolare nei pazienti giovani (< 35 anni), in assenza di deficit neurologici, epilessia come unico sintomo di malattia - il trattamento radiante può essere differito fino alla evidenza radiologica o clinica di progressione di malattia.

Nei gliomi di III grado il trattamento standard consiste nell' asportazione chirurgica (la più ampia possibile) seguita da radioterapia adiuvante con tecnica conformazionale (54-60 Gy). Nel caso di diagnosi istologica di astrocitoma anaplastico, se in presenza di un quadro radiologico altamente suggestivo per glioblastoma, specialmente in pazienti con età uguale a 60 e < 70 anni, può essere considerato un trattamento combinato di radioterapia e temozolomide concomitante ed adiuvante nella presunzione di un "sampling error" (errore di campionatura).

Nei gliomi di IV grado (glioblastomi), dal 2005 il trattamento standard consiste nell' asportazione chirurgica (la più ampia possibile) seguita entro 30-40 giorni da radioterapia conformazionale (60 Gy, con frazionamento convenzionale) e chemioterapia con temozolomide concomitante (75 mg/mq/die) ed adiuvante (1500-200 mg/mq/die x 5 giorni ogni 28: q 28).

Nei pazienti anziani (età > 70 anni) la radioterapia ipofrazionata (40 Gy in 15 frazioni) in associazione alla temozolomide rappresenta una valida alternativa terapeutica per limitare il disagio logistico e favorire la compliance dei pazienti al trattamento.

Corrispondenza: Dr. Stefano Arcangeli, UOC di Radioterapia, Ospedale S. Camillo Forlanini, Circonvallazione Gianicolense 87, 00152 Roma (RM), tel. 06-58704431, fax 06-58704673, e-mail: stefano.arcangeli@yahoo.it

LVIII Congresso Nazionale SNO, 2-5 maggio 2018, Riccione (RN).
Atti a cura di Maurizio Melis, Walter Neri, Stefano Ricci, Maria Ruggiero, Luigino Tosatto, Luca Valvassori, Bruno Zanotti.
Copyright © 2018 by new Magazine edizioni s.r.l., Trento, Italia. www.newmagazine.it *ISBN: 978-88-8041-118-5*

Abstract SIMPOSIO PARALLELO:
"GLIOMI UPDATE: DIAGNOSI E TRATTAMENTO"

□ Lo stato della ricerca

T. IBRAHIM

SSD Centro di Osteoncologia, Tumori Rari e Testa Collo,
IRCCS Istituto scientifico Romagnolo per lo Studio e la cura dei Tumori (IRST), Meldola (Forlì-Cesena)

I gliomi sono tumori rari eterogenei sia dal punto di vista patogenetico, prognostico che terapeutico.
Negli ultimi anni nei gliomi l'approccio multidisciplinare integrato tra chirurgia, radioterapia e terapia medica, ha indotto un cambiamento nella storia naturale di questi tumori anche se per quelli più aggressivi la prognosi rimane infausta. I campi della ricerca in ambito neurooncologico comprendono quindi l'avanzamento delle tecniche chirurgiche, radioterapiche, l'associazione ad antiblastici e lo studio di nuove molecole tra cui antiangiogenetici e immunoterapici. Questo a fianco di un maggior approfondimento dei processi di cancerogenesi e progressione tumorale. In questo senso la ricerca in neurooncologia deve avvalersi in primo luogo delle scoperte biologiche che stanno facendo luce sulle differenze a livello molecolare di gliomi a basso ed alto grado. Queste hanno permesso di delineare una nuova classificazione World Health Organization nel 2016.
Nell'ambito della ricerca traslazionale un approccio innovativo è quello di studiare tramite metodiche Next Generation Sequencing l'esoma e il trascrittoma di gliomi per implementare il numero di marcatori diagnostici e prognostici che possano entrare ad avere un ruolo nella pratica clinica. Grazie a questo approccio sono stati identificati da The Cancer Genome Atlas (TCGA) Re-search Network quattro sottotipi molecolari di glioblastoma multiforme (glioma IV grado) che sono definiti sulla base di un profilo trascrizionale specifico che può essere associato anche a specifiche aberrazioni genetiche. Ai diversi sottotipi molecolari corrisponde una diversa storia naturale del tumore e una diversa prognosi. Per questo motivo è importante avvalersi di modelli preclinici che possano mimare tutti e 4 i sottotipi. È disponibile un panel di linee cellulari appartenenti a tutti i sottotipi molecolari che possono essere utilizzate per progetti di ricerca in ambito preclinico. All'utilizzo di linee cellulari stabilizzate si sta affiancando negli ultimi anni l'utilizzo di colture primarie che rappresentano meglio il comportamento delle cellule tumorali in vivo. Sempre a questo scopo sono stati sviluppati modelli preclinici in vitro tridimensionali, come lo sviluppo di sferoidi o la coltura delle cellule in supporti tridimensionali biomimetici che possano mantenere intatte le caratteristiche di staminalità delle cellule tumorali che hanno rilevanza in tutti i tumori, e in particolari in quelli cerebrali. Questi modelli consentono lo studio dei meccanismi alla base della progressione tumorale e della resistenza ai trattamenti, come l'ipossia e la transizione epitelio mesenchimale. Gli studi di farmacologia preclinica in vitro non possono prescindere da un approfondimento in modelli animali. In questo ambito il modello Zebrafish sembra particolarmente adatto per lo studio in campo oncologico e in particolare per i tumori cerebrali come il glioblastoma. Anche nel campo della ricerca, come in quello della pratica clinica, è evidente l'importanza di un approccio integrato e multidisciplinare nella progettazione e disegno di studi traslazionali che possano portare a una maggior compressione dei processi sottesi alla patogenesi dei tumori cerebrali e al loro trattamento.

Corrispondenza: Dr. Toni Ibrahim, IRST, via Piero Maroncelli 40, 47014 Meldola (FC), tel. 0543-739239, fax 0543-739221, e-mail: toni.ibrahim@irst.emr.it
LVIII Congresso Nazionale SNO, 2-5 maggio 2018, Riccione (RN).
Atti a cura di Maurizio Melis, Walter Neri, Stefano Ricci, Maria Ruggiero, Luigino Tosatto, Luca Valvassori, Bruno Zanotti.
Copyright © 2018 by new Magazine edizioni s.r.l., Trento, Italia. www.newmagazine.it *ISBN: 978-88-8041-118-5*

CLINICAL ROUND MULTIDISCIPLINARE 1

Controversie in neuroscienze

Moderatori:

Walter Neri (Forlì), Luigino Tosatto (Cesena), Stefano Vallone (Modena)

Abstract CLINICAL ROUND MULTIDISCIPLINARE 1: "CONTROVERSIE IN NEUROSCIENZE"

☐ Emorragia cerebrale in corso di anticoagulante per fibrillazione atriale non valvolare: necessità di scoagulare tra cuore e cervello

G. NUZZACO, M.V. CALLONI, L.R. CHIVERI, E. CORENGIA, A. GIORGETTI, F. MUSCIA, L. POLITINI, E. RAIMONDI, M. SERVIDA, E. VECCHIO, E.P. VERRENGIA, P. PERRONE

UO di Neurologia e Stroke Unit, ASST Ovest Milanese, Ospedale Nuovo, Legnano (Milano)

INTRODUZIONE. Gli anticoagulanti orali si sono dimostrati altamente efficaci nella prevenzione secondaria dell'ictus ischemico in corso di Fibrillazione Atriale Non Valvolare (FANV), tuttavia i pazienti in terapia anticoagulante hanno un rischio otto volte maggiore di sviluppare una emorragia cerebrale, e l'emorragia cerebrale è la complicanza più grave e fatale per questi pazienti. Restano controversi la ripresa della terapia anticoagulante orale e il timing di tale terapia nei pazienti che sviluppano una emorragia cerebrale in corso di terapia anticoagulante orale.

CASO CLINICO. Presentiamo il caso di una donna di 66 anni, nota per FANV in terapia anticoagulante orale con anticoagulanti diretti e giunta alla nostra osservazione per vertigine con vomito. La TC eseguita in pronto soccorso evidenziava emorragia a sede cerebellare destra, per cui la paziente veniva ricoagulata con complesso protrombinico a tre fattori alla dose di 50 UI/kg. La lesione emorragica restava stabile ai controlli radiologici a 6 ore, 5 e 12 giorni. Stante la giovane età della paziente e il bilancio tra CHADvasc (Congestive heart failure, Hypertension, Age, Diabetes, Vascular disease) e HASBLED (Hypertension, Abnormal renal/liver function, Stroke, Bleeding history or predisposition, Labile international normalized ratio, Elderly, Drugs/alcohol concomitantly), si decideva di ricandidare la paziente alla terapia anticoagulante orale a 4-6 settimane dall'evento acuto. In attesa di reintrodurre la terapia, la paziente presentava un ictus ischemico di possibile origine cardioembolica in territorio di cerebrale media destra.

La paziente veniva quindi scoagulata con enoxaparina sottocute e sottoposta ad un ecocardio transesofageo che escludeva la presenza di trombi endocavitari. Dimessa in terapia con enoxaparina con indicazione ad uno stretto follow-up radiologico per reintroduzione di anticoagulante orale diretto.

CONCLUSIONI. Questo caso clinico rappresenta l'emblema di uno scenario che, dato il largo utilizzo delle terapie anticoagulanti orali anche nella popolazione più fragile e anziana, sempre più frequentemente si presenta nella pratica clinica quotidiana. Mentre esistono dati sui fattori di rischio che possono far propendere o meno per una reintroduzione degli anticoagulanti orali, i dati sulla tempistica di reintroduzione della terapia sono estremamente variabili in letteratura (con un range che va da una settimana a 30 settimane). In uno scenario di tale incertezza terapeutica, come mostra una survey recentemente pubblicata, vari specialistici con differente background culturale e differente esperienza si muovono in modo personale. Al riguardo sarebbero necessari trials randomizzati controllati che indichino percorso comune standardizzato sui rischi e benefici e sulla tempistica di reintroduzione della terapia anticoagulante orale nei pazienti con FANV dopo emorragia cerebrale e sulle indicazioni a terapie alternative (chiusura dell'auricola).

BIBLIOGRAFIA

1. Xu Y, Shoamanesh A, Schulman S et al. Oral anticoagulant re-initiation following intracerebral hemorrhage in non-valvular atrial fibrillation: Global survey of the practices of neurologists, neurosurgeons and thrombosis experts. PLoS One 2018; 13 (1): e0191137.
2. Kirchhof P, Benussi S, Kotecha D et al. 2016 ESC Guidelines for the management of atrial fibrillation developed in collaboration with EACTS. Eur Heart J 2016; 37 (38): 2893-2962.
3. Majeed A, Kim YK, Roberts RS et al. Optimal timing of resumption of warfarin after intracranial hemorrhage. Stroke 2010; 41 (12): 2860-2866.

Corrispondenza: Dr.ssa Graziamaria Nuzzaco, UO di Neurologia e Stroke Unit, Ospedale Nuovo, via Papa Giovanni Paolo II, 20025 Legnano (MI), tel. 0331-449415, fax 0331-449558, e-mail: graziamaria.nuzzaco@gmail.com
LVIII Congresso Nazionale SNO, 2-5 maggio 2018, Riccione (RN).
Atti a cura di Maurizio Melis, Walter Neri, Stefano Ricci, Maria Ruggiero, Luigino Tosatto, Luca Valvassori, Bruno Zanotti.
Copyright © 2018 by new Magazine edizioni s.r.l., Trento, Italia. www.newmagazine.it *ISBN: 978-88-8041-118-5*

SIMPOSIO PARALLELO

Ictus, fibrillazione atriale e nuovi anticoagulanti orali: up to date

Moderatori:

Silvia Cenciarelli (Città di Castello), Domenico Consoli (Vibo Valentia)

Abstract SIMPOSIO PARALLELO:
"ICTUS, FIBRILLAZIONE ATRIALE E NUOVI ANTICOAGULANTI ORALI: UP TO DATE"

□ Ictus ischemico recente

T. MAZZOLI

Centro Ictus, Ospedale di Gubbio e Gualdo Tadino (Perugia)

La scelta del clinico esperto di ictus, che deve iniziare o ricominciare la terapia anticoagulante orale nel paziente con ictus ischemico recente e fibrillazione atriale, si basa sul rapporto tra rischio tromboembolico e rischio di trasformazione emorragica dell' area ischemica o infarto emorragico, tanto più che, come dimostrano le meta-analisi, la terapia anticoagulante riduce il rischio di recidiva ischemica, ma aumenta il rischio emorragico.

L'infarto emorragico può apparire in forma petecchiale o come vero e proprio ematoma intraparenchimale, può essere asintomatico o può associarsi ad un deterioramento clinico o ad un nuovo evento ictale; nei pazienti non trattati, si presenta nell'8,5% dei casi ed in forma grave nell'1,5% dei casi.

La variabile decisionale chiave è dunque la trasformazione emorragica dell'area ischemica, il cui fattore favorente principale è l'ampiezza della lesione.

Viene suggerito pertanto il seguente approccio basato sulla valutazione del rapporto tra rischio trombo-embolico e rischio di trasformazione emorragica:

- iniziare la terapia anticoagulante al giorno 0 o dopo 1 giorno, in caso di pazienti con Transient Ischemic Attack (TIA); non sospenderla se già in atto;
- iniziare terapia anticoagulante dopo 3 giorni, in caso di lesione ischemica di piccole dimensioni (*ictus di minore entità*);
- iniziare terapia anticoagulante dopo 6 giorni, in caso di lesione di medie dimensioni (*ictus di moderata gravità*);
- iniziare terapia anticoagulante dopo 12 giorni, in caso di lesione ampia (*ictus grave*);
- è preferibile iniziare un New Oral AntiCoagulant (NOAC) in caso di trasformazione emorragica della lesione ischemica, già evidente alla TC di controllo, suggerita prima dell'inizio della terapia anticoagulante.

Corrispondenza: Dr.ssa Tatiana Mazzoli, Centro Ictus, Ospedale, largo Unità d'Italia, località Branca, 06024 Gubbio (PG), e-mail: tatiana.mazzoli@uslumbria1.it

LVIII Congresso Nazionale SNO, 2-5 maggio 2018, Riccione (RN).
Atti a cura di Maurizio Melis, Walter Neri, Stefano Ricci, Maria Ruggiero, Luigino Tosatto, Luca Valvassori, Bruno Zanotti.
Copyright © 2018 by new Magazine edizioni s.r.l., Trento, Italia. www.newmagazine.it *ISBN: 978-88-8041-118-5*

Abstract SIMPOSIO PARALLELO:
"ICTUS, FIBRILLAZIONE ATRIALE E NUOVI ANTICOAGULANTI ORALI: UP TO DATE"

Interazioni con antidepressivi e antiepilettici: un problema per il neurologo

V. PIRAS

SC di Neurologia e Stroke Unit, Dipartimento di Neuroscienze, Azienda Ospedaliera "Brotzu", Cagliari

Epilessia e depressione post-stroke sono evenienze frequenti. Un paziente con ictus ischemico ha circa trenta volte il rischio della popolazione generale di sviluppare epilessia e circa un quarto di pazienti ad un anno sviluppa una sindrome depressiva. La conoscenza delle interazioni tra antiepilettici (Anti-Epileptic Drugs: AED) e anticoagulanti diretti (Direct Oral Anticoagulant: DOAC) e tra AntiDepressivi (AD) e DOAC risulta quindi indispensabile per il neurologo clinico. Rivaroxaban, apixaban e edoxaban sono substrato della glicoproteina P (P-gp), implicata nell'efflusso transmembrana cellulare del farmaco a livello intestinale, e del citocromo P450 3A4 (CYP 3A4). Il dabigatran non viene metabolizzato a livello epatico dal CYP 3A4 ma è substrato della P-gp. Forti inibitori o induttori di queste proteine sono quindi in grado di aumentare o diminuire le concentrazioni ematiche dei DOAC, alterandone l'effetto. Tra i forti induttori del CYP 3A4 e della P-gp, troviamo AED di vecchia generazione come la carbamazepina, la fenitoina e i barbiturici, in grado quindi di diminuire le concentrazioni plasmatiche dei DOAC, aumentando il rischio trombotico. Poco invece si sa sulle possibili interazioni tra AED di nuova generazione e DOAC, nonostante questi presentino un profilo generalmente più maneggevole. In assenza di evidenze sull'entità clinica degli effetti di tali interazioni (specie derivanti da trial clinici sull'uomo), la scelta del giusto AED in pazienti in DOAC appare non facile. Sono meglio conosciute, per ovvi motivi, le interazioni sugli antagonisti della vitamina K (Vitamin K Antagonists: VKA). Secondo alcuni Autori, la possibilità di monitorare l'INR, suggerirebbe una prima scelta di tali farmaci nel caso sia necessaria una terapia con AED. Nel caso la scelta del DOAC fosse indispensabile, è preferibile utilizzare AED di nuova generazione in cui non sia noto l'effetto su CYP 3A4 e P-gp come etosuccimide, lamotrigina, pregabalin e zonisamide.

Gli AD sono al quinto posto come farmaci di più frequente prescrizione, e in particolare gli inibitori selettivi della serotonina (Selective Serotonin Reuptake Inhibitors: SSRI) e noradrenalina (Serotonin and Norepinephrine Reuptake Inhibitors: SNRI) costituiscono la prima scelta nel trattamento della depressione. Se da un lato questi farmaci sembrano ridurre la mortalità e disabilità nei pazienti con depressione post ictus, dall'altro è documentato l'aumento del rischio emorragico che essi determinano riducendo l'aggregazione piastrinica. Riguardo alla co-somministrazione con VKA viene sconsigliata la scelta di SSRI-SNRI a favore di altri AD come la mirtazapina; le evidenze sui DOAC sono ancora una volta esigue (presenti prevalentemente per dabigatran). Sono necessari nuovi studi che valutino le interazioni tra DOAC, AED e AD. Nel frattempo, un'attenta valutazione del rischio-beneficio è necessaria per la scelta del trattamento antidepressivo in pazienti in DOAC.

Bibliografia

1. Stöllberger C, Finsterer J. Interactions between non-vitamin K oral anticoagulants and antiepileptic drugs. Epilepsy Res 2016; 126: 98-101.
2. Zaccara G, Perucca E. Interactions between antiepileptic drugs, and between antiepileptic drugs and other drugs. Epileptic Disord 2014; 16 (4): 409-431.
3. Renoux C, Vahey S, Dell'Aniello S, Boivin JF. Association of selective serotonin reuptake inhibitors with the risk for spontaneous intracranial hemorrhage. JAMA Neurol 2017; 74 (2): 173-180.
4. National Health Service. Guidelines for the Pharmacological Management of Depression, Review date Sept 2018 1. Disponibile su: http://www.hpft.nhs.uk/media/1584/guidelines-on-choice-and-selection-of-antidepressants-for-the-management-of-depression-final-oct-2016.pdf

Corrispondenza: Dr.ssa Valeria Piras, SC di Neurologia e Stroke Unit, Azienda Ospedaliera Brotzu, piazzale Alessandro Ricchi 1, 09134 Cagliari (CA), tel. 070-539668, fax 070-539750, e-mail: valeria.piras82@gmail.com
LVIII Congresso Nazionale SNO, 2-5 maggio 2018, Riccione (RN).
Atti a cura di Maurizio Melis, Walter Neri, Stefano Ricci, Maria Ruggiero, Luigino Tosatto, Luca Valvassori, Bruno Zanotti.
Copyright © 2018 by new Magazine edizioni s.r.l., Trento, Italia. www.newmagazine.it *ISBN: 978-88-8041-118-5*

SIMPOSIO PARALLELO

Usi clinici della tossina botulinica

Moderatori:

Giovanni Cossu (Cagliari), Valeria Tugnoli (Ferrara)

Abstract SIMPOSIO PARALLELO:
"USI CLINICI DELLA TOSSINA BOTULINICA"

□ Trattamento delle distonie con tossina botulinica

C. COLOSIMO

SC di Neurologia, Dipartimento di Neuroscienze, Azienda Ospedaliera "S. Maria", Terni

Le neurotossine botuliniche hanno dimostrato di essere un'opzione terapeutica sicura ed efficace per la maggior parte delle forme di distonia focale e sono ora considerate come il miglior trattamento sintomatico in questi disturbi. Tuttavia, solo alcuni lavori hanno affrontato il problema dell'efficacia a lungo termine e la sicurezza dei trattamenti ripetuti con questo farmaco. Abbiamo recentemente riesaminato i dati di tutti gli studi clinici che hanno valutato i risultati a lungo termine con le neurotossine botuliniche A (Botulinum NeuroToxins-A: BoNT-A) e B nel trattamento delle diverse forme di distonia cranio-cervicale focale, inclusa la distonia cervicale (Cervical Dystonia: CD), il blefarospasmo, la distonia oromandibolare e la distonia laringea.
Questi studi a lungo termine hanno dimostrato che la maggior parte dei pazienti aderisce a questo trattamento ripetuto perché ha un effetto positivo e stabile nel tempo. Nonostante l'ampio spettro di effetti indesiderati riportati come associati al trattamento con BoNT-A, non vi sono evidenze di effetti collaterali specifici dovuti esclusivamente all'uso a lungo termine di tali farmaci. L'unica eccezione a questi risultati positivi a lungo termine è la presenza di un sottogruppo di pazienti con CD che non riesce a mantenere una risposta sostenuta dopo il primo o il secondo trattamento efficace (i cosiddetti non responder secondari), fenomeno solo in minima parte legato allo sviluppo di anticorpi neutralizzanti contro la tossina. Attualmente sono in corso studi longitudinali volti a meglio definire i fattori di rischio per questa alterata risposta al trattamento con tossina botulinica.

Corrispondenza: Dr. Carlo Colosimo, SC di Neurologia, Ospedale S. Maria, viale Tristano di Joannuccio, 05100 Terni (TR), e-mail: c.colosimo@aospterni.it
LVIII Congresso Nazionale SNO, 2-5 maggio 2018, Riccione (RN).
Atti a cura di Maurizio Melis, Walter Neri, Stefano Ricci, Maria Ruggiero, Luigino Tosatto, Luca Valvassori, Bruno Zanotti.
Copyright © 2018 by new Magazine edizioni s.r.l., Trento, Italia. www.newmagazine.it *ISBN: 978-88-8041-118-5*

Abstract SIMPOSIO PARALLELO:
"USI CLINICI DELLA TOSSINA BOTULINICA"

☐ Trattamento della spasticità con tossina botulinica

M. MANCA

Laboratorio Analisi del Movimento, Unità di Medicina Riabilitativa, Arcispedale "S. Anna", Azienda Ospedaliero-Universitaria, Ferrara

Le prime descrizioni in letteratura relative al trattamento focale della spasticità con tossina botulinica A (Botulinum NeuroToxins-A: BoNT-A) risalgono ai primi anni '90 del secolo scorso[1,2].

In seguito le modalità di approccio si sono evolute ed oggi l'impiego della BoNT-A è esteso alla spasticità di diverse eziologie: stroke, traumi cranici, mielolesioni, sclerosi multipla, paralisi cerebrali infantili, malattie degenerative del sistema nervoso centrale.

Un corretto inquadramento clinico deve essere alla base delle indicazioni al trattamento della spasticità o di altre forme di ipereccitabilità muscolare.

L'identificazione di obiettivi di trattamento della spasticità specifici per il singolo paziente, misurabili, raggiungibili, realistici e definiti nel tempo, richiede un processo decisionale con un coinvolgimento della famiglia e del caregiver per ogni singolo paziente considerando quest'ultimo nella sua interezza psicofisica e nelle sue relazioni con il contesto in cui vive.

Un'attenta valutazione clinica delle menomazioni e delle attività e l'eventuale utilizzo di tecniche strumentali (emg, blocchi nervosi, analisi cinematica e dinamica del movimento) devono essere alla base dell'iter decisionale per stabilire se e come trattare la spasticità. Dalla valutazione delle difficoltà motorie osservate e riferite dal paziente, è possibile identificare le deviazioni della postura e del movimento più rilevanti, i distretti muscolari più coinvolti con i relativi aspetti di menomazione (paralisi, contrattura, spasticità, distonia) ed i muscoli responsabili delle deviazioni e suscettibili di trattamento con BoNT-A.

Al momento, l'utilizzo della BoNT-A è raccomandato per attenuare la spasticità dei muscoli dell'arto superiore e inferiore e migliorare il range di movimento attivo e passivo, migliorare la vestizione, l'igiene, la postura e l'attività deambulatoria; tuttavia relativamente alle funzioni attive, mentre è evidente l'efficacia della BoNT-A a livello dell'arto inferiore, mancano chiare evidenze per il miglioramento delle funzioni attive dell'arto superiore[3].

Così come gli obiettivi[4], anche la tempistica, le modalità di trattamento (dosaggi, diluizioni, tecniche di inoculazione), le altre terapie associate (elettrostimolazione, taping, fisioterapia, robotica, addestramento alle diverse abilità motorie), devono essere personalizzate tenendo conto degli obiettivi e delle caratteristiche di ogni singolo paziente.

Bibliografia

1. Das TK, Park DM. Effect of treatment with botulinum toxin on spasticity. Postgrad Med J 1989; 65 (762): 208-210.
2. Snow BJ, Tsui JK, Bhatt MH, Varelas M, Hashimoto SA, Calne DB. Treatment of spasticity with botulinum toxin: a double-blind study. Ann Neurol 1990; 28 (4): 512-515.
3. Winstein CJ, Stein J, Arena R, Bates B, Cherney LR, Cramer SC et al. Guidelines for Adult Stroke Rehabilitation and Recovery: A Guideline for Healthcare Professionals From the American Heart Association/American Stroke Association. Stroke 2016; 47(6): e98-e169.
4. Ashford S, Fheodoroff K, Jacinto J, Turner-Stokes L. Common goal areas in the treatment of upper limb spasticity: a multicentre analysis. Clin Rehabil 2016; 30 (6): 617-622.

Corrispondenza: Dr. Mario Manca, Modulo Laboratorio Analisi del Movimento, Arcispedale S. Anna, via Aldo Moro 8, 44124 Ferrara (FE), tel. 0532-236121, fax 0532-236105, e-mail: mrnz.manca@gmail.com

LVIII Congresso Nazionale SNO, 2-5 maggio 2018, Riccione (RN).
Atti a cura di Maurizio Melis, Walter Neri, Stefano Ricci, Maria Ruggiero, Luigino Tosatto, Luca Valvassori, Bruno Zanotti.
Copyright © 2018 by new Magazine edizioni s.r.l., Trento, Italia. www.newmagazine.it *ISBN: 978-88-8041-118-5*

Abstract SIMPOSIO PARALLELO:
"USI CLINICI DELLA TOSSINA BOTULINICA"

□ Tossina botulinica: gestione integrata ospedale territorio e appropriatezza prescrittiva

R. QUATRALE

UOC di Neurologia, Ospedale "dell'Angelo", ULSS 12 Veneziana, Mestre

Nel processo di integrazione ospedale-territorio, la continuità dell'assistenza si avvale del contributo delle tecnologie innovative, allo scopo di garantire la realizzazione di una modalità operativa che integri i vari attori istituzionali e permetta interventi specialistici che dal centro raggiungano la periferia, con notevole risparmio di energie.
La necessità di interventi diagnostico-terapeutici tempestivi ed integrati nell'ambito delle patologie neuromuscolari ben si coniuga con le tecniche neurofisiologiche combinate alla inoculazione di tossina botulinica.
Uno dei vantaggi dei nuovi percorsi terapeutici in tale ambito è rivolto alla cura delle spasticità e delle disfagie e rappresenta certamente una nuova frontiera nei trattamenti inoculativi, mantenendo costantemente presente la necessità di un costante monitoraggio clinico nell'ottica del mantenimento di una adeguata appropriatezza prescrittiva.

Corrispondenza: Dr. Rocco Quatrale, UOC di Neurologia, Ospedale dell'Angelo, via Paccagnella 11, 30174 Venezia (VE), e-mail: quatrale@iol.it
LVIII Congresso Nazionale SNO, 2-5 maggio 2018, Riccione (RN).
Atti a cura di Maurizio Melis, Walter Neri, Stefano Ricci, Maria Ruggiero, Luigino Tosatto, Luca Valvassori, Bruno Zanotti.
Copyright © 2018 by new Magazine edizioni s.r.l., Trento, Italia. www.newmagazine.it *ISBN: 978-88-8041-118-5*

SIMPOSIO PARALLELO

Epilessie

Moderatori:

Rosa Maria Gaglio (Agrigento), Gaetano Zaccara (Firenze)

Abstract SIMPOSIO PARALLELO: "EPILESSIE"

☐ La personalizzazione della terapia antiepilettica tra dati scientifici ed esperienza clinica

M. ELIA

UOC di Neurologia e Neurofisiopatologia Clinica e Strumentale, IRCCS "Associazione Oasi Maria Santissima", Troina (Enna)

In epoca di medicina personalizzata, la scelta della terapia antiepilettica non è ancora guidata da profili specifici di farmacogenomica, ma da altri biomarker e da dati scientifici e di buona pratica clinica oramai accettati dalla comunità degli epilettologi. In particolare, la scelta del primo farmaco è spesso strettamente correlata al riconoscimento di una ben definita sindrome epilettica, sia nel bambino che nell'adulto (ad esempio, l'epilessia con assenze della fanciullezza o l'epilessia mioclonica giovanile), sulla base dei dati clinici, EEGrafici e di neuroimaging. In assenza di una sindrome epilettica correttamente classificata, il tipo di crisi guida la scelta terapeutica (ad esempio, crisi focali *vs* crisi generalizzate). Un'altra problematica rilevante, trattata in questa relazione, è l'utilizzo di farmaci di seconda o terza scelta, quando il primo non è in grado di controllare le crisi. Il ricorso, in questi casi, alla monoterapia alternativa o alla politerapia risente di considerazioni che devono tenere nel giusto conto il bilancio costi-benefici dell'una e dell'altra, i meccanismi d'azione dei farmaci antiepilettici tradizionali e di nuova generazione e la possibilità di interazioni farmacodinamiche e farmacocinetiche tra di essi.

Nel 30% circa dei pazienti la risposta ai Farmaci Anti-Epielettici (FAE) non è soddisfacente. Per farmacoresistenza, secondo la classificazione della International League Against Epilepsy (ILAE) più recente, si intende il fallimento di almeno due FAE ben tollerati, appropriatamente scelti e titolati, nell'ottenere un congruo periodo di libertà da crisi.

Negli ultimi anni la ricerca farmacologica ha messo a disposizione nuovi farmaci antiepilettici; alcuni di essi sono l'evoluzione di farmaci preesistenti (ad esempio, l'eslicarbazepina), altri sono composti innovativi identificati mediante lo studio di target molecolari addizionali, quali le proteine delle vescicole sinaptiche SV2A (ad esempio, levetiracetam e brivaracetam), i canali al potassio voltaggio-dipendenti (ad esempio, retigabina), i recettori del glutammato ionotropici (ad esempio, perampanel), i recettori dei cannabinoidi (ad esempio, cannabidiolo).

Nonostante siano disponibili diverse linee guida sul management terapeutico del paziente con epilessia, l'esperienza clinica maturata nella "real life" rimane sempre imprescindibile.

Corrispondenza: Dr. Maurizio Elia, Associazione Oasi Maria Santissima, via Conte Ruggiero 73, 94018 Troina (EN), e-mail: mauelia@hotmail.com

LVIII Congresso Nazionale SNO, 2-5 maggio 2018, Riccione (RN).
Atti a cura di Maurizio Melis, Walter Neri, Stefano Ricci, Maria Ruggiero, Luigino Tosatto, Luca Valvassori, Bruno Zanotti.
Copyright © 2018 by new Magazine edizioni s.r.l., Trento, Italia. www.newmagazine.it *ISBN: 978-88-8041-118-5*

Abstract SIMPOSIO PARALLELO: "EPILESSIE"

☐ La chirurgia dell'epilessia: lo studio prechirurgico

F. VILLANI

UO di Epilettologia Clinica e Sperimentale, Fondazione IRCCS Istituto Neurologico "Carlo Besta", Milano

La Chirurgia dell'Epilessia è definita come quell'insieme di pratiche chirurgiche che hanno per obiettivo primario il controllo delle crisi in una epilessia farmacoresistente; il raggiungimento dell'obiettivo primario dovrebbe produrre un significativo miglioramento della qualità della vita dei pazienti. Appare pertanto capitale che il trattamento risolva le crisi senza provocare deficit neurologici e cognitivi aggiuntivi[1].

Lo studio prechirurgico è volto all'identificazione della Zona Epilettogena (ZE), definendone i limiti anatomici e i rapporti con le zone eloquenti, al fine di pianificare un intervento di resezione, disconnessione o inibizione funzionale la ZE.

Le indagini pre-chirurgiche, in continua evoluzione in rapporto agli avanzamenti tecnologici degli strumenti, richiede un approccio multidisciplinare e altamente integrato.

Il primo passo dell'iter prechirurgico prevede l'identificazione clinica dei candidati. La definizione di farmacoresistenza attualmente accettata ha valore eminentemente pratico[2]: un paziente può essere considerato farmacoresistente quando non abbia raggiunto il controllo delle crisi dopo avere utilizzato almeno due farmaci antiepilettici correttamente prescritti per la sua condizione, somministrati adeguatamente e per un tempo sufficientemente prolungato.

Il paziente, così identificato, viene avviato allo studio prechirurgico non invasivo[3] che prevede:

1. monitoraggio video-EEG prolungato per lo studio dell'attività epilettica intercritica e la registrazione delle crisi;
2. RM strutturale ad alta risoluzione, ad alto campo;
3. esami di neuroimaging funzionale come FluoroDeoxy-Glucose - Positron Emission Tomography (FDG-PET) e RM funzionale;
4. profilo comportamentale e neurocognitivo, mediante test standardizzati.

La correlazione dei dati EEG, intercritici e critici, clinici e di neuroimaging (correlazioni anatomo-elettro-cliniche) permette il più delle volte di lateralizzare e localizzare la ZE, e quindi di pianificare l'intervento.

Nei casi in cui i dati anatomo-elettro-clinici presentino delle incongruenze o in assenza di lesioni visibili è spesso necessario ricorrere a indagini neurofisiologiche invasive con elettrodi intracranici, quali gli elettrodi intracerebrali, impiantati con metodologia stereotassica (Stereo-EEG)[4], o gli elettrodi sottodurali.

Bibliografia

1. Binnie CD, Polkey CE; International League Against Epilepsy. Commission on Neurosurgery of the International League Against Epilepsy (ILAE) 1993-1997: recommended standards. Epilepsia 2000; 41 (10): 1346-1349.
2. Kwan P, Arzimanoglou A, Berg AT, Brodie MJ, Allen Hauser W, Mathern G, Moshé SL, Perucca E, Wiebe S, French J. Definition of drug resistant epilepsy: consensus proposal by the ad hoc Task Force of the ILAE Commission on Therapeutic Strategies. Epilepsia 2010; 51 (6): 1069-1077.
3. Guerrini R, Scerrati M, Rubboli G et al. Commission for Epilepsy Surgery of the Italian League Against Epilepsy. Overview of presurgical assessment and surgical treatment in epilepsy form the Italian League Against Epilepsy. Epilepsia 2013; 54 (Suppl 7): 35-48.
4. Cardinale F, Casaceli G, Raneri F, Miller J, Lo Russo G. Implantation of stereoelectroencephalography electrodes: a systematic review. J Clin Neurophysiol 2016; 33 (6): 490-502.

Corrispondenza: Dr. Flavio Villani, UO di Epilettologia Clinica e Sperimentale, Istituto Neurologico Carlo Besta, via Celoria 11, 20133 Milano (MI), tel. 02-23942239, e-mail: flavio.villani@istituto-besta.it

LVIII Congresso Nazionale SNO, 2-5 maggio 2018, Riccione (RN).
Atti a cura di Maurizio Melis, Walter Neri, Stefano Ricci, Maria Ruggiero, Luigino Tosatto, Luca Valvassori, Bruno Zanotti.
Copyright © 2018 by new Magazine edizioni s.r.l., Trento, Italia. www.newmagazine.it *ISBN: 978-88-8041-118-5*

Abstract SIMPOSIO PARALLELO: "EPILESSIE"

☐ La chirurgia dell'epilessia: l'approccio chirurgico e l'outcome clinico e neuropsicologico

F. GIORDANO

UO di Neurochirurgia, Azienda Ospedaliero-Universitaria "Meyer", Firenze

Anche se non sempre realizzabile, l'obbiettivo prioritario e ideale della chirurgia dell'epilessia è ottenere la risoluzione completa delle crisi epilettiche e la sospensione della terapia anti-epilettica (classe IA secondo lo schema di Engel).
Il miglior controllo dell'epilessia si associa, sopratutto nei bambini, ad un miglioramento del profilo cognitivo, neuropsicologico, e comportamentale. Diversi sono gli approcci chirurgici utilizzabili e applicati in base all'età del paziente e al tipo di epilessia: lesionectomie, lobectomie uni- o multilobari, emisferotomie, procedure di disconnessione, con o senza esplorazione neurofisiologica invasiva (Stereo-Electro-Encephalo-Graphy: SEEG, griglie subdurali). Quando non è possibile realizzare interventi di asportazione di tessuto, deve essere considerata la neuromodulazione (Vagal Nerve Stimulation: VNS, Deep Brain Stimulation: DBS) o altri interventi di tipo palliativo (callosotomia).
Nella presentazione viene illustrato lo stato dell'arte delle tecniche chirurgiche e i risultati epilettologici e neuropsicologici con particolare attenzione all'età pediatrica e adolescenziale.

Corrispondenza: Dr.ssa Flavio Giordano, UO di Neurochirurgia, Azienda Ospedaliero Universitaria Meyer, viale Gaetano Pieraccini 24, 50139 Firenze (FI), e-mail: flavio.giordano@meyer.it
LVIII Congresso Nazionale SNO, 2-5 maggio 2018, Riccione (RN).
Atti a cura di Maurizio Melis, Walter Neri, Stefano Ricci, Maria Ruggiero, Luigino Tosatto, Luca Valvassori, Bruno Zanotti.
Copyright © 2018 by new Magazine edizioni s.r.l., Trento, Italia. www.newmagazine.it *ISBN: 978-88-8041-118-5*

SIMPOSIO PARALLELO

Miscellanea di malattie rare

Moderatori:

Ebba Buffone (Bolzano), Alessandro Ravasio (Rimini), Mario Signorino (Fermo)

Abstract SIMPOSIO PARALLELO:
"MISCELLANEA DI MALATTIE RARE"

La transizione all'età adulta nel paziente con malattie metaboliche: il caso della fenilchetonuria

A. BURLINA

UOC di Neurologia, Ospedale "S. Bassiano", Bassano del Grappa (Vicenza)

La fenilchetonuria (PhenylKetonUria: PKU) è la malattia metabolica ereditaria più frequente (1:20.000). È una malattia genetica, a trasmissione autosomica recessiva, dovuta ad un deficit dell'enzima fenilalanina idrossilasi, esclusivamente localizzato nel fegato, che converte la fenilalanina in tirosina. La fenilalanina, come pure la tirosina, possono entrare nel cervello solo mediante il comune trasportatore per gli aminoacidi neutri (Large Neutral Amino Acids: LNAA).

Pur essendo l'enzima localizzato esclusivamente nel fegato, la fenilchetonuria, se non trattata, dà origine ad un quadro clinico caratterizzato da scarsa crescita, grave ritardo mentale, epilessia e disturbi visivi.

Lo screening neonatale, attivo dal nostro paese per legge dagli anni '90, permette la diagnosi della PKU nei primi giorni di vita, ed il rapido inizio della terapia basata su ridotti apporti di fenilalanina, con un eccellente risultato clinico.

Tale regime dietetico è però particolarmente difficile da osservare quando il paziente diventa adulto.

Nei pazienti PKU adulti con scarsa aderenza alla dieta sono stati osservati deficit delle funzioni cognitive esecutive, disturbi extrapiramidali (tremore) ed alterazioni della sostanza bianca riscontrabili alla RM cerebrale. Alla luce delle difficoltà nel seguire la terapia dietetica si sono recentemente sviluppate nuove terapie quali:

1. le miscele con LNAA;
2. la terapia farmacologica orale con il cofattore tetraidrobiopterina (BH4), attiva solo nei pazienti con mutazioni rispondenti al cofattore.

In un prossimo futuro i pazienti adulti potranno giovarsi della terapia PEGylated Phenylalanine Ammonia Lyase: PEG-PAL (prossimo l'avvio del trial clinico). Tale terapia consiste nella somministrazione sottocute dell'enzima fenilalanina ammonio liasi (PAL), in grado di convertire la fenilalanina in ammonio ed acido transcinnamico. Tale terapia potrà permettere, ai pazienti adulti con scarsa aderenza al regime dietetico, di ridurre i livelli plasmatici di fenilalanina, e nel contempo di liberalizzare la dieta.

La transizione dei malati con PKU dall'età pediatrica a quella adulta comporta che il neurologo possa trovarsi ad affrontare le seguenti problematiche:

1. riconoscimento dei deficit neurologici e delle alterazioni neuroradiologiche
2. gestione della terapia e monitoraggio clinico dei pazienti adulti con PKU.

Corrispondenza: Dr. Alessandro Burlina, UOC di Neurologia, Ospedale S. Bassiano, via dei Lotti 40, 36061 Bassano del Grappa (VI), tel. 0424-888425, fax 0424-888456, e-mail: alessandro.burlina@aulss7.veneto.it

LVIII Congresso Nazionale SNO, 2-5 maggio 2018, Riccione (RN).
Atti a cura di Maurizio Melis, Walter Neri, Stefano Ricci, Maria Ruggiero, Luigino Tosatto, Luca Valvassori, Bruno Zanotti.
Copyright © 2018 by new Magazine edizioni s.r.l., Trento, Italia. www.newmagazine.it *ISBN: 978-88-8041-118-5*

Abstract SIMPOSIO PARALLELO:
"MISCELLANEA DI MALATTIE RARE"

La malattia di Fabry

M. ZEDDE

SC di Neurologia, AUSL IRCCS, Arcispedale "S. Maria Nuova", Reggio Emilia

La malattia di Anderson Fabry è una malattia da accumulo lisosomiale causata da una mutazione del gene dell'alfa galattosidasi, che determina un enzima inattivo con conseguente accumulo di metaboliti nelle cellule bersaglio, che diventano disfunzionali. Il metabolita che si accumula maggiormente è noto come globotriasilceramide o Gb3.
Tale patologie interessa pressoché tutti gli organi ed apparati e l'interessamento neurologico, per lo più non isolato, appare molto frequente e spesso sottostimato. In particolare i sintomi derivanti da un interessamento del sistema nervoso periferico, caratteristicamente in forma di neuropatia delle piccole fibre, sono molto precoci, rappresentando spesso nell'infanzia i sintomi di esordio della patologia. Inoltre nella storia naturale della malattia anche una sintomatologia di pertinenza gastroenterica piuttosto che cutanea fa riferimento dal punto di vista del meccanismo causale ad una neuropatia autonomica e l'ipoacusia con tinnito è un sintomo del frequente interessamento del VIII nervo cranico. Dal punto di vista dell0interessamento centrale la patologia colpisce sia il parenchima cerebrale che i vasi intracranici, a partire dai rami di primo ordine del poligono del Willis fino ai piccoli vasi cerebrali. Sul versante parenchimale l'interessamento può essere multiforme, determinando dei pattern, per lo più non specifici, di leucoencefalopatia, che talora per distribuzione possono mimare quello di patologie infiammatorie e demielinizzanti. Inoltre ci si attende, anche in riferimento all'interessamento diffuso cellulare, un quadro di atrofia, più marcato in regione ippocampale, che potrebbe dare origine a pattern neuropsicologici più selettivi, e che difficilmente potrà essere modificato dalla terapia enzimatica sostitutiva, che non attraversa la barriera ematoencefalica. Sul versante macrovascolare una delle caratteristiche della patologia è l'associazione con una arteriopatia dilatativa intracranica, il cui aspetto più noto è una dolicoectasia vertebro-basilare, ed un quadro microangiopatico non specifico, tanto che la malattia di Anderson Fabry rientra fra le cause monogeniche di ictus ischemico cerebrale in territorio di piccoli vasi cerebrali. Il pattern di manifestazioni cerebrovascolari non è però solo microangiopatico, perché il frequente interessamento cardiaco, sia del sistema di conduzione che del miocardio, rende altrettanto probabile un pattern di imaging ed una eziologia di tipo embolico.
Infine, quello che rappresenta il marcatore di neuroimaging più noto della patologia, ovvero il segno del pulvinar, oltre a non essere specifico, non è correlato ad un quadro di interessamento cerebrale bensì all'interessamento renale.

Corrispondenza: Dr.ssa Marialuisa Zedde, SC di Neurologia, Arcispedale S. Maria Nuova, viale Risorgimento 80, 0522-296494, fax 0522-296935, 42123 Reggio Emilia (RE), e-mail: zedde.marialuisa@ausl.re.it
LVIII Congresso Nazionale SNO, 2-5 maggio 2018, Riccione (RN).
Atti a cura di Maurizio Melis, Walter Neri, Stefano Ricci, Maria Ruggiero, Luigino Tosatto, Luca Valvassori, Bruno Zanotti.
Copyright © 2018 by new Magazine edizioni s.r.l., Trento, Italia. www.newmagazine.it *ISBN: 978-88-8041-118-5*

LETTURA SATELLITE

Malattia di Parkinson

Abstract LETTURA SATELLITE: "MALATTIA DI PARKINSON"

□ Opicapone: una nuova opzione terapeutica nel paziente con malattia di Parkinson

F. STOCCHI

Centro per la Cura e la Diagnosi del Parkinson, Università degli Studi e IRCCS "S. Raffaele Pisana", Roma

Le revisioni sistematiche Cochrane sono uno strumento importante, in grado di fornire al clinico le evidenze disponibili su uno specifico argomento. La revisione periodica e metodologicamente rigorosa dei trials clinici randomizzati e controllati (Randomized Controlled Trials: RCTs) permette infatti di avere una base conoscitiva solida, anche in caso di patologie poco frequenti e per cui esiste maggiore incertezza. Tale consapevolezza è fondamentale per poter poi applicare le migliori evidenze al singolo caso, considerando e informando correttamente il paziente stesso. Le revisioni sono utili, inoltre, per guidare la ricerca clinica, sottolineando gli argomenti che necessiterebbero di maggiore approfondimento.
La revisione del 2017, riguardante la prevenzione secondaria di ictus ed eventi tromboembolici in pazienti affetti da sindrome da anticorpi antifosfolipidi, è un esempio in tal senso.
Dai 5 RCTs inclusi (419 pazienti) emerge l'assenza di evidenze sufficienti a favore o contro i Novel Oral Anti-Coagulant: NOAC e il warfarin ad alta intensità rispetto alla terapia standard con warfarin. Allo stesso modo i dati sono insufficienti per valutare l'effetto del warfarin associato ad antiaggregante o quello della doppia antiaggregazione rispetto alla singola.
Per tale motivo sono necessari RCTs adeguati che valutino l'effetto di anticoagulanti, antiaggreganti o entrambi nella prevenzione secondaria della sindrome da anticorpi antifosfolipidi.

Corrispondenza: Prof. Fabrizio Stocchi, Centro per la Cura e la Diagnosi del Parkinson, IRCCS S. Raffaele Pisana, via della Pisana, 235, 00163 Roma (RM), tel. 06-52252311, e-mail: fabrizio.stocchi@unisanraffaele.gov.it
LVIII Congresso Nazionale SNO, 2-5 maggio 2018, Riccione (RN).
Atti a cura di Maurizio Melis, Walter Neri, Stefano Ricci, Maria Ruggiero, Luigino Tosatto, Luca Valvassori, Bruno Zanotti.
Copyright © 2018 by new Magazine edizioni s.r.l., Trento, Italia. www.newmagazine.it *ISBN: 978-88-8041-118-5*

SIMPOSIO PARALLELO

Patologia degenerativa del rachide

I PARTE: CERVICALE

Moderatori:

Roberto Donati (Cesena), Stefano Romoli (Firenze)

II PARTE: LOMBARE E LOMBO-SACRALE

Moderatori:

Federico De Iure (Bologna), Guido Staffa (Lugo, RA)

Abstract SIMPOSIO PARALLELO:
"PATOLOGIA DEGENERATIVA DEL RACHIDE. I PARTE: CERVICALE"

☐ Ruolo del terapista del dolore nelle radicolopatie cervicali

G. MUSETTI

UO di Anestesia e Rianimazione, AUSL della Romagna, Ospedale "M. Bufalini", Cesena

La diagnosi di radicolopatia cervicale richiede la presenza di sintomi cosidetti positivi come dolore e parestesie e negativi come deficit sensitivi e motori con distribuzione dermatomerica in un territorio di pertinenza di una radice cervicale.
I dati epidemiologici sono scarsi: l'incidenza annuale nella popolazione generale è di 107,3 per 100.000 per l'uomo e di 63,5 per 100.000 per le donne.
Le cause possono essere molteplici, coinvolgendo patologie del disco intervertebrale, delle faccette articolari, dei ligamenti, della muscolatura e delle radici nervose.
L'eziologia è nel 70-75% dei casi la stenosi del forame che limita l'escursione della radice, più comune è la compressione della radice di C7, seguita da C6, meno frequenti C5 e C8., mentre l'ernia del disco causa una radicolopatia cervicale nel 20-25% del casi.
La patogenesi del dolore radicolare è stata correlata, oltre che alla compressione meccanica della radice nervosa, alla neuroaprassia e alla infiammazione della radice spinale dovuta alla liberazione nello spazio epidurale di citochine infiammatorie.
La diagnosi di radicolopatia cervicale si avvale oltre che della clinica di test diagnostici provocativi e di mobilità del rachide, dell'esame neurologico e dell'imaging, anche se nessuno di questi test ha elevata sensibilità. La diagnostica per immagini: si avvale soprattutto della RM, mentre la TC è spesso richiesta, ma senza sicuri vantaggi. L'elettromiografia è utile nella diagnosi differenziale.
Le terapia conservative devono essere considerate di prima scelta in assenza di significativi deficit motori e di segni di mielopatia. Il razionale di questa scelta è basato sulla storia naturale di questa patologia, che nel 90% dei casi si risolve senza intervento chirurgico.
Ci sono dati sia retrospettivi che prospettici che supportano il ruolo dei corticosteroidi peridurali per via interlaminare, con più del 60% dei pazienti che hanno ottenuto prolungato beneficio, controindicata la via transforaminale per l'alto rischio di complicanze neurologiche.
Preferibile l'utilizzo di un supporto radiologico per minimizzare i rischi di complicanze legate all'accidentale iniezione intraarteriosa o subdurale e subaracnoidea, anche se in fase di sviluppo sono le tecniche ecoassistite.

Corrispondenza: Dr. Giovanni Musetti, UO di Anestesia e Rianimazione, Ospedale M. Bufalini, viale Giovanni Ghirotti 286, 47521 Cesena (FC), tel. 0547-394101, fax 0547-394665, e-mail: giovanni.musetti@auslromagna.it
LVIII Congresso Nazionale SNO, 2-5 maggio 2018, Riccione (RN).
Atti a cura di Maurizio Melis, Walter Neri, Stefano Ricci, Maria Ruggiero, Luigino Tosatto, Luca Valvassori, Bruno Zanotti.
Copyright © 2018 by new Magazine edizioni s.r.l., Trento, Italia. www.newmagazine.it *ISBN: 978-88-8041-118-5*

Abstract SIMPOSIO PARALLELO:
"PATOLOGIA DEGENERATIVA DEL RACHIDE. II PARTE: LOMBARE E LOMBO-SACRALE"

□ Neuroimaging

F. MENETTI

UO di Neuroradiologia, AUSL della Romagna, Rimini

Il ruolo del neuroimaging nella patologia degenerativa del rachide è oggi assolutamente centrale.
Le moderne metodiche consentono non solo di visualizzare con estrema fedeltà le alterazioni anatomiche alla base delle varie patologie, ma anche di guidare le sempre più avanzate tecniche di interventistica mini-invasiva, nonché al termine del trattamento di seguire un corretto follow-up ed un precoce riconoscimento delle eventuali complicanze. In considerazione dell'importanza di tali fattori, nonché dell'elevato numero di esami che vengono richiesti ed eseguiti, è fondamentale per il medico che si occupa di tale patologia avere dei riferimenti chiari per impostare un corretto iter diagnostico-terapeutico.

Corrispondenza: Dr. Federico Menetti, UO di Neuroradiologia, AUSL della Romagna, viale L. Settembrini 2 47923 Rimini (RN), e-mail: f.menetti@gmail.com
LVIII Congresso Nazionale SNO, 2-5 maggio 2018, Riccione (RN).
Atti a cura di Maurizio Melis, Walter Neri, Stefano Ricci, Maria Ruggiero, Luigino Tosatto, Luca Valvassori, Bruno Zanotti.
Copyright © 2018 by new Magazine edizioni s.r.l., Trento, Italia. www.newmagazine.it *ISBN: 978-88-8041-118-5*

Abstract SIMPOSIO PARALLELO:
"PATOLOGIA DEGENERATIVA DEL RACHIDE. II PARTE: LOMBARE E LOMBO-SACRALE"

□ Il concetto di instabilità e microinstabilità oggi

M. CROSTELLI

UOS di Patologia Vertebrale, Ospedale "Bambino Gesù", Roma

Scopo del lavoro. Il concetto di instabilità vertebrale, introdotto e studiato da oltre mezzo secolo, rimane un argomento controverso. Secondo la definizione proposta da White e Panjabi, la stabilità della colonna vertebrale è la sua capacità sotto carichi fisiologici di limitare gli spostamenti dei segmenti di movimento tanto da evitare danni o irritazioni delle strutture nervose, prevenendo inoltre l'instaurarsi di deformità o dolore cronico da degenerazione strutturale; l'instabilità (acuta o cronica) definisce una eccessiva mobilità del rachide che provocherebbe deficit neurologici, deformità e dolore. Con l'evolversi della comprensione del fenomeno della cascata degenerativa a carico del disco intervertebrale, è stato sviluppato il concetto di microinstabilità, ancora oggetto di dibattito, definito come disfunzione biomeccanica del segmento di movimento vertebrale responsabile di sintomatologia ma non evidenziabile a esami radiografici dinamici.

Materiali e metodi. Negli ultimi venti anni una più completa comprensione della biomeccanica del rachide, lo sviluppo di stumentari vertebrali sofisticati, il progresso nelle tecniche di artrodesi, l'affinamento degli accessi anteriori alla colonna e lo sviluppo della microchirurgia e della chirurgia mini-invasiva hanno permesso di stabilizzare virtualmente ogni area del rachide nelle più disparate condizioni patologiche. Il problema della moderna chirurgia vertebrale non è più come ottenere una stabilizzazione, ma quando farlo. In termini di semplice definizione la fusione spinale è un intervento che tratta l'instabilità vertebrale, ma questo non stabilisce le indicazioni. Ci sono tre questioni:

- non esiste una definizione di instabilità vertebrale universalmente accettata,
- è difficile misurare l'entità della instabilità nei singoli pazienti in condizioni cliniche,
- ancora non ci sono studi definitivi in letteratura che dimostrino inequivocabilmente l'assoluta efficacia degli interventi di fusione.

Risultati. Il successo di un intervento di stabilizzazione è misurabile considerando tre manifestazioni cliniche della instabilità:

- funzione neurologica,
- dolore,
- deformità.

In condizioni di instabilità dimostrabile radiograficamente, i risultati sul controllo del dolore e della deformità sono strettamente correlati con il successo della fusione, e in generale ci sono pochi dubbi sull'indicazione all'artrodesi vertebrale in questi casi.

La situazione è completamente differente nei casi di "microinstabilità": una patologia degenerativa di uno o due livelli in assenza di stenosi o spondilolistesi; qui non è dimostrata una stretta correlazione tra il successo della fusione spinale dimostrato radiograficamente e il risultato clinico sul paziente, e in letteratura c'è disparità di risultati tra le casistiche chirurgiche.

Conclusioni. La controversia sull'applicazione della fusione spinale nelle microinstabilità in futuro dovrà essere risolta da due approcci:

- rigorosi studi caso-controllo per testare la reale efficacia degli interventi di fusione,
- nuove strategie di trattamento che esulino dalla fusione spinale.

Se alcuni interventi "fusionless", come la sostituzione protesica del disco intervertebrale o le stabilizzazioni dinamiche costituiscono soluzioni interessanti, rimangono dei problemi insoluti: in primo luogo, i risultati a lungo termine.

Corrispondenza: Dr. Marco Crostelli, UOS di Patologia Vertebrale, Ospedale Bambino Gesù, piazza di Sant'Onofrio 4, 00165 Roma (RM), e-mail: marco.crostelli@opbg.net

LVIII Congresso Nazionale SNO, 2-5 maggio 2018, Riccione (RN).
Atti a cura di Maurizio Melis, Walter Neri, Stefano Ricci, Maria Ruggiero, Luigino Tosatto, Luca Valvassori, Bruno Zanotti.
Copyright © 2018 by new Magazine edizioni s.r.l., Trento, Italia. www.newmagazine.it *ISBN: 978-88-8041-118-5*

Abstract SIMPOSIO PARALLELO:
"PATOLOGIA DEGENERATIVA DEL RACHIDE. II PARTE: LOMBARE E LOMBO-SACRALE"

□ Dispositivi interspinosi *vs* viti peduncolari nelle stabilizzazioni circonferenziali

G. MAIDA

UO di Chirurgia Vertebrale, Dipartimento Polispecialistico di Chirurgia, Casa di Cura "S. Maria Maddalena", Occhiobello (Rovigo)

Negli ultimi anni si è assistito ad un incremento dell'utilizzo dei dispositivi interspinosi, nel trattamento chirurgico di alcune patologie spondilodiscoartrosiche del rachide lombare e lombosacrale.
Dispositivi dinamici o di "non fusione" (nei casi in cui si riteneva opportuno assistere la unità funzionale spinale patologica, senza "fondere" le vertebre), dispositivi rigidi, da fusione (nei casi in cui si riteneva appropriata una stabilizzazione rigida ed una artrodesi). Il numero di procedure è stato talmente elevato, certamente anche a causa della relativa facilità di impianto ed utilizzo, da costringere le autorità scientifiche ed amministrative governative ad intervenire, per valutare la reale legittimità scientifica "regolandone" l'utilizzo. Fortunatamente, è stato fatto molto ordine, limitando significativamente l'uso dei dispositivi dinamici, continuando a studiare (al momento, senza limitazioni di utilizzo) quelli rigidi. Questo mio intervento vuole dare un ulteriore contributo nel chiarimento del ruolo della fusione ed artrodesi circonferenziale mediante dispositivi interspinosi/interlaminari rigidi, facendo una revisione della letteratura scientifica, proponendo la propria esperienza.

Corrispondenza: Dr. Giuseppe Maida, UO di Chirurgia Vertebrale, Casa di Cura S. Maria Maddalena, via Gorizia 2, 45030 Occhiobello (RO), e-mail: giuma@vodafone.it
LVIII Congresso Nazionale SNO, 2-5 maggio 2018, Riccione (RN).
Atti a cura di Maurizio Melis, Walter Neri, Stefano Ricci, Maria Ruggiero, Luigino Tosatto, Luca Valvassori, Bruno Zanotti.
Copyright © 2018 by new Magazine edizioni s.r.l., Trento, Italia. www.newmagazine.it *ISBN: 978-88-8041-118-5*

Abstract SIMPOSIO PARALLELO:
"PATOLOGIA DEGENERATIVA DEL RACHIDE. II PARTE: LOMBARE E LOMBO-SACRALE"

☐ The role of electrophysiology in the application of pedicle screws

L. BASILE

UO di Neurochirurgia, Policlinico Universitario "Paolo Giaccone", Palermo

Introduction. Percutaneous techniques have increasingly gained popularity in recent years. The application of technological innovation, including neuromonitoring techniques, has the potential to increase the safety and efficacy of these procedures.

Materials and methods. Thirty patients suffering from osteoporotic dorsolumbar burst fracture were prospectively enrolled in this study. The patients underwent percutaneous fenestrated pedicle screw fixation augmented with PolyMethylMethAcrylate (PMMA) injection. A novel surgeon-dedicated neuromonitoring device was used in order to increase the safety and the accuracy of the screw insertion.

A second group of 30 patients who did not undergo neuromonitoring during percutaneous pedicle screw placement, matched for demographic characteristics, constituted the control group.

Findings. A total of 296 screws were inserted. All treated patients had a good outcome, documented by an improvement in Visual Analogue Scale (VAS) scores. Excellent trajectories were achieved in all patients. Cobb's angle and anterior vertebral height were satisfactorily restored in all study group patients. Three misplaced screws in three patients and a case of PMMA leakage without neurological deficits were observed in the control group, whereas no complication was recorded in the study group ($p = 0.03$).

Conclusions. Neuromonitoring in cement-augmented percutaneous pedicle screw placement appears to improve surgeon confidence during surgery, reducing the risk of screw misplacement or cement leakage.

Corrispondenza: Dr. Luigi Basile, UO di Neurochirurgia, Policlinico Universitario Paolo Giaccone, via del Vespro 129, 90127 Palermo (PA), e-mail: lbasile64@libero.it

LVIII Congresso Nazionale SNO, 2-5 maggio 2018, Riccione (RN).
Atti a cura di Maurizio Melis, Walter Neri, Stefano Ricci, Maria Ruggiero, Luigino Tosatto, Luca Valvassori, Bruno Zanotti.
Copyright © 2018 by new Magazine edizioni s.r.l., Trento, Italia. www.newmagazine.it *ISBN: 978-88-8041-118-5*

SIMPOSIO PARALLELO

Encefaliti autoimmuni ed encefalopatie dismetaboliche

Moderatori:

Maria Vittoria Calloni (Legnano), Cristina Paci (San Benedetto del Tronto)

Abstract SIMPOSIO PARALLELO:
"ENCEFALITI AUTOIMMUNI ED ENCEFALOPATIE DISMETABOLICHE"

□ Encefaliti autoimmuni: quando sospettarle

C. ANTOZZI

UOC di Neurolgia 4 Malattie Neuromuscolari e Neuroimmunologia, Fondazione IRCCS Istituto Neurologico "Carlo Besta", Milano

Le encefaliti autoimmuni costituiscono una delle cause più comuni di encefalite acuta non infettiva, tipicamente ad esordio acuto o subacuto. La presentazione clinica può essere molto eterogenea e comprendere disturbi del movimento (con mioclonie, atassia, distonia e discinesie), episodi comiziali, disturbi del sistema nervoso autonomo (fino all'ipoventilazione), disturbi psichiatrici e del sonno. La storia clinica è molto importante nell'indirizzare l'iter diagnostico in quanto i dati liquorali e di risonanza magnetica spesso sono poco informativi o non specifici, ma contribuiscono alla diagnosi differenziale con forme infettive, malattie autoimmuni sistemiche, malattie demielinizzanti, malattie dismetaboliche o tossiche, o patologie neoplastiche. L'insieme dei dati clinici in particolare deve stimolare la ricerca di specifiche immunoreattività nel siero e liquor del paziente, vale a dire la ricerca di anticorpi diretti contro antigeni neuronali di superficie o antigeni intracellulari. Nonostante la considerevole sovrapposizione clinica nei pazienti descritti, l'analisi delle caratteristiche di esordio e l'identificazione di anticorpi specifici ha consentito di definire alcune forme cliniche la diagnosi delle quali può essere ipotizzata sulla base della presentazione iniziale. Le forme meglio caratterizzate dal punto di vista clinico e strumentale e che possono più facilmente venire sospettate sono quelle associate ad anticorpi antiNMDA (N-Metil D-Aspartato) o antiVGKC (Voltage Gated potassium Channel-complex) nelle sue diverse forme con interessamento talora anche del sistema nervoso periferico con una caratteristica sindrome da ipereccitabilità. In ogni caso la sovrapposizione dei quadri clinici associati ai diversi autoanticorpi fino ad oggi descritti rimane ampia e tale da richiedere spesso un ampio pannello diagnostico neuroimmunologico. Il decorso è molto variabile in termini di severità della sintomatologia clinica, risoluzione con o senza esiti, risposta al trattamento, e possibili ricadute a distanza. L'identificazione di una specifica immunoreattività è fondamentale per l'impostazione del complesso iter terapeutico tenendo conto comunque che l'assenza del dato neuroimmunologico non esclude necessariamente la diagnosi di encefalite autoimmune.

Corrispondenza: Dr. Carlo Antozzi, UO di Neurologia 4, Istituto Neurologico Carlo Besta, via Celoria 11, 20133 Milano (MI), e-mail: carlo.antozzi@istituto-besta.it

LVIII Congresso Nazionale SNO, 2-5 maggio 2018, Riccione (RN).
Atti a cura di Maurizio Melis, Walter Neri, Stefano Ricci, Maria Ruggiero, Luigino Tosatto, Luca Valvassori, Bruno Zanotti.
Copyright © 2018 by new Magazine edizioni s.r.l., Trento, Italia. www.newmagazine.it *ISBN: 978-88-8041-118-5*

Abstract SIMPOSIO PARALLELO:
"ENCEFALITI AUTOIMMUNI ED ENCEFALOPATIE DISMETABOLICHE"

□ Diagnosi di laboratorio

D. FRANCIOTTA

Laboratorio di Immunologia, Fondazione IRCCS Istituto Neurologico Nazionale "C. Mondino", Pavia

Le encefaliti associate ad anticorpi neuronali sono un gruppo di malattie potenzialmente curabili che hanno in comune la presenza di autoanticorpi circolanti diretti contro proteine espresse sulla membrana del neurone. Rappresentano un gruppo di patologie di relativamente recente identificazione, a favore delle quali il laboratorio di neuroimmunologia svolge un ruolo diagnostico fondamentale. Nuove tecniche di laboratorio hanno infatti prima permesso la loro definizione, poi aperto la strada alla diagnostica routinaria. La metodica di laboratorio principale è rappresentata dal cosiddetto "cell-based assay", mediante il quale l'antigene proteico, che si intende utilizzare per la detezione del corrispettivo autoanticorpo, è fatto iper-esprimere in vitro sulle membrane di cellule di derivazione embrionale, grazie a tecniche di biologia molecolare. La detezione di questa nuova classe di anticorpi anti-antigeni di membrana neuronali è tuttavia problematica, in quanto è richiesta espertise nel settore, le tecniche non sono completamente standardizzate, mancano dati solidi su sensibilità e specificità e, soprattutto, manca un consenso sul miglior approccio laboratoristico globale. I kit commerciali, usati anche nei laboratori generalisti, non coprono l'intero spettro delle reattività coinvolte in questa diagnostica e sono a rischio di prestazioni subottimali. In Europa si preferisce centralizzare questi dosaggi in laboratori di neuroimmunologia coinvolti anche in attività di ricerca. Correntemente utilizzate in questi laboratori, di particolare interesse sono le tecniche di immunoistochimica su tessuti cerebrali di ratto trattati con blanda fissazione, che permettono da un lato di sostenere i risultati ottenuti con i "cell-based assay" dall'altro di individuare reattività anticorpali non ancora caratterizzate, ma potenzialmente fondamentali per indirizzare diagnosi e terapie tempestive in pazienti con sospetta encefalite autoimmune. L'esame liquorale è parimenti fondamentale nel percorso diagnostico, sia per gli aspetti relativi alla rilevazione di pleiocitosi e produzione intratecale di IgG, sia per il fatto che i test effettuati su liquor hanno una sensibilità diagnostica superiore rispetto agli stessi test effettuati su siero. Le reattività anticorpali rilevate su siero, inoltre, sono state identificate, pur a basso titolo, in molte altre patologie neurologiche e in controlli sani. Il significato di questi dati in pazienti non-encefalitici e, più in generale, quello dei titoli anticorpali nei pazienti encefalitici in corso di malattia e nel follow-up, è oggetto di intensi studi.

Corrispondenza: Dr. Diego Franciotta, Laboratorio di Immunologia, Istituto Neurologico Nazionale C. Mondino, via Mondino 2, 27100 Pavia (PV), tel. 0382-380365, fax 0382-380286, e-mail: diego.franciotta@mondino.it
LVIII Congresso Nazionale SNO, 2-5 maggio 2018, Riccione (RN).
Atti a cura di Maurizio Melis, Walter Neri, Stefano Ricci, Maria Ruggiero, Luigino Tosatto, Luca Valvassori, Bruno Zanotti.
Copyright © 2018 by new Magazine edizioni s.r.l., Trento, Italia. www.newmagazine.it *ISBN: 978-88-8041-118-5*

Abstract SIMPOSIO PARALLELO:
"ENCEFALITI AUTOIMMUNI ED ENCEFALOPATIE DISMETABOLICHE"

☐ Terapia encefaliti autoimmuni: come curarle

RENATO MANTEGAZZA

UOC di Neurolgia 4 - Neuroimmunologia e Malattie Neuromuscolari, Fondazione IRCCS Istituto Neurologico "Carlo Besta", Milano

L'approccio terapeutico delle encefaliti autoimmune è molto variabile e spazia da immunosoppressori ad ampio spettro ad agenti, per lo più biologici, che hanno come target farmacologico meccanismi critici immunopatogenetici. I corticosteroidi, in modo similare a molte altre malattie infiammatorie ed autoimmunitarie, hanno un ruolo fondamentale nell'inizio della terapia avendo come scopo principale di inibire i processi infiammatori. Tuttavia, l'azione degli steroidi può essere di limitato efficacia nelle encefaliti autoimmune proprio per la loro scarsa efficacia diretta sui meccanismi di danno indotto dagli autoanticorpi; inoltre sono gravati da una significativa morbilità e comparsa di effetti collaterali dovute alla cronicità e alla dose di utilizzo.

Altre linee di trattamento includono farmaci che hanno come obiettivo di interferire con i meccanismi patogenetici di malattia; tali trattamenti includono:

a. farmaci antiproliferativi (imminosoppressori), ad esempio azatioprina, ciclofosfamide, micofenolato mofetile, ecc.;
b. farmaci biologici che hanno come target terapeutico antigeni espresso sui linfociti B o plasmacellule, ad esempio rituximab, ecc.;
c. trattamenti immunomodulanti, ad esempio immunoglobuline ad alte dosi o plasmaferesi terapeutica;
d. farmaci biologici che hanno come target citochine specifiche e cruciali delle reazioni autoimmunitarie o dei processi infiammatori.

L'escalation terapeutica è da mettere in relazione alla risposta clinica e alla possibilità di mantenere il miglioramento clinic.

La disponibilità di terapie immunosuppressive e/o immunomodulanti va inquadrata alla luce di importanti aspetti immunobiologici che possono influenzare l'efficacia dei trattamenti come ad esempio:

a. linfociti B attivati perifericamente possono attraversare la Barriera Emato-Encefalica (BEE) e seguire una espansione e differenziamento clonale che porta alla formazione di plasmablasti e plasmacellule secernenti anticorpi diretti contro antigeni del sistema nervosa centrale;
b. gli studi neuropatologici e l'analisi del liquor evidenziano una produzione intratecale di autoanticorpi (ad esempio, nella encefalite da anticorpi anti-recettore N-Metil D-Aspartato: NMDA),
c. farmaci come rituximab non passano la BEE;
d. plasmacellule a lunga emivita possono essere refrattarie ai trattamenti convenzionali immunosoppressori o ai farmaci diretti contro i linfociti B o T, creando così le condizioni per una cronicità dell'azione degli autoanticorpi;
e. le plasmacellule a lunga emivita possono localizzarsi nel midollo osseo e nei compartimenti intratecali, contribuendo in modo sostanziale alla refrattarietà alle terapie e alla possibilità di ricadute; gli inibitori del proteasome possono essere efficaci contro questi stipiti cellulari, tuttavia vi è una limitata esperienza in ambito clinico e particolarmente neurologico.

Corrispondenza: Dr. Renato Mantegazza, UO di Neurologia 4, Istituto Neurologico Carlo Besta, via Celoria 11, 20133 Milano (MI), e-mail: renato.mantegazza@istituto-besta.it

LVIII Congresso Nazionale SNO, 2-5 maggio 2018, Riccione (RN).
Atti a cura di Maurizio Melis, Walter Neri, Stefano Ricci, Maria Ruggiero, Luigino Tosatto, Luca Valvassori, Bruno Zanotti.
Copyright © 2018 by new Magazine edizioni s.r.l., Trento, Italia. www.newmagazine.it *ISBN: 978-88-8041-118-5*

Abstract SIMPOSIO PARALLELO:
"ENCEFALITI AUTOIMMUNI ED ENCEFALOPATIE DISMETABOLICHE"

□ Encefalopatie iatrogene

G. GURGONE

UOC di Neurologia, ASP 1, Ospedale "S. Giovanni di Dio", Agrigento

Per encefalopatia si intende un'alterazione diffusa del sistema nervoso centrale, accompagnata anche se non sempre da alterazioni strutturali sia locali che generali. Le cause sono in genere molteplici: infettive, metaboliche, tossiche, vascolari, carenziali, tumorali, infiammatorie e autoimmunitarie. Come encefalopatie iatrogene si indicano quelle provocate dall'uso di sostanze chimiche di utilizzo terapeutico.

Diverse categorie di farmaci sono state implicate nella genesi di encefalopatie iatrogene: i comuni analgesici come la morfina, e anestetici come la bupivacaina e l'acetamonofene; farmaci ad azione antiblastica ed immunoterapica, come la vincristina, il cisplatino, il metotrexate, il tacrolimo e l'infliximab. Non fanno eccezione neanche gli antibiotici, specie le categorie più comunemente utilizzate come le cefalosporine di II e III generazione, i derivati della penicillina e i chinolonici.

Per quanto riguarda i farmaci di più diretto interesse nella pratica neurologica, una encefalopatia tossica da farmaci può essere provocata dal litio, specie se il paziente ha un età superiore a 50 anni e coesiste diabete insipido nefrogeno o un distiroidismo, dai neurolettici sia tipici che atipici (in particolare la clozapina), e dagli antidepressivi sia triciclici (amitriptilina) che di tipo Selective Serotonin Reuptake Inhibitors (SSRI) e Serotonin and Norepinephrine Reuptake Inhibitors (SNRI). In particolare i farmaci neurolettici e gli antidepressivi, in base al loro meccanismo di azione rispettivamente di blocco del recettore D2 e di potenziamento della trasmissione serotoninergica, possono provocare due sindromi encefalopatiche particolari: i primi la "sindrome neurolettica maligna", i secondi la sindrome da "tossicità serotoninica". I farmaci antiepilettici sono pure implicati, specie se usati in associazione: ad esempio valproato in associazione a topiramato o levetiracetam. Il valproato provoca una encefalopatia determinando aumento dei livelli di ammonio.

La diagnosi di encefalopatia iatrogena è eminentemente clinica, basata cioè sull'anamnesi dell'uso di agenti terapeutici e su particolari elementi semeiotici (ipotono o ipertono, segni cerebellari, clonie o crisi epilettiche, deterioramento della vigilanza, ecc). Il supporto laboratoristico è limitato: il dosaggio dei farmaci non sempre è indicativo e non esistono test specifici, tranne forse il dosaggio della Creatine Kinase (CK) ematica in caso di sindrome neurolettica maligna. L'EEG è di ausilio nel permettere di identificare una generica condizione di sofferenza encefalica, rappresentata dal rallentamento diffuso o focale del ritmo di fondo con comparsa di onde delta o di tipici elementi trifasici intermittenti. La risonanza magnetica mette in evidenza alcuni quadri indicativi ma non specifici di natura.

Corrispondenza: Dr. Giacomo Gurgone, UO di Neurologia, Ospedale S. Giovanni di Dio, Contrada Consolida, 92100 Agrigento (AG), e-mail: g.gurgone@alice.it

LVIII Congresso Nazionale SNO, 2-5 maggio 2018, Riccione (RN).
Atti a cura di Maurizio Melis, Walter Neri, Stefano Ricci, Maria Ruggiero, Luigino Tosatto, Luca Valvassori, Bruno Zanotti.
Copyright © 2018 by new Magazine edizioni s.r.l., Trento, Italia. www.newmagazine.it *ISBN: 978-88-8041-118-5*

Abstract SIMPOSIO PARALLELO:
"ENCEFALITI AUTOIMMUNI ED ENCEFALOPATIE DISMETABOLICHE"

□ Pattern encefalico e tossicosi

G. CARAVAGLIOS

UOC di Neurologia, Azienda Ospedaliera per l'Emergenza "Cannizzaro", Catania

Le esposizioni neurotossiche sono comuni. Sebbene ci siano innumerevoli sostanze che possono causare encefalopatia, questa presentazione si concentra su alcune neurotossine ambientali comuni, come metalli pesanti, tossine industriali organiche e pesticidi. Il sistema nervoso centrale è suscettibile alle lesioni tossiche e molte neurotossine ambientali sono in grado di provocare un'encefalopatia. Quando un paziente si presenta con il sospetto di encefalopatia tossica, la diagnosi differenziale può essere molto complessa. La sindrome clinica dopo l'esposizione a una tossina è variabile da individuo ad individuo. Arrivare alla diagnosi corretta è spesso una sfida diagnostica. Elementi fondamentali per la diagnosi e la prognosi sono l'anamnesi, l'esame neurologico e la durata dell'esposizione. I test di neuroimaging e neurofisiologia svolgono tipicamente ruoli ancillari. Per alcune tossine sono disponibili dei test di laboratorio confermativi. Il trattamento della maggior parte delle encefalopatie tossiche non è supportato da studi clinici; pertanto, sono necessarie ulteriori ricerche sul campo.

Corrispondenza: Dr. Giuseppe Caravaglios, UOC di Neurologia, Azienda Ospedaliera per l'Emergenza Cannizzaro, via Messina 829, 95126 Catania (CT), tel. 095-7264378, fax 095-7264373, e-mail: giuseppe.caravaglios@gmail.com
LVIII Congresso Nazionale SNO, 2-5 maggio 2018, Riccione (RN).
Atti a cura di Maurizio Melis, Walter Neri, Stefano Ricci, Maria Ruggiero, Luigino Tosatto, Luca Valvassori, Bruno Zanotti.
Copyright © 2018 by new Magazine edizioni s.r.l., Trento, Italia. www.newmagazine.it *ISBN: 978-88-8041-118-5*

SIMPOSIO PARALLELO

Patologia venosa cranio-encefalica

Moderatori:

Enrico Cotroneo (Roma), Maurizio Melis (Cagliari)

Abstract SIMPOSIO PARALLELO:
"PATOLOGIA VENOSA CRANIO-ENCEFALICA"

□ Fattori di rischio e clinica

A. DE VITO

UO di Neurologia e Stroke Unit, Azienda Ospedaliero-Universitaria, Arcispedale "S. Anna", Ferrara

Cerebral Venous Thrombosis (CVT) is an uncommon cerebrovascular disease compared to the arterial one, but it is an important consideration because of its potential morbidity. Moreover, imaging procedures have now led to its easier recognition, offering the opportunity for early therapeutic measures. Many causative conditions have been described in CVT. These may be seen alone or in combination and are classically linked to Virchow's triad: stasis, vessel wall injury, hypercoagulability. The most frequent condition reported is use of oral contraceptives particularly in combination to hyperhomocysteinemia and hypercoagulable states associated with antiphospholipid syndrome, lupus anticoagulant, protein S and C and antithrombin III deficiencies, Leiden factor V or factor II mutations, pregnancy and malignancies. Bacterial and fungal sinusitis and otitis have become less frequent due to antimicrobial therapy. Among other infrequent risk factors are head trauma and surgery, several medications (corticosteroids, tamoxifen, phytoestrogens, etc), intracranial hypotension syndrome both spontaneous and secondary to lumbar puncture, inflammatory bowel diseases, haematologic conditions (paroxysmal nocturnal hemoglobinuria, thrombotic thrombocytopenic purpura, sickle cell disease, polycythemia), collagen-vascular diseases (systemic lupus erythematosus, Wegener granulomatosis, Behçet syndrome), nephrotic syndrome, dehydration, high altitude, hepatic cirrhosis, sarcoidosis.

CVT has a highly variable clinical presentation. It can present as acute, subacute, chronic, transient.

Signs and symptoms can be grouped into 3 main syndromes:

1. Isolated intracranial hypertension syndrome (headache, vomiting, papilledema, visual disturbances).
2. Focal syndrome (focal deficits, seizures).
3. Encephalopathy (multifocal signs, mental status changes, stupor or coma).

Variables affecting presentation and course are age, gender, presence of parenchymal lesions, site and number of occluded sinuses and veins, interval from CVT onset and presentation. Headache is the most frequent symptom particularly in youngs and women, usually gradual in onset, increases with Valsalva and recumbency, more often localised than diffuse, but site of headache has no relation to site of occluded vessel/parenchymal lesion. Seizures, focal and generalised, are more common compared to other cerebrovascular deseases.

Site of venous occlusion may influence clinical presentation because cerebral infarction ans hemorrhage (focal signs) may occur with cortical vein or sagittal sinus thrombosis, headache and pseudotumor cerebri-like picture may be associated with lateral sinus thrombosis, extension into the jugular bulb may cause jugular foramen syndrome, while cranial nerve palsies may be seen in cavernous sinus thrombosis as a compressive phenomenon.

Corrispondenza: Dr. Alessandro De Vito, UO di Neurologia e Stroke Unit, Arcispedale S. Anna, via Aldo Moro, 8, 44124 Ferrara (FE), tel. 0532- 239187, fax 0532-237102, e-mail: aledevito@hotmail.com

LVIII Congresso Nazionale SNO, 2-5 maggio 2018, Riccione (RN).
Atti a cura di Maurizio Melis, Walter Neri, Stefano Ricci, Maria Ruggiero, Luigino Tosatto, Luca Valvassori, Bruno Zanotti.
Copyright © 2018 by new Magazine edizioni s.r.l., Trento, Italia. www.newmagazine.it *ISBN: 978-88-8041-118-5*

Abstract SIMPOSIO PARALLELO:
"PATOLOGIA VENOSA CRANIO-ENCEFALICA"

□ Imaging

C. GAUDINO

UO di Neuroradiologia, Fondazione IRCCS "Ca' Granda" Ospedale Maggiore Policlinico, Milano

Lo spettro della patologia venosa cranio-encefalica è molto ampio, comprendendo la patologia steno-occlusiva/trombotica e quella malformativa quale i cavernomi e le fistole artero-venose. L'imaging più adatto per lo studio di tali patologie è fortemente dipendente da quale sia il sospetto clinico, dalle condizioni e dall'età del paziente.

L'imaging di prima istanza è in genere la TC encefalo di base, che permette di avere una valutazione iniziale del tessuto cerebrale, escludendo eventuali altre patologie. La TC permette inoltre una prima valutazione delle strutture venose intracraniche mettendo in evidenza eventuali vene iperdense quale segno di trombosi o dilatate quale segno di aumentata pressione nel sistema venoso. La TC può inoltre mostrare eventuali cause alla base della compromissione venosa, quale mastoiditi o otiti medie maligne, e complicanze della patologia venosa quali emorragie ed edema da stasi intraparenchimale.

L'angio-TC venosa eseguita con la somministrazione di mezzo di contrasto iodato per via endovena permette di evidenziare in maniera accurata una trombosi dei seni, delle vene cerebrali interne e con minore sensibilità delle vene corticali. Si tratta di un'acquisizione volumetrica assiale, a strato molto sottile con la successiva rielaborazione in piani diversi.

La RM rappresenta tuttavia il goldstandard sia per la valutazione delle strutture venose che del tessuto cerebrale con eventuali complicanze delle patologie venose. Lo studio delle strutture venose in RM si può basare su acquisizioni angio-RM arteriose e venose con tecnica Time Of Flight (TOF) in cui utilizzando Tempi di Ripetizione (TR) brevi si ottiene una pressoché totale saturazione del segnale dei tessuti statici mentre permane il segnale del sangue in movimento alla velocità rispettivamente arteriosa o venosa. Un'altra tecnica RM utilizzata è la "phase contrast", in cui gradienti in movimento in una determinata direzione cancellano il segnale proveniente dai tessuti statici e fanno risaltare quello dei liquidi in movimento con un processo di sottrazione.

Di ultima generazione sono le sequenze ad elevata pesatura in suscettibilità magnetica (Susceptibility Weighted Imaging: SWI) che mettono in risalto tutte le strutture vascolari venose e qualsiasi deposito emosiderinico. Le sequenze TOF, le phase contrast e le SWI non richiedono la somministrazione di mezzo di contrasto paramagnetico per via e.v. e sono quindi particolarmente indicate in donne gravide, in pazienti pediatrici o nefropatici.

Lo studio RM delle strutture venose, soprattutto corticali, avviene tuttavia in modo più dettagliato con la somministrazione di mezzo di contrasto paramagnetico per via e.v. e l'acquisizione di sequenze Fast Field Echo (FFE) 3D, in cui dall'acquisizione nella fase venosa dei vasi viene sottratta una maschera basale con messa in risalto delle strutture vascolari venose.

Molto importanti per una comprensione più accurata della patologia venosa sono le sequenze RM morfologiche per lo studio del parenchima cerebrale che con il diverso segnale dei derivati del sangue nei diversi momenti di degradazione o di organizzazione mostrano la patologia e ne permettono una più accurata datazione.

Infine molto importante nelle patologie vascolari malformative è l'angiografia digitale a sottrazione che permette uno studio più dettagliato delle componenti vascolari e una valutazione dinamica "real time" del flusso sanguigno cerebrale.

Corrispondenza: Dr.ssa Chiara Gaudino, UO di Neuroradiologia, Fondazione IRCCS Ca' Granda Ospedale Maggiore Policlinico, via F. Sforza 28, 20122 Milano (MI), e-mail: chiara.gaudino@gmail.com

LVIII Congresso Nazionale SNO, 2-5 maggio 2018, Riccione (RN).
Atti a cura di Maurizio Melis, Walter Neri, Stefano Ricci, Maria Ruggiero, Luigino Tosatto, Luca Valvassori, Bruno Zanotti.
Copyright © 2018 by new Magazine edizioni s.r.l., Trento, Italia. www.newmagazine.it *ISBN: 978-88-8041-118-5*

SIMPOSIO PARALLELO

Conflitti neuro-vascolari

Moderatori:

Marco Aguggia (Asti), Carmelo Sturiale (Bologna)

Abstract SIMPOSIO PARALLELO:
"CONFLITTI NEUROVASCOLARI"

☐ Trattamenti chirurgici

M. D'ANDREA

UO di Neurochirurgia, AUSL della Romagna, Ospedale "M. Bufalini", Cesena

Il campo del trattamento della nevralgia trigeminale rappresenta un territorio di confine tra varie specialità chirurgiche e mediche nel cui contesto è necessario una stretta collaborazione tra gli specialisti al fine di evitare spiacevoli misdiagnosi per i pazienti. Lo sviluppo delle tecniche microchirurgiche e neurondoscopiche in campo neurochirurgico si è applicato in maniera eccelsa al trattamento chirurgico della nevralgia trigeminale, con netto miglioramento dell'outcome e della sicurezza del trattamento stesso.

Vengono descritte le varie tecniche chirurgiche disponibile e più corrette indicazioni ad esse.

Corrispondenza: Dr. Marcello D'Andrea, UO di Neurochirurgia, Ospedale M. Bufalini, viale Giovanni Ghirotti 286, 47521 Cesena (FC), e-mail: marcellodan@gmail.com

LVIII Congresso Nazionale SNO, 2-5 maggio 2018, Riccione (RN).
Atti a cura di Maurizio Melis, Walter Neri, Stefano Ricci, Maria Ruggiero, Luigino Tosatto, Luca Valvassori, Bruno Zanotti.
Copyright © 2018 by new Magazine edizioni s.r.l., Trento, Italia. www.newmagazine.it *ISBN: 978-88-8041-118-5*

Abstract SIMPOSIO PARALLELO: "CONFLITTI NEUROVASCOLARI"

☐ Studio prechirugico con "diffusion tensor imaging" del nervo trigemino come fattore prognostico al trattamento chirurgico della nevralgia del trigemino

D. FUSCHILLO

UO di Neurochirurgia, AUSL della Romagna, Ospedale "M. Bufalini", Cesena

Introduzione. Nell'ambito dei possibili trattamenti per la nevralgia trigeminale, la decompressione microvascolare vanta un'ottima percentuale di successo (80%). L'analisi del tensore di diffusione del V nervo cranico potrebbe essere di aiuto nel definire meglio i pazienti che potrebbero trarre maggior beneficio da tale trattamento.
Obiettivi. Valutare le variabili cliniche dei pazienti candidati a decompressione microvascolare e correlarle con i parametri di Diffusion Tensor Imaging (DTI) ottenuti prima e dopo l'intervento chirurgico.
Materiali e metodi. Sesso, età, lato e tipo di nevralgia, durata della malattia, sensibilità alla terapia ed evidenza di un conflitto alla RM encefalo di 8 pazienti (di cui 6 operati), sono stati correlati con parametri DTI (Apparent Diffusion Coefficient: ADC e Fractional Anisotropy: FA). Tali parametri sono stati misurati anche in 24 soggetti sani e messi a confronto con i dati dei pazienti. È stata effettuata un ulteriore correlazione tra i suddetti valori e l'outcome post-chirurgico.
Risultati. I nostri pazienti hanno mostrato una tendenza del valore dell'ADC o di un suo derivato (Rapporto Controlaterale: RC dell'ADC) a diminuire nel lato affetto da malattia rispetto al lato sano e ai casi controllo. Tale dato può essere correlato alla mancata integrità del nervo e alle alterazioni morfologiche alla base della nevralgia. Abbiamo, inoltre, evidenziato una robusta correlazione negativa tra la durata di malattia e il valore di RC dell'ADC; questo riscontro sottintende l'instaurarsi nel tempo, di alterazioni strutturali maggiormente consolidate nel nervo, fatto confermato anche dall'evidenza di un peggior outcome nel paziente con maggior tempo di malattia.
Conclusioni. La pianificazione del trattamento chirurgico nelle nevralgie trigeminali può essere supportato dai dati ottenuti con l'imaging del tensore di diffusione. La chirurgia può essere considerata precocemente per un miglior outcome post-operatorio.

Corrispondenza: Dr.ssa Dalila Fuschillo, UO di Neurochirurgia, Ospedale M. Bufalini, viale Giovanni Ghirotti 286, 47521 Cesena (FC), e-mail: dalilafuschillo@gmail.com
LVIII Congresso Nazionale SNO, 2-5 maggio 2018, Riccione (RN).
Atti a cura di Maurizio Melis, Walter Neri, Stefano Ricci, Maria Ruggiero, Luigino Tosatto, Luca Valvassori, Bruno Zanotti.
Copyright © 2018 by new Magazine edizioni s.r.l., Trento, Italia. www.newmagazine.it *ISBN: 978-88-8041-118-5*

II SESSIONE PLENARIA

Ictus

Moderatori:

Elio Agostoni (Milano), Domenico Consoli (Vibo Valentia), Luca Valvassori (Monza)

Abstract II SESSIONE PLENARIA: "ICTUS"

□ Il trattamento combinato in un Centro Hub: cosa vuol dire centralizzare?

A. PITRONE

UOC di Neuroradiologia, Azienda Ospedaliera Universitaria Policlinico "G. Martino", Messina

Il trattamento dello stroke ischemico ha subito un importante cambiamento dal 2015, grazie alla pubblicazione dei trials multicentrici che hanno validato l'efficacia del trattamento endovascolare, in combinazione alla terapia trombolitica endovenosa. La terapia combinata, endovenosa ed intrarteriosa, quando possibile, è attualmente, il trattamento di scelta in quanto combina la facilità e rapidità di utilizzo della fibrinolisi e.v. con la maggior efficacia del trattamento endovascolare nelle arterie maggiori. Il tempo di ricanalizzazione arteriosa in rapporto all'esordio dei sintomi dell'ictus rappresenta nei trials più recenti il fattore maggiormente importante, poichè ha dimostrato il rapporto positivo tra riperfusione ed outcome dei pazienti. In tale ottica assumono particolare rilievo gli aspetti organizzativi territoriali che consentono di effettuare il più rapidamente possibile il trattamento e la ricanalizzazione vascolare del tessuto cerebrale in sofferenza ischemica, ma ancora salvabile, benchè i trials più recenti, grazie ai nuovi criteri di selezione dei pazienti mediante TC, RM e sofisticati software, indicano la possibilità di effettuare trattamenti di rivascolarizzazione oltre i limiti temporali finora stabiliti. Per cui, trasferimenti rapidi, la centralizzazione ospedaliera (Hub) e organizzazione intraospedaliera sono importanti quanto l'ultimo, sofisticatissimo dispositivo endovascolare. Inoltre le competenze specifiche, neurologiche e neuroradiologiche sono fondamentali nelle scelte terapeutiche. La recente letteratura tende sempre di più a dare importanza alla "centralizzazione" dei pazienti con ictus ischemico, intesa come possibilità di trasporto verso centri ad alto volume (Hub) che diano tutte le possibilità terapeudiche attuabili, compreso il trattamento endovascolare. A tal proposito viene rappresentata l'esperienza della Azienda Ospedaliera Universitaria Policlinico "G. Martino" di Messina che nel 2014 ha inaugurato la Stroke Unit di 2° livello, proponendo una organizzazione territoriale nella provincia di Messina che centralizzasse i pazienti, in assenza di spoke periferiche e garantendo, tramite il servizio di ambulanze medicalizzate, il trasporto diretto al Centro Hub. Il risultato, frutto di una sapiente organizzazione territoriale ed intraospedaliera, di uno studio accurato mediante esame RM per la selezione dei pazienti candidabili ai trattamenti endovenoso, intrarterioso e combinato, è un volume elevato in percentuale di pazienti trattati, con eccellenti risultati in termini di modified Rankin Scale (mRS). La necessità di servire un territorio privo di centri spoke ha determinato una organizzazione mirata alla centralizzazione dei pazienti, anticipando ciò che attualmente sembra essere il modello organizzativo da preferire nel trattamento dell'ictus ischemico acuto. Il percorso è stato tracciato attraverso una serie di collaborazioni tra Azienda Ospedaliera Universitaria, 118, medici del Pronto Soccorso degli ospedali di provincia e medici di base. Sono stati organizzati corsi, convegni ed incontri divulgativi atti a rendere edotte tutte le parti coinvolte, compresa una larga fascia della popolazione. L'organizzazione locale ha permesso il coinvolgimento di aree al di fuori dei confini provinciali, per la cura di pazienti selezionati. Attualmente Messina possiede l'unico Centro Hub in Sicilia h24 per la terapia arteriosa.

Corrispondenza: Dr. Antonio Pitrone, UOC di Neuroradiologia, Policlinico G. Martino, via Consolare Valeria, 98125 Messina (ME), e-mail: a.pitrone@tin.it

LVIII Congresso Nazionale SNO, 2-5 maggio 2018, Riccione (RN).
Atti a cura di Maurizio Melis, Walter Neri, Stefano Ricci, Maria Ruggiero, Luigino Tosatto, Luca Valvassori, Bruno Zanotti.
Copyright © 2018 by new Magazine edizioni s.r.l., Trento, Italia. www.newmagazine.it *ISBN: 978-88-8041-118-5*

Abstract II SESSIONE PLENARIA: "ICTUS"

□ Il trattamento combinato in un Centro Hub: il significato di centralizzare

M. MAGONI

UO di Neurologia Vascolare, ASST Spedali Civili, Brescia

Introduzione e scopi del lavoro. Alla luce dei risultati dei trials clinici pubblicati nel 2015, la trombectomia meccanica endovascolare (Endovascular Mechanical Thrombectomy: EMT) è diventata il trattamento standard dello stroke ischemico da occlusione di grande vaso del circolo anteriore. Nella Lombardia orientale l'EMT è garantita attraverso una rete Hub and Spoke il cui centro di riferimento è rappresentato dall'ASST Spedali Civili di

	CoT (n = 75)	IVT (n = 56)	EMT (n = 74)	p
Età all'esordio (anni)	70,9 ± 11.6	66,9 ± 10,2	69,1 ± 13,2	0,12
Genere (femmine %)	53,3%	33,9%	60,8%	0,12
Pregresso stroke (sì %)	4,0%	8,9%	17,5%	0,21
Cardiopatia ischemica (sì %)	20,0%	5,4%	4,0%	0,08
Malattia coronarica (sì %)	5 (18,.5%)	1 (1,8%)	0 (0,0%)	0,06
Fibrillazione atriale (sì %)	38,5%	28,6%	22,7%	0,61
Ipertensione arteriosa (sì %)	76,9%	69,6%	63,6%	0,71
Diabete mellito (sì %)	7,7%	12,5%	9,1%	0,84
Ipercolesterolemia (sì %)	61,5%	50,0%	9,1%	0,89
Pressione arteriosa sistolica (mmHg)	145,6 ± 18,6	147,5 ± 23,4	147,3 ± 24,9	0,70
Pressione arteriosa diastolica (mmHg)	81,9 ± 15,3	85,0 ± 11,2	81,1 ± 12,5	0,95
Glicemia (mg/dl)	129,8 ± 53,7	126,4 ± 31,2	139,3 ± 82,7	0,92
NIHSS basale	17,8 ± 4,7	17,1 ± 4,2		0,07
Time-to-needle (minuti)	155,0 ± 38,3	165,5 ± 27,0		0,07
Time-to-groin puncture (minuti)	196,0 ± 62,0		204,7 ± 60,4	0,43
Ricanalizzazione: TICI 2b-3 (sì %) Time-to-recanalization (minuti)	78,6% 245,9 ± 75,8		90,9% 245,1 ± 58,6	0,30 0,90

Tabella 1. Caratteristiche demografiche e cliniche dei pazienti. *Legenda*: TICI = Thrombolysis in Cerebral Infarction Score.

Corrispondenza: Dr. Mauro Magoni, UO di Neurologia Vascolare, Spedali Civili, piazzale Spedali Civili 1, 25125 Brescia (BS), e-mail: mago1959@hotmail.com

LVIII Congresso Nazionale SNO, 2-5 maggio 2018, Riccione (RN).
Atti a cura di Maurizio Melis, Walter Neri, Stefano Ricci, Maria Ruggiero, Luigino Tosatto, Luca Valvassori, Bruno Zanotti.
Copyright © 2018 by new Magazine edizioni s.r.l., Trento, Italia. www.newmagazine.it *ISBN: 978-88-8041-118-5*

	CoT (n = 75)	IVT (n = 56)	EMT (n = 74)	p
mRS (0-2) a 90 giorni (sì %)	47 (76,9%)	27 (48,2%)	27 (37,3%)	0,03
SICH (sì %)	7 (9,3%)	1 (1,8%)	8 (10,8%)	0,05

Tabella 2. Outcome clinici e misure di sicurezza dei gruppi. *Legenda*: mRS = modified Rankin Scale; sICH = symptomatic intra-cerebral haemorrhage.

Brescia. Il presente studio si prefigge di confrontare gli outcome clinici e le variabili temporali dei vari tipi di trattamento in acuto dello stroke ischemico da occlusione di grande vaso del circolo anteriore.

Materiali e metodi. abbiamo valutato retrospettivamente una coorte di pazienti con stroke ischemico acuto da sospetta o accertata occlusione di grande vaso del circolo anteriore che sono stati trattati presso il nostro Centro negli ultimi 4 anni. L'occlusione di grande vaso del circolo anteriore è stata accertata tramite esecuzione di angio-TC cerebrale e prendendo in considerazione solo pazienti con trombosi di arteria carotide interna intracranica o arteria cerebrale media nei tratti M1 o M2. I pazienti trattati con sola trombolisi endovenosa (prima del 2015) non sono stati sottoposti ad angio-TC cerebrale e l'occlusione di grande vaso è stata presunta in base alla gravità clinica iniziale dello stroke (National Institutes of Health Stroke Scale: NIHSS > 10). I pazienti sono stati suddivisi in 3 gruppi in relazione al trattamento a cui sono stati sottoposti: il gruppo di terapia combinata (CoT, pazienti sottoposti a trombolisi endovenosa più EMT), il gruppo di terapia con trombolisi endovenosa (IntraCenous Thrombolysis: IVT, pazienti sottoposti a sola trombolisi endovenosa) e il gruppo di sola EMT (EMT, pazienti sottoposti a sola EMT). Abbiamo confrontato le variabili demografiche, gli outcome clinici, le tempistiche di trattamento e le variabili di sicurezza tra i tre gruppi.

Risultati. Abbiamo registrato 205 pazienti con occlusione confermata o sospetta di grande vaso del circolo anteriore che sono stati trattati in acuto presso il nostro Centro. Non sono emerse differenze statisticamente significative per quanto riguarda le variabili demografiche e cliniche basali tra I gruppi (Tabella 1). I pazienti del gruppo CoT hanno ottenuto più frequentemente un'indipendenza funzionale a 3 mesi rispetto ai pazienti del gruppo IVT e EMT (modified Rankin Scale: mRS score 0-2: 76,9% per il gruppo CoT *vs* 48,2% per il gruppo IVT e 37,3% per il gruppo EMT; p = 0,03). Il gruppo IVT ha mostrato un migliore profilo di sicurezza rispetto agli altri gruppi (ICH: 1,8% per il gruppo IVT *vs* 9,3% per il gruppo CoT e 10,8% per il gruppo EMT; p = 0,05) (Tabella 2).

Conclusioni. il presente studio ha mostrato una migliore efficacia clinica del trattamento combinato rispetto alla sola trombolisi endovenosa o alla sola trombectomia meccanica endovascolare per la terapia dell'ictus ischemico acuto da occlusione di grande vaso del circolo anteriore. Il profilo di sicurezza è risultato migliore per i pazienti sottoposti alla sola trombolisi endovenosa.

Abstract II SESSIONE PLENARIA: "ICTUS"

□ Trattamento endovascolare di casi complessi/rari

L. CASTELLAN

UO di Neuroradiologia, Policlinico "S. Martino", Genova

La recente dimostrazione che trattamento endovascolare mediante trombectomia meccanica è efficace ed indicato nelle prime 6 ore di stroke con occlusione del segmento prossimale della arteria cerebrale media o della carotide interna ha modificato radicalmente l'approccio endovascolare a questa patologia.
Nella pratica quotidiana in pochi anni si è passati da un'applicazione saltuaria e quasi facoltativa delle terapie endovascolari in casi di stroke acuto a un approccio standardizzato della trombectomia meccanica, eseguita con stentrievers o mediante tromboaspirazione. Ciò ha comportato la necessità di affrontare casi complessi sia dal punto di vista dell'inquadramento clinico e soprattutto sotto l'aspetto anatomico e tecnico.
Fermo restando l'indicazione al trattamento endovascolare nel casi previsti dalle linee guida, restano ancora in discussione diversi punti che influiscono nettamente sull'outcome clinico, come la presenza o meno di aree di penombra ischemica anche nelle prime ore dall'esordio dei sintomi, o di patologie associate all'occlusione delle arterie cerebrali quali dissezioni, stenosi o lesioni arteritiche.
Le cause che rendono tecnicamente difficile e complessa la procedura di trombectomia meccanica comprendono la presenza di trombi multipli, l'assenza o la tortuosità degli accessi vascolari, l'impossibilità di posizionare efficacemente i devices endovascolari, la creazione e migrazione di emboli e una sedazione o una anestesia inadeguate.
Molti degli elementi che rendono problematico l'approccio endovascolare possono oggi essere superati attraverso la conoscenza e l'utilizzo efficace dei diversi devices endovascolari, dopo una corretta valutazione del rischio-beneficio relativo alla procedura che si vuole attuare.

Corrispondenza: Dr. Lucio Castellan, UO di Neuroradiologia, Policlinico S. Martino, largo Rosanna Benzi 10, 16132 Genova (GE), e-mail: lucio.castellan@hsanmartino.it
LVIII Congresso Nazionale SNO, 2-5 maggio 2018, Riccione (RN).
Atti a cura di Maurizio Melis, Walter Neri, Stefano Ricci, Maria Ruggiero, Luigino Tosatto, Luca Valvassori, Bruno Zanotti.
Copyright © 2018 by new Magazine edizioni s.r.l., Trento, Italia. www.newmagazine.it *ISBN: 978-88-8041-118-5*

SIMPOSIO PARALLELO

Urgenze neurologiche nelle demenze

Moderatori:

Cristina Paci (San Benedetto del Tronto), Michele Ragno (San Benedetto del Tronto)

Abstract SIMPOSIO PARALLELO:
"URGENZE NEUROLOGICHE NELLE DEMENZE"

□ Neuroimaging morfologico e funzionale nella diagnosi di demenza

D. CECCHIN

UO di Medicina Nucleare, Azienda Ospedaliera, Università degli Studi, Padova

Si stima che le persone colpite da patologie neurodegenerative passeranno da 36 milioni nel 2010 a 66 milioni nel 2030 e 135 milioni nel 2050. È evidente che questo incremento comporterà enormi spese di gestione sanitaria. Ad aggravare il quadro è noto che almeno il 10% dei casi colpiti manifesta i sintomi prima dei 65 anni ("early onset dementia"). In questo contesto un ruolo chiave lo giocherà, a mio avviso, l'imaging morfo-funzionale (in primis RM e Positron Emission Tomography: PET) che può, almeno potenzialmente, permettere una diagnosi precoce anche al fine di poter monitorare l'effetto di nuove terapie neuro-protettive.

È bene ricordare che la RM conserva un ruolo fondamentale e di primo livello nelle patologie neurodegenerative con il triplice scopo di: a) escludere altre patologie suscettibili di trattamento; b) poter riconoscere eventuali lesioni vascolari; c) identificare patterns patognomonici di alcune condizioni (a solo titolo di esempio si ricordano l'atrofia ippocampale nell'Alzheimer Disease: AD e la focale atrofia temporale e/o frontale nella FrontoTemporal Dementia: FTD).

È ben noto tuttavia che, specie nelle fasi iniziali di malattia, l'accuratezza della RM, anche avvalendosi di metodiche avanzate quali la segmentazione corticale con la misurazione della "cortical thickness" non è ottimale. Ciò è legato al fatto che l'atrofia, almeno se si considera il modello classico ri-proposto da Dubois B. et al. è una conseguenza temporalmente successiva al danno funzionale. In questo senso la tomografia a emissione di positroni risulta uno strumento complementare alla RM e generalmente di secondo-terzo livello. Per la PET sono oggi disponibili sia traccianti come il Fluoro-DesossiGlucosio: 18F-FDG (che evidenziano anche un ipometabolismo "da disconnessione" oltre a quello più propriamente legato alla neurodegenerazione) sia traccianti per le placche di amiloide in grado di dimostrare "in vivo" depositi patologici fino a poco tempo fa possibili solo con l'analisi del liquor (Cerebro-Spinal Fluid: CSF) o post-mortem.

Di recente (2015) sono state approvate le raccomandazioni procedurali derivanti dal gruppo interdisciplinare Associazione Italiana di Medicina Nucleare ed Imaging Molecolare (AIMN), Associazione Italiana di Psicogeriatria (AIP), Associazione autonoma aderente alla Società Italiana di Neurologia per le demenze (SINdem) per l'utilizzo dell'imaging con amiloide che costituiscono una linea guida generale per l'utilizzo di tali traccianti. Tali traccianti per amiloide risultano particolarmente utili nel declino cognitivo ad esordio precoce in quanto la diagnosi spesso è dubbia, anche dopo imaging tradizionale, per presentazione atipica o progressione rapida. Inoltre il giovane con declino cognitivo in fase iniziale è, almeno in teoria, il candidato ideale per l'utilizzo di una terapia neuroprotettiva.

Di recente l'introduzione della metodica integrata PET/RM ha reso possibile l'utilizzo congiunto e simultaneo della metodica PET e RM potenziandone i reciproci vantaggi. È per esempio possibile oggi correggere la PET per l'effetto di volume parziale usando mappe RM o correggere il movimento del paziente utilizzando sia la PET che la RM. È inoltre possibile ottenere simultaneamente uno studio di metabolismo glucidico e una mappa della connettomica cerebrale. Tale metodica unitamente ai nuovi traccianti in studio (tau ed alfa-sinnucleina in primis) speriamo conduca ad un rapido miglioramento diagnostico; importante target della selezione dei pazienti più appropriati da inviare alle costose terapia di recente proposte.

Corrispondenza: Prof. Diego Cecchin, UO di Medicina Nucleare, Azienda Ospedaliera, via Nicolò Giustiniani, 2, 35128 Padova (PD), tel. 049-8213022, e-mail: diego.cecchin@unipd.it

LVIII Congresso Nazionale SNO, 2-5 maggio 2018, Riccione (RN).
Atti a cura di Maurizio Melis, Walter Neri, Stefano Ricci, Maria Ruggiero, Luigino Tosatto, Luca Valvassori, Bruno Zanotti.
Copyright © 2018 by new Magazine edizioni s.r.l., Trento, Italia. www.newmagazine.it *ISBN: 978-88-8041-118-5*

Abstract SIMPOSIO PARALLELO:
"URGENZE NEUROLOGICHE NELLE DEMENZE"

☐ Ictus cerebrale nelle demenze: quale terapia?

E. PUCA

UO di Neurologia, Ospedale "Madonna del Soccorso", San Benedetto del Tronto (Ascoli Piceno)

Nella maggior parte dei trials clinici sul trattamento dell'ictus ischemico acuto, i pazienti con diagnosi di demenza pre-ictus sono assenti o scarsamente rappresentati. Sebbene nelle linee guida, sia nazionali che internazionali, la diagnosi di demenza non rappresenti una controindicazione alla fibrinolisi sistemica, i pazienti affetti da decadimento cognitivo con minor frequenza vengono sottoposti a tale terapia, ricoverati in una Stroke Unit o indirizzati ad una riabilitazione neuromotoria post-acuzie.

I pazienti con preesistente demenza appaiono rappresentare all'incirca il 10% del totale dei pazienti affetti da ictus ischemico. Molti dati di recenti lavori su pazienti sottoposti a fibrinolisi sistemica non mostrano differenze significative in termini di mortalità ed emorragie cerebrali sintomatiche post-trattamento tra soggetti con e senza demenza pre-ictus, a fronte però di una maggiore disabilità in esito e istituzionalizzazione dei soggetti con decadimento cognitivo. Attraverso una revisione della recente letteratura, l'attuale lavoro si propone di identificare specifici criteri di candidabilità ad un trattamento di rivasolarizzazione (fibrinolitico sistemico e/o endovascolare) per i pazienti con demenza pre-stroke. Un significativo limite dei dati attualmente disponibili deriva dalla mancata stratificazione dei pazienti sottoposti a fibrinolisi nelle differenti forme di demenza, con conseguente assenza di dati di outcome per le specifiche forme.

Appaiono sufficientemente robusti i dati a favore della piena eleggibilità al trattamento di rivascolarizzazione dei soggetti con decadimento cognitivo lieve e preservata autonomia nelle Activities Daily Living (ADL); altrettanto nettamente si configura controindicato tale percorso terapeutico per quei soggetti che presentino una forma piuttosto avanzata (grave compromissione cognitiva, capacità motorie e relazionali estremamente ridotte se non abolite). Per tutti i casi di gravità intermedia, il processo decisionale dovrebbe essere supportato dalla valutazione di elementi aggiuntivi: presenza ed entità di significativi fattori di rischio per una trasformazione emorragica (angiopatia amiloide, grave leucoaraiosi e microbleeds), aspettativa di vita, supporto socio-familiare.

Corrispondenza: Dr. Emanuele Puca, UO di Neurologia, Ospedale Madonna del Soccorso, via Luciano Manara 7, 63074 San Benedetto del Tronto (AP), e-mail: emanuele.puca7@gmail.com
LVIII Congresso Nazionale SNO, 2-5 maggio 2018, Riccione (RN).
Atti a cura di Maurizio Melis, Walter Neri, Stefano Ricci, Maria Ruggiero, Luigino Tosatto, Luca Valvassori, Bruno Zanotti.
Copyright © 2018 by new Magazine edizioni s.r.l., Trento, Italia. www.newmagazine.it *ISBN: 978-88-8041-118-5*

Abstract SIMPOSIO PARALLELO:
"URGENZE NEUROLOGICHE NELLE DEMENZE"

□ Il delirium nelle demenze durante l'ospedalizzazione

F. BOLOGNA

USC di Neurologia, ASST "Papa Giovanni XXIII", Bergamo

Il trattamento delle turbe comportamentali rappresenta uno dei momenti più complessi dell'agire del clinico.
Il trattamento farmacologico deve avere come obiettivo quello della remissione del quadro sintomatologico con la scelta più idonea.

Il paziente deve essere messo nelle condizioni di essere valutato dal medico. Le linee guida attuali affermano che è preferibile calmare senza indurre il sonno. Nella fase acuta la riduzione della agitazione permette ai pazienti di partecipare al processo di cura e riscontrare più facilmente la causa di fondo.

Corrispondenza: Dr.ssa Fabiola Bologna, USC di Neurologia, ASST Papa Giovanni XXIII, via King Martin Luther 1, 24127 Bergamo (BG), e-mail: fabiola.bologna@yahoo.it
LVIII Congresso Nazionale SNO, 2-5 maggio 2018, Riccione (RN).
Atti a cura di Maurizio Melis, Walter Neri, Stefano Ricci, Maria Ruggiero, Luigino Tosatto, Luca Valvassori, Bruno Zanotti.
Copyright © 2018 by new Magazine edizioni s.r.l., Trento, Italia. www.newmagazine.it *ISBN: 978-88-8041-118-5*

SIMPOSIO PARALLELO

Ictus in post-acuto

Moderatori:

Antonio Colombo (Seregno), Franco Galati (Vibo Valentia)

Abstract SIMPOSIO PARALLELO:
"ICTUS IN POST-ACUTO"

□ Che cosa è una Stroke Unit: due modelli a confronto

T. MAZZOLI

Centro Ictus, Ospedale di Gubbio e Gualdo Tadino (Perugia)

Il progetto del confronto si articola in tre momenti:

1. descrizione della Stroke Unit di Glasgow e della Stroke Unit della USL Umbria 1, nei percorsi e nelle modalità assistenziali, ed analisi delle eventuali differenze;
2. ricerca delle evidenze a supporto dell'uno o dell'altro modello;
3. utilizzo delle revisioni sistematiche nella Stroke Unit di Glasgow.

Dal confronto dei due modelli si apprezzano analoghi percorsi pre-ospedalieri e di ospedalizzazione dell'ictus acuto, con tempo door-to-needle nell'ictus ischemico candidato a trombolisi rispettivamente di 40 minuti nel modello scozzese e di 60 minuti nel modello umbro. Il percorso della cura specialistica è, in entrambi i casi, caratterizzato dal ricovero nelle Stroke Unit di tipo "comprehensive", in linea con le evidenze forti delle revisioni sistematiche, che dimostrano l'efficacia delle Stroke Unit nella riduzione della mortalità e disabilità di tutti gli ictus, sia ischemici che emorragici, ma non evidenziano diversità in termini di outcome tra le tipologie di Stroke Unit. Sostanziali differenze, piuttosto, riguardano la terapia occupazionale e la precoce dimissione sul territorio supportata dallo stroke team, previste solo nel modello scozzese e supportate dalle evidenze delle revisioni sistematiche, pur se di debole qualità. Ultima differenza, ma non meno importante, riguarda l'utilizzo delle meta-analisi non solo per organizzare i modelli assistenziali mediante Linee Guida e Protocolli Locali come anche nel modello umbro, ma anche per monitorarne l'efficacia in National Audit, attraverso l'analisi di key permormance indicators.

Corrispondenza: Dr.ssa Tatiana Mazzoli, Centro Ictus, Ospedale, largo Unità d'Italia, località Branca, 06024 Gubbio (PG), e-mail: tatiana.mazzoli@uslumbria1.it

LVIII Congresso Nazionale SNO, 2-5 maggio 2018, Riccione (RN).
Atti a cura di Maurizio Melis, Walter Neri, Stefano Ricci, Maria Ruggiero, Luigino Tosatto, Luca Valvassori, Bruno Zanotti.
Copyright © 2018 by new Magazine edizioni s.r.l., Trento, Italia. www.newmagazine.it *ISBN: 978-88-8041-118-5*

Abstract SIMPOSIO PARALLELO:
"ICTUS IN POST-ACUTO"

□ Chi dovrebbe stare in Stroke Unit?

A. CICCONE

UO di Neurologia, ASST Ospedale "Carlo Poma", Mantova

Le prime unità di ricovero per i pazienti con ictus cerebrale sono nate nel nord Europa negli anni '50-60 del secolo scorso e si sono progressivamente sviluppate nei decenni successivi con il progredire delle evidenze a loro favore, sino ad assumere le attuali fisionomie che hanno caratteristiche diverse nei vari Paesi in cui si sono diffuse. I trial randomizzati che hanno confrontato l'efficacia del ricovero del paziente in Stroke Unit rispetto a un reparto non dedicato alla cura dell'ictus come la Medicina Interna, la Geriatria o la Neurologia, hanno documentato in modo chiaro che il ricovero in Stroke Unit riduce la mortalità, l'istituzionalizzazione e l'invalidità a lungo termine[1]. La metanalisi della Cochrane Collaboration, condotta su 25 studi per un totale di 5.592 pazienti con ictus, quantifica l'entità cumulativa dell'efficacia della Stroke Unit e permette di documentare che il beneficio è valido per tutti i pazienti, è indipendente da età, sesso, gravità e tipo di ictus ed è ancora visibile a 5-10 anni dall'ictus. I risultati della metanalisi Cochrane sono stati confermati da ampi studi osservazionali di pratica clinica routinaria[2-4], fra cui anche in Italia con lo studio PROject on Stroke services in ITaly (PROSIT) che ha valutato 11.572 pazienti ospedalizzati entro 48 ore dall'ictus in una Stroke Unit o in altri reparti, dimostrando che il ricovero e l'assistenza in un reparto dedicato è associato ad una diminuzione significativa della probabilità di morte o di disabilità residua (odds ratio 0,81; confidence interval 95% 0,72-0,92; p = 0,0001)[4].

Le caratteristiche fondanti che accomunano le diverse Stroke Unit sono l'utilizzo di protocolli standardizzati per la valutazione e il management medico in acuto, la mobilizzazione precoce, l'approccio multidisciplinare e l'integrazione fra i momenti medico, infermieristico e riabilitativo; tuttavia esistono diversi modelli di Stroke Unit che sono stati testati nei trial clinici[1].

Il modello che si è diffuso in Italia, dove le Stroke Unit sono nate riconvertendo reparti per pazienti acuti, è quello semi-intensivo, la cui efficienza sul campo è stata misurata dallo studio PROSIT già menzionato[1]. Il denominatore comune dei diversi modelli, che quindi definisce la Stroke Unit, è il fatto di essere una unità di ricovero chiaramente delimitata all'interno di un Ospedale, dedicata alla cura dei pazienti colpiti da ictus cerebrale acuto e, soprattutto, organizzata in senso multidisciplinare con medici, infermieri, fisioterapisti esperti e dedicati alle malattie cerebrovascolari.

Bibliografia

1. Stroke Unit Trialists' Collaboration. Organised inpatient (stroke unit) care for stroke. Cochrane Database Syst Rev 2013; (9): CD000197.
2. Seenan P, Long M, Langhorne P. Stroke units in their natural habitat: systematic review of observational studies. Stroke 2007; 38 (6): 1886-1892.
3. Walsh T, Cotter S, Boland M, Greally T, O'Riordan R, Lyons D. Stroke unit care is superior to general rehabilitation unit care. Ir Med J 2006; 99 (10): 300-302.
4. Candelise L, Gattinoni M, Bersano A, Micieli G, Sterzi R, Morabito A; PROSIT Study Group. Stroke-unit care for acute stroke patients: an observational follow-up study. Lancet 2007; 369 (9558): 299-305.

Corrispondenza: Dr. Alfonso Ciccone, UO di Neurologia, Ospedale Carlo Poma, strada Lago Paiolo 10, 46100 Mantova (MN), e-mail: alfonso.ciccone@asst-mantova.it

LVIII Congresso Nazionale SNO, 2-5 maggio 2018, Riccione (RN).
Atti a cura di Maurizio Melis, Walter Neri, Stefano Ricci, Maria Ruggiero, Luigino Tosatto, Luca Valvassori, Bruno Zanotti.
Copyright © 2018 by new Magazine edizioni s.r.l., Trento, Italia. www.newmagazine.it *ISBN: 978-88-8041-118-5*

Abstract SIMPOSIO PARALLELO:
"ICTUS IN POST-ACUTO"

□ Ictus acuto: non solo fibrinolisi

M. ZEDDE

SC di Neurologia, Arcispedale "S. Maria Nuova", Reggio Emilia

La gestione del paziente con ictus ischemico acuto ha subito negli ultimi 20 anni delle modifiche e dei miglioramenti con la dimostrazione e l'introduzione di nuove possibilità di trattamento in acuto per modificare l'outcome del paziente. In particolare l'attenzione nei confronti delle diverse modalità di trattamento riperfusivo, dalla fibrinolisi sistemica alla terapia endovascolare, hanno rischiato di oscurare l'importanza della Stroke Unit come modalità di gestione organizzata del paziente con ictus ischemico, la cui validità ed impatto sull'outcome ha un valore indipendente dal trattamento riperfusivo e non ne rappresenta solo l'indispensabile complemento. Infatti già da prima dell'introduzione di qualunque trattamento specifico per l'ictus ischemico acuto è stato dimostrato che una modalità di assistenza organizzata e dedicata, ovvero quella che in un tempo successivo sarebbe stata chiamata Stroke Unit, determinava di per sé un migliore outcome dei pazienti con ictus acuto.

È interessante notare che tale effetto della Stroke Unit sull'outcome (sia sulla mortalità che sull'outcome funzionale) non è chiaramente imputabile ad una singola procedura o azione, ma rappresenta un effetto del modello organizzativo come intero.

Che la Stroke Unit di per sé rappresenti una terapia per l'ictus acuto è testimoniato efficacementedal fatto che è facilmente derivabile un Numero Necessario da Trattare (NNT) per la Stroke Unit ed esso è 18.

Degli innegabili vantaggi sono inoltre la sua estensibilità a tutti i pazienti con ictus acuto, ischemico ed emorragico, mentre solo una minoranza di pazienti è suscettibile di trattamento di rivascolarizzazione.

Tali caratteristiche fanno sì che al momento non vi sia una modalità organizzativa di assistenza al paziente con ictus acuto che possa essere sostitutiva della Stroke Unit e dei suoi positivi effetti sull'outcome.

Corrispondenza: Dr.ssa Marialuisa Zedde, SC di Neurologia, Arcispedale S. Maria Nuova, viale Risorgimento 80, tel.0522-296494, fax 0522-296935, 42123 Reggio Emilia (RE), e-mail: zedde.marialuisa@ausl.re.it

LVIII Congresso Nazionale SNO, 2-5 maggio 2018, Riccione (RN).
Atti a cura di Maurizio Melis, Walter Neri, Stefano Ricci, Maria Ruggiero, Luigino Tosatto, Luca Valvassori, Bruno Zanotti.
Copyright © 2018 by new Magazine edizioni s.r.l., Trento, Italia. www.newmagazine.it *ISBN: 978-88-8041-118-5*

SIMPOSIO PARALLELO

Malformazioni artero-venose non rotte

Moderatori:

Marco Cenzato (Milano), Francesco Causin (Padova), Ermanno Giombelli (Parma)

Abstract SIMPOSIO PARALLELO:
"MAV NON ROTTE"

□ Malformazioni artero-venose cerebrali: il ruolo del Neurochirurgo

G. PAVESI

UOC di Neurochirugia, Azienda Ospedaliera Universitaria, Modena

Introduzione. La percentuale annua di emorragia è intorno al 2,2% nelle Malformazioni Artero-Venose (MAV) intatte mentre sale al 4,3% in caso di presenza di pregressa emorragia. Il trattamento consiste nella obliterazione completa della MAV ed è talora multidisciplinare: microchirurgico, endovascolare e radiochirurgico. La scelta del trattamento dipende dall'età del paziente e da sue eventuali copatologie, dalla dimensione della MAV, dalla sua angioarchittetura, dalla localizzazione e dal drenaggio venoso di scarico (grading di Spetzler-Martin: SM).
Con la pubblicazione dello studio A Randomized trial of Unruptured Brain Arteriovenous malformations (ARUBA) (2007) è stata suggerita la superiorità del trattamento medico in confronto a qualsiasi tipo di trattamento interventistico sulle MAV intatte; ciò nonostante successive numerose pubblicazioni hanno mostrato i limiti di tale studio. Perciò la discussione è ancora viva in merito al trattamento microchirurgico delle MAV non rotte. L'utilizzo di tecnologie avanzate di supporto intraoperatorio (bipolari nonstitch, miniclip, indocianina, neuronavigazione, flussimetria, ultrasonografia, monitoraggio neurofisiologico) è di fondamentale importanza per il miglioramento dell'outcome.
Materiali e metodi. 99 MAV trattate chirurgicamente negli anni (2001-2018).
Risultati. 72 pazienti hanno avuto una presentazione con emorragia, mentre 27 non avevano segni di sanguinamento. Il 17% (4) dei pazienti sono stati sottoposti a procedure endovascolari come primo trattamento. Solo l'8% del totale erano di grado SM I, il 73% erano SM II ed il 17% erano SM III.
Conclusioni. Il trattamento chirurgico riveste un ruolo fondamentale nella gestione delle MAV sia rotte che intatte, specialmente nei gradi I e II SM.

Corrispondenza: Dr. Giacomo Pavesi, UOC di Neurochirurgia, Nuovo Ospedale S. Agostino-Estense, via Pietro Giardini 1355, 41126 Baggiovara (MO), tel. 059-3961471, e-mail: g.pavesi@ausl.mo.it
LVIII Congresso Nazionale SNO, 2-5 maggio 2018, Riccione (RN).
Atti a cura di Maurizio Melis, Walter Neri, Stefano Ricci, Maria Ruggiero, Luigino Tosatto, Luca Valvassori, Bruno Zanotti.
Copyright © 2018 by new Magazine edizioni s.r.l., Trento, Italia. www.newmagazine.it *ISBN: 978-88-8041-118-5*

Abstract SIMPOSIO PARALLELO:
"MAV NON ROTTE"

☐ Malformazioni artero-venose non rotte: ruolo della radiochirurgia

L.S. CASENTINI

UOC di Neurochirurgia 2 ad indirizzo stereotassico (Cyberknife), Ospedale "S. Bortolo", Vicenza

La storia naturale delle Malformazioni Artero-Venose (MAV) cerebrali ha da sempre suscitato l'interesse dei Neurochirurghi. Già Olivecrona (1948) aveva affermato in proposito che il destino dei portatori di MAV era quasi inevitabilmente contrassegnato da morte per emorragia o da grave disabilità. Tale giudizio così pesante è poi stato corretto da molti Autori che hanno valutato il rischio emorragico delle MAV fra 1 e 3% annuo. Uno studio (1990) condotto sulla popolazione finlandese riconosceva alle malformazioni che avevano sanguinato un rischio annuo di recidiva del 4%.

Una precedente emorragia è considerato il fattore di rischio più marcato per una recidiva; altri fattori sono rappresentati dalla presenza di aneurismi intranidali, dagli scarichi venosi profondi rispetto ai superficiali,dalla localizzazione profonda o infratentoriale della MAV, da microemorragie misconosciute.

Alla luce di queste considerazioni,quando è giustificato o necessario un intervento terapeutico (chirurgico,radiochirurgico o endovascolare) nelle MAV? Se dopo un episodio emorragico una terapia appare indicata, qual è la migliore strategia nel caso delle MAV "non rotte"? In questo contesto si è inserito A Randomized trial of Unruptured Brain Arteriovenous malformations (ARUBA) (2014) condotto su 223 pazienti non emorragici di cui 109 trattati conservativamente e 114 sottoposti a terapia chirurgica o radioterapica o endovascolare o a combinazione di queste metodiche. Le conclusione dell'indagine erano nettamente a favore di un atteggiamento astensionistico nel caso delle MAV non emorragiche,in quanto un intervento terapeutico aveva determinato nella popolazione esaminata un aumento del rischio di morte o emorragia e peggioramento dell'outcome funzionale.

Numerose sono state le critiche a queste conclusioni basate su uno studio di breve durata con follow-up medio di 33 mesi. La durata limitata, l'eterogeneità delle terapie nel gruppo di pazienti trattati, la predominanza (66%) di gradi I-II di Spetzler Martin,la mancata segnalazione del tasso di obliterazione dopo terapia sono stati giudicati punti "deboli" dello studio ARUBA. Per quanto riguarda la radiochirurgia, sono state presentate recentemente alcune corpose casistiche di pazienti ARUBA che sottolineano come la radiochirurgia non aumenti o addirittura riduca il rischio emorragico rispetto al decorso naturale.

A Vicenza dal 2003 al 2014 sono stati trattati con Cyberknife 220 pazienti ARUBA. Gli esordi clinici erano principalmente epilessia,cefalea e disturbi visivi. 105 pazienti avevano ricevuto una precedente terapia (90 embolizzazioni, 10 radiochirurgia, 3 chirurgia). Spetzler-Martin (SM) score II (66) e III (116). Abbiamo registrato 84 obliterazioni; 91 casi di "riduzione"; invariate 21 MAV. Si è confermata la correlazione fra obliterazione e dose erogata (marginale e massima) e volume della MAV. Basso il numero di complicanze (3 decessi, 11 eventi emorragici, 15 cambiamenti radioindotti alla RM con una sola radionecrosi regredita con terapia cortisonica). Solo lunghi follow-up (15-20 anni) permetteranno di formulare giudizi più validi sui benefici della radiochirurgia delle MAV non rotte.

Corrispondenza: Dr. Leopoldo Silvio Casentini, UOC di Neurochirurgia 2, Ospedale S. Bortolo, viale Ferdinando Rodolfi 37, 36100 Vicenza (VI), tel. 0444-752878, e-mail: cyberknife@aulss8.veneto.it

LVIII Congresso Nazionale SNO, 2-5 maggio 2018, Riccione (RN).
Atti a cura di Maurizio Melis, Walter Neri, Stefano Ricci, Maria Ruggiero, Luigino Tosatto, Luca Valvassori, Bruno Zanotti.
Copyright © 2018 by new Magazine edizioni s.r.l., Trento, Italia. www.newmagazine.it *ISBN: 978-88-8041-118-5*

Abstract SIMPOSIO PARALLELO - LECTURE: "MAV NON ROTTE"

□ Il trattamento endovascolare

S. MANGIAFICO

SOD di Interventistica Neurovascolare, Azienda Ospedaliero Universitaria "Careggi", Firenze

Il trattamento endovascolare delle Malformazioni Artero-Venose (MAV) cerebrali ha come obiettivo principale il favorire l'asportazione chirurgica ed il trattamento radioterapico attraverso la riduzione delle dimensioni delle lesioni e dell'entità del flusso.
In casi selezionati, inoltre, è possibile raggiungere la guarigione angiografica della malformazione attraverso l'obliterazione del nidus e la completa abolizione dello shunt artero-venoso.
La finalità dell'intervento (embolizzazione curativa *vs* trattamento chirurgico/radioterapico) dipende da vari fattori, quali la presentazione clinica, le dimensioni, la profondità, l'estensione e la sede della malformazione.
Per MAV di dimensioni inferiori ai 4 cm la sola embolizzazione (in una o 2 sessioni di intervento) può portare nel 60-80% dei casi alla guarigione del paziente risultando una valida alternativa alla chirurgia o alla radiochirurgia.
Per MAV di dimensioni comprese tra i 4 ed i 6 cm (medio-grandi) l'embolizzazione viene comunemente effettuata con finalità pre-chirugica o pre-radiochirurgica.
Altri fattori che condizionano la scelta della finalità dell'intervento sono: l'architettura del nidus (mono- o multi-compartimentale), la presenza di shunt artero-venosi di diversa natura (arteriolo-venulari, arteriolo-venosi od artero-venosi), la loro disposizione plessiforme o convergente in scarichi venosi singoli o multipli, la presenza di una o più vene emissarie, il loro drenaggio superficiale o profondo.
I fattori di rischio emorragico correlabili al trattamento endovascolare sono la presenza di fistole artero-venose dirette, gli aneurismi intranidali, le stenosi e le ectasie in corrispondenza degli scarichi venosi, la presenza di drenaggio unico in MAV di grosse dimensioni, il coinvolgimento di arterie perforanti.
La scelta dell'agente embolizzante (colle istoacriliche *vs* polimero non adesivo) è legata all'esperienza ed alla confidenza dell'operatore con lo stesso e condiziona il piano e le possibilità di trattamento.
Le colle istoacriliche determinano una prevalente occlusione del versante arteriolare del nidus ed hanno scarsa penetrazione venosa; per queste caratteristiche l'embolizzazione acrilica è indicata nel trattamento di MAV di piccole dimensioni, di micro-MAV, nel trattamento di componenti fistolose dirette, di pseudoaneurismi intranidali, di esili feeder perforanti, in cui la navigazione distale risulta pericolosa, di feeder con disposizione a pettine per migliorare il controllo del reflusso verso arterie a destino funzionale.
Nelle MAV medio-grandi (3-6 cm) l'embolizzazione con colle è obbligatoriamente effettuata in più sessioni mediante multipli accessi endovascolari ed esita in una obliterazione non omogena e parcellare del nidus, con alternanza di porzioni trattate ed aree pervie al circolo.
Grazie alle particolari caratteristiche di viscosità e di non adesività dell'agente embolizzante, l'uso di Onyx (polimero non adesivo) permette di occludere, in lenta progressione e tramite un singolo accesso vascolare al nidus, grandi porzioni della malformazione artero-venosa mediante passaggi bidirezionali tra componenti arteriolari e vene intranidali; in alcuni casi tale metodica ha consentito la completa obliterazione di lesioni di dimensioni medio-grosse in 2-3 sedute operatorie.
L'avanzamento dell'Onyx all'interno del nidus avviene secondo dei gradienti di pressione che si stabiliscono tra il punto d'iniezione, dove si forma una sorta di tappo, ed un fronte di avanzamento, la cui progressione discontinua ben evidenzia la lenta propagazione dell'agente embolizzante all'interno della rete dei feeder, delle venule intranidali, delle teste delle vene emissarie e, nelle fasi finali, anche delle vene emissarie stesse.
L'obliterazione di estese porzioni del nidus angiomatoso, le importanti modificazioni emodinamiche ad essa secon-

Corrispondenza: Dr. Salvatore Mangiafico, SOD di Interventistica Neurovascolare, Azienda Ospedaliero Universitaria Careggi, largo Brambilla 3, 50134 Firenze (FI), e-mail: mangiax@libero.it
LVIII Congresso Nazionale SNO, 2-5 maggio 2018, Riccione (RN).
Atti a cura di Maurizio Melis, Walter Neri, Stefano Ricci, Maria Ruggiero, Luigino Tosatto, Luca Valvassori, Bruno Zanotti.
Copyright © 2018 by new Magazine edizioni s.r.l., Trento, Italia. www.newmagazine.it *ISBN: 978-88-8041-118-5*

darie e la possibilità di una precoce riduzione dell'outlet venoso, rendono particolarmente delicata la fase finale della embolizzazione completa di una MAV cerebrale: la possibilità che porzioni del nidus ancora rifornite dal circolo drenino attraverso un sistema di scarico venoso ridotto per numero di efferenze e per calibro totale, determina un notevole incremento del rischio emorragico.
Nelle procedure di embolizzazione con Onyx la comprensione dell'angioarchittetura nidale, l'individuazione delle origini delle vene emissarie, il controllo della progressione dell'agente embolizzante nel sistema di drenaggio, appaiono come elementi fondamentali da cui dipendono la sicurezza della procedura ed i risultati ottenuti.
In malformazioni artero-venose complesse e di dimensioni "large" o "giant" (nidus con diametro superiore ai 6 cm), di interesse non chirurgico né radio-chirurgico, l'embolizzazione con Onyx è necessariamente parziale, ed ha significato palliativo.

SIMPOSIO PARALLELO

“Chronic inflammatory demyelinating polyneuropathy” update: diagnosi e terapia

Moderatori:

Bruno Giometto (Trento), Walter Neri (Forlì)

Abstract SIMPOSIO PARALLELO:
"CIDP UPDATE: DIAGNOSI E TERAPIA"

☐ La diagnosi strumentale e di laboratorio

F. LOGULLO

SOD di Clinica Neurologica, Ospedale Generale Provinciale, Macerata

La diagnosi della poliradicolonevrite demielinizzante cronica (Chronic Inflammatory Demyelinating Polyneuropathy: CIDP) si rivela spesso non agevole nella pratica clinica quotidiana per l'eterogeneità clinica, elettrofisiologica e laboratoristica della CIDP.
In assenza di un biomarker diagnostico di CIDP, la diagnosi si base sull'esame clinico e sulla corretta interpretazione dei reperti di elettromiografia-elettroneurografia (EMG-ENG) e liquorali, nonchè sull'esclusione di patologie che possano simulare una CIDP (per esempio polineuropatia demielinizzanta associata a gammopatia monoclonale IgM o polineuropatia amiloide ereditaria e non ereditaria; anche la biopsia del n.surale, ormai raramente effettuata nei pazienti con sospetta CIDP, ha una limitata validità diagnostica.
Nel 2010 la European Federation of Neurological Societies (EFNS) e la Peripheral Nerve Society (PNS) hanno congiuntamente elaborato linee guida dettagliate per la diagnosi di CIDP (nelle sue numerose varianti) ma sia in Centri di riferimento (Allen JA e Lewis RA, 2015) sia in ospedali di comunità (Allen JA et al., 2018) la frequenza di diagnosi errate di CIDP risulta circa del 50%.
Esiste, inoltre, una pletora di criteri diagnostici EMG-ENG per la CIDP, ma nessuno si è rivelato significativamente più sensibile e più specifico dei criteri concorrenti. Ancora più complessa la diagnosi di CIDP nei pazienti con patologie che possono causare a loro volta una polineuropatia (per esempio diabete). Evidente la ricaduta terapeutica di queste difficoltà diagnostiche.

Bibliografia

1. Allen JA, Lewis RA. CIDP diagnostic pitfalls and perception of treatment benefit. Neurology 2015; 85 (6): 498-504.
2. Allen JA, Gorson KC, Gelinas D. Challenges in the diagnosis of chronic inflammatory demyelinating polyneuropathy. Brain Behav. 2018; 8 (3): e00932.
3. Allen JA, Ney J, Lewis RA. Electrodiagnostic errors contribute to chronic inflammatory demyelinating polyneuropathy misdiagnosis.Muscle Nerve 2018; 57 (4): 542-549.

Corrispondenza: Dr. Francesco Logullo, SOD di Clinica Neurologica, Ospedale Generale Provinciale, via Santa Lucia 2, 62100 Macerata (MC), e-mail: logullofra@gmail.com
LVIII Congresso Nazionale SNO, 2-5 maggio 2018, Riccione (RN).
Atti a cura di Maurizio Melis, Walter Neri, Stefano Ricci, Maria Ruggiero, Luigino Tosatto, Luca Valvassori, Bruno Zanotti.
Copyright © 2018 by new Magazine edizioni s.r.l., Trento, Italia. www.newmagazine.it *ISBN: 978-88-8041-118-5*

Abstract SIMPOSIO PARALLELO:
"CIDP UPDATE: DIAGNOSI E TERAPIA"

□ Attualità di terapie

V. DONADIO

UOC di Neurologia, IRCCS Istituto delle Scienze Neurologiche, Ospedale "Bellaria", Bologna

La poliradicoloneuropatia infiammatoria demielinizante cronica (Chronic Inflammatory Demyelinating Polyneuropathy: CIDP)) è una polineuropatia periferica ad eziopatogenesi autoimmune. Sono state descritte diverse varianti della CIDP anche se la terapia di tale patologia è principalmente basata su trattamenti immunodulanti o immunosoppressori. Tra i farmaci principalmente usati annoveriamo il prednisolone sia orale che per infusione endovenosa, le immunoglobuline per via endovenosa o sottocutanea e la plasmaferesi. Le immunoglobuline sottocute rappresentano una nuova e vantaggiosa opzione terapeutica per il paziente che ha la possibilità di effettuare tale trattamento a domicilio. Anche se restano ancora da chiarire diversi aspetti correlati a questo trattamento come il momento opportuno per inizialo, il dosaggio ottimale in relazione al trattamento endovenoso e la scarsa esperienza nelle diverse varianti di CIDP. Gli immunosoppressori sono in genere farmaci di seconda scelta e vengono abitualmente utilizzati nella CIDP l'azatioprina, la ciclofosfamide e la ciclosporina. Le principali novità terapeutiche nella CIDP riguardano l'utilizzo di farmaci utilizzati più di frequente in altre patologie disimmuni quali gli anticorpi monoclonali come il rituximab, eculizumab o l'alemtuzumab o il fingolimod. In ogni caso l'utilizzo di tali farmaci nella CIDP è solo aneddotico e sono necessari appositi trials sperimentali prima di consolidarne l'uso in questa patologia.

Corrispondenza: Dr. Vincenzo Donadio, UOC di Neurologia, Ospedale Bellaria, via Altura 3, 40139 Bologna (BO), tel. 051-4966113, e-mail: vincenzo.donadio@unibo.it

LVIII Congresso Nazionale SNO, 2-5 maggio 2018, Riccione (RN).
Atti a cura di Maurizio Melis, Walter Neri, Stefano Ricci, Maria Ruggiero, Luigino Tosatto, Luca Valvassori, Bruno Zanotti.
Copyright © 2018 by new Magazine edizioni s.r.l., Trento, Italia. www.newmagazine.it *ISBN: 978-88-8041-118-5*

Abstract SIMPOSIO PARALLELO:
"CIDP UPDATE: DIAGNOSI E TERAPIA"

□ E se non fosse "chronic inflammatory demyelinating polyneuropathy"? Il caso dell'amiloidosi

G. VITA

UOC di Neurologia e Malattie Neuromuscolari, AOU Policlinico "G. Martino", Messina

La polineuropatia amiloide familiare (Familial Amyloid Polyneuropathy: FAP) associata a mutazioni nel gene della TransTiRetina (TTR) è la forma più comune di amiloidosi genetica. È una malattia progressiva e devastante trasmessa come carattere autosomico dominante, con esito fatale in media entro dieci anni dall'esordio. Conta diverse migliaia di casi in tutto il mondo, con la mutazione Val30Met identificata nella maggior parte dei pazienti con focolai endemici in Portogallo, Svezia e Giappone. Tuttavia, sono state descritte oltre cento altre mutazioni, con distribuzioni geografiche diverse e coinvolgimento differente di organi.

La presentazione più tipica della TTR-FAP è una polineuropatia sensori-motoria progressiva di tipo assonale, associata a disturbi disautonomici variabili e manifestazioni extra-neurologiche, in particolare una cardiomiopatia.

La diagnosi si basa sulla storia familiare, sull'evidenza neurografica di una polineuropatia assonale, sull'identificazione dei depositi di amiloide nei tessuti e sull'esame genetico. La diagnosi può essere difficile nei casi sporadici, quando viene rivolta poca attenzione ai sintomi disautonomici, quando si registrano un rallentamento della velocità di conduzione nervosa e un aumento della proteinorrachia che portano a una diagnosi errata di CIDP, quando una biopsia non rileva presenza di amiloide, oppure quando è presente un diabete mellito o una gammopatia monoclonale.

Il trattamento richiede spesso un approccio multidisciplinare per la gestione sintomatica dell'ipotensione ortostatica, insufficienza cardiaca, disturbi gastrointestinali, malnutrizione, dolore neuropatico. Il trapianto di fegato fornisce una terapia specifica consentendo la soppressione della principale fonte di TTR mutante. Tuttavia, la sua efficacia è maggiore nei pazienti Val30Met rispetto a quelli non Val30Met, è influenzata dallo stato nutrizionale, dall'età, dalla gravità della neuropatia e dal coinvolgimento cardiaco. Tafamidis meglumine (Vyndaqel, Pfizer), uno stabilizzatore cinetico selettivo della TTR, che inibisce la cascata di amiloide, è in commercio dal 2012. Nel novembre 2017 sono stati comunicati i risultati molto positivi di due studi clinici con farmaci innovativi, uno con tecnologia antisenso e uno con meccanismo *small interfering RNA* (siRNA). Entrambi i trattamenti hanno mostrato una soppressione potente e dose-dipendente dei livelli di TTR circolante.

Corrispondenza: Dr. Giuseppe Vita, UOC di Neurologia e Malattie Neuromuscolari, Policlinico G. Martino, via Consolare Valeria 1, 98125 Messina (ME), tel. 090-2212793, e-mail: vitag@unime.it

LVIII Congresso Nazionale SNO, 2-5 maggio 2018, Riccione (RN).
Atti a cura di Maurizio Melis, Walter Neri, Stefano Ricci, Maria Ruggiero, Luigino Tosatto, Luca Valvassori, Bruno Zanotti.
Copyright © 2018 by new Magazine edizioni s.r.l., Trento, Italia. www.newmagazine.it *ISBN: 978-88-8041-118-5*

III SESSIONE PLENARIA

Sclerosi multipla

Moderatori:

Claudio Gasperini (Roma), Davide Maimone (Catania)

Abstract III SESSIONE PLENARIA: "SCLEROSI MULTIPLA"

□ Update sui nuovi criteri diagnostici nella sclerosi multipla

C. TORTORELLA

UOC di Neurologia, Dipartimento di Neuroscienze, Ospedale "S. Camillo Forlanini", Roma

Tutti i criteri diagnostici di Sclerosi Multipla (SM) che si sono susseguiti nel tempo hanno come nodo centrale la possibilità di dimostrare una malattia disseminata nel tempo e nello spazio. La disseminazione può esser dimostrata con dati clinici o paraclinici.

Il principale problema di pratica clinica è la caratterizzazione dei pazienti al loro esordio clinico (le cosiddette sindromi cliniche isolate suggestive di SM - Clinically Isolated Syndrome: CIS). La possibilità di classificare come SM i pazienti in questa fase di malattia può consentire, infatti, l'anticipazione dell'intervento terapeutico e migliorare conseguentemente la prognosi a lungo termine della malattia.

I criteri per la diagnosi di SM si sono pertanto evoluti in maniera molto rapida negli ultimi 15 anni soprattutto in relazione all'utilizzo ed alla diffusione della Risonanza Magnetica (RM) che, con la sua sensibilità, consente di soddisfare anticipatamente i requisiti di disseminazione spaziale e temporale.

Recentemente, il network MAGNIMS (MAGNetic resonance Imaging in Multiple Sclerosis) ha pubblicato una proposta di rivalutazione dei criteri diagnostici di Polman 2011 essenzialmente basata su alcune modifiche dei criteri RM di definizione della disseminazione spaziale e temporale delle lesioni nell'ottica di ottenere valutazioni più sensibili senza perdere in specificità.

Di fatto solo parte di questi nuovi criteri RM sono stati effettivamente inclusi nel paper dei nuovi criteri diagnostici recentissimamente pubblicato e questo sarà discusso nel dettaglio.

Critica rimane la definizione di protocolli per la diagnosi differenziale restando l'esclusione delle diagnosi alternative un pilastro della definizione diagnostica di SM in aggiunta ai criteri di disseminazione spaziale e temporale. La ricerca di patologie "multiple sclerosis-mimicking" disseminate nello spazio e nel tempo rimane una delle grosse sfide per il neurologo che si occupa di SM.

A tal proposito l'identificazione di red flag cliniche e paracliniche che possano giustificare altre eziologie, l'attenzione ai pazienti con presentazioni cliniche atipiche e la ricerca su biomarker di diagnosi differenziale sono sempre da considerare mandatorie nel completamento dell'iter diagnostico.

Corrispondenza: Dr.ssa Carla Tortorella, UOC di Neurologia, Ospedale S. Camillo Forlanini, circonvallazione Gianicolense 87, 00152 Roma (RM), e-mail: carla.tortorella@gmail.com

LVIII Congresso Nazionale SNO, 2-5 maggio 2018, Riccione (RN).
Atti a cura di Maurizio Melis, Walter Neri, Stefano Ricci, Maria Ruggiero, Luigino Tosatto, Luca Valvassori, Bruno Zanotti.
Copyright © 2018 by new Magazine edizioni s.r.l., Trento, Italia. www.newmagazine.it *ISBN: 978-88-8041-118-5*

Abstract III SESSIONE PLENARIA: "SCLEROSI MULTIPLA"

□ Sclerosi Multipla: nuove opzioni terapeutiche

R. CAPRA

SSVD Centro di Riferimento Regionale per la Sclerosi Multipla, ASSP Spedali Civili, Presidio Ospedaliero di Montichiari (Brescia)

La terapia della sclerosi multipla è in costante evoluzione per la disponibilità, nella pratica clinica, di farmaci con nuovi e diversi meccanismi d'azione.
Nell'incontro verranno presi in considerazione l'impatto che le terapie di nuova introduzione hanno sul sistema immunitario ed i potenziali eventi avversi. Verranno inoltre tracciati alcuni elementi sull'inquadramento del paziente e sul monitoraggio clinico.

Corrispondenza: Dr. Ruggero Capra, SSVD Centro di Riferimento Regionale per la Sclerosi Multipla, Ospedale, via G. Ciotti 154, 25018 Montichiari (BS), e-mail: ruggero.capra@gmail.com
LVIII Congresso Nazionale SNO, 2-5 maggio 2018, Riccione (RN).
Atti a cura di Maurizio Melis, Walter Neri, Stefano Ricci, Maria Ruggiero, Luigino Tosatto, Luca Valvassori, Bruno Zanotti.
Copyright © 2018 by new Magazine edizioni s.r.l., Trento, Italia. www.newmagazine.it *ISBN: 978-88-8041-118-5*

Abstract III SESSIONE PLENARIA: "SCLEROSI MULTIPLA"

□ La definizione di risposta al trattamento

S. MALAGÙ

UO di Neurologia, AUSL della Romagna, Ospedale "M. Bufalini", Cesena

Negli ultimo 20 anni lo scenario relativo ai trattamenti nella sclerosi multipla si è radicalmente trasformato, poiché la disponibilità di un crescente numero di terapie sempre più efficaci ha permesso di modificare gli obbiettivi terapeutici fino ad esigere per i pazienti lo stato "disease free", attraverso il completo controllo della fase infiammatoria che si ottiene con l'assenza di ogni attività clinica e neuroradiologica. Ciò previene il danno neuronale irreversibile evitando quindi l'accumulo di disabilità nel tempo.
Il precoce inizio del trattamento con un'appropriata scelta del farmaco in accordo con le personali esigenze ed il rapido passaggio ad ulteriori linee più efficaci quando questo obbiettivo non sia raggiunto rappresentano ormai comportamenti consolidati tra i neurologi dedicati a questa malattia.
È pertanto necessario avere a disposizione degli strumenti che aiutino il clinico in queste non sempre facili decisioni, considerando da un lato un favorevole bilancio rischio-beneficio, legato ad una profonda conoscenza dei meccanismi d'azione dei farmaci ma anche della complessa storia dei pazienti a cui sono destinati, dall'altro la non sempre facile definizione di cosa significhi fallimento terapeutico nel singolo individuo.
Alcuni ricercatori sostengono che la massima risposta al trattamento debba essere definita come "No Evidence of Desease Activity", il cosiddetto "NEDA", il cui punteggio è costruito attraverso l'utilizzo di parametri clinici e neuroradiologici, quali assenza di ricaduta, non progressione di disabilità, non evidenza di attività neuroradiologica né di evoluzione atrofica. La sua utilità nella pratica clinica è però ancora controversa e può esporre i pazienti ad un prematuro shift verso farmaci più rischiosi in modo troppo rapido rispetto agli obbiettivi terapeutici che per ciascuno di essi ci si propone.
Considerando i parametri clinici, la comparsa di una ricaduta può sembrare facilmente correlabile al concetto di fallimento terapeutico, ma anche in questo caso una serie di parametri, connessi alle caratteristiche semeiologiche della stessa, al trattamento in atto, alla storia del paziente, alle sue prospettive future, richiedono di essere valorizzati prima di una conclusione in tal senso.
Per quanto riguarda i parametri neuroradiologici, la RM è divenuta un importante strumento nell'indagare l'attività di malattia. Il numero delle lesioni così come il parametro dell'atrofia sono stati usati come markers surrogati di outcome in molti trials clinici, e perciò utilizzati come endpoints di efficacia in molti studi sui trattamenti, tanto da rendere naturale il loro passaggio da un ambito scientifico alla pratica routinaria.
Non possono poi essere sottovalutati alcuni biomarkers, liquorali e genetici in particolare, che ancora non trovano applicabilità cinica, ma che esprimono grandi potenzialità, con ipotetico alto valore predittivo, anche in campo terapeutico.
Poiché questi aspetti non appaiono disgiunti tra loro e non sono conflittuali con altri parametri, meno facilmente quantificabili ma non per questo meno importanti (cognitività, fatica, depressione, qualità e stili di vita), alcuni modelli sono stati sviluppati negli anni e ad essi si farà riferimento per analizzare il concetto di risposta al trattamento, nell'era della "personalised medicine".

Corrispondenza: Dr.ssa Susanna Malagù, UO di Neurologia, Ospedale M. Bufalini, viale Giovanni Ghirotti 286, 47521 Cesena (FC), e-mail: susanna.malagu@auslromagna.it
LVIII Congresso Nazionale SNO, 2-5 maggio 2018, Riccione (RN).
Atti a cura di Maurizio Melis, Walter Neri, Stefano Ricci, Maria Ruggiero, Luigino Tosatto, Luca Valvassori, Bruno Zanotti.
Copyright © 2018 by new Magazine edizioni s.r.l., Trento, Italia. www.newmagazine.it *ISBN: 978-88-8041-118-5*

Abstract III SESSIONE PLENARIA: "SCLEROSI MULTIPLA"

□ Quale e quanta riabilitazione nella sclerosi multipla

C. SOLARO

Centro di Recupero e Rieducazione Funzionale (CRRF) "Mons. Luigi Novarese", Moncrivello (Vercelli)

L'approccio riabilitativo presuppone la necessità di una condivisione degli obiettivi tra soggetti ed equipe medico-sanitaria.
La riabilitazione mira a "massimizzare l'indipendenza funzionale attraverso la stabilizzazione della funzione, la riduzione della disabilità e la prevenzione di eventuali complicanze secondarie, attraverso un processo educativo che incoraggia l'indipendenza dell'individuo. È quindi un processo di cambiamento attivo attraverso il quale la persona acquisisce ed usa le conoscenze e le abilità necessarie per rendere ottimali le proprie funzioni fisiche, psicologiche e sociali" (*Thompson, 1996*).
Gli obiettivi di ogni intervento riabilitativo devono essere finalizzati a l reinserimento del soggetto nel suo contesto: familiare, sociale e lavorativo, con l'obiettivo trasversale di migliorar la qualità di vita.
A riabilitazione deve essere un processo globale e non deve mai prescindere dalla rieducazione funzionale, psicologica e sociale.
Altro fondamentale obiettivo è la prevenzione delle complicanze secondarie ed il favorire le attività e la partecipazione. Per conseguire tali finalità è indispensabile una presa in carico globale e tramite un equipe multidisciplinare, che consenta innanzitutto l'accesso ai servizi in qualunque stadio della malattia e conseguente continuità di cura, cioè l'accompagnamento del paziente nell'evoluzione della malattia e nel cambiamento dei bisogni di cura.
La presa in carico presuppone la stesura di un piano riabilitativo individuale e di un conseguente progetto riabilitativo nel quale identificare prima i problemi da affrontare e definire quindi con chiarezza gli obiettivi.
Inoltre la scelta del setting riabilitativo andrà condivisa in base ai bisogni individuali, anche se spesso viene invece definita in base alle possibilità offerte dal territorio.
Indispensabile è infine il monitoraggio continuo degli obiettivi, che necessita la definizione di indicatori sia di percorso che di performance per la verifica continua dei risultati.
Ogni fase della malattia prevede dei bisogni specifici: soggetti all'esordio di malattia avranno necessità di gestire ad esempio la fatica ed i disturbi urinari ed andranno inseriti in programmi di educazione per aumentarne le capacità aerobiche. Nella fasi caratterizza da disabilità medio-grave spesso viene invece richiesta un' implementazione della autonomia del cammino e dell'equilibrio; nella fasi a disabilità elevata, infine, prevalgono i bisogni correlati alle complicanze conseguenti alla disfagia, alla spasticità ed al dolore. All'aumentare della disabilità il ruolo dei familiari e dei caregivers aumenta parallelamente all'aumentare delle componente socio-assistenziale.
Potremmo quindi riassumere che a bisogni differenti corrispondono necessità di interventi differenti.
Al momento però permangono incertezze su numerosi aspetti sia qualitativi che quantitativi, come ad esempio quale esercizio riabilitativo utilizzare, la frequenza, la durata ed il numero delle sedute.

Corrispondenza: Dr. Claudio Solaro, CRRF Mons. Luigi Novarese, località Trompone, 13040 Moncrivello (VC), tel. 347-3564291, e-mail: csolaro@ libero.it
LVIII Congresso Nazionale SNO, 2-5 maggio 2018, Riccione (RN).
Atti a cura di Maurizio Melis, Walter Neri, Stefano Ricci, Maria Ruggiero, Luigino Tosatto, Luca Valvassori, Bruno Zanotti.
Copyright © 2018 by new Magazine edizioni s.r.l., Trento, Italia. www.newmagazine.it *ISBN: 978-88-8041-118-5*

Abstract III SESSIONE PLENARIA: "SCLEROSI MULTIPLA"

□ Cure palliative nella sclerosi multipla

E. PUCCI

UOC di Neurologia, ASUR Marche, AV 4, Ospedale di Fermo

Le persone con Sclerosi Multipla (SM) con disabilità grave ed i loro caregiver hanno bisogni complessi che sono presenti per molti anni/decenni prima di raggiungere la fase "di fine vita" e non sono certo di minore valenza rispetto a quelli presenti in prossimità della morte.

Tali bisogni rientrano perfettamente negli obiettivi delle Cure Palliative (CP) secondo un modello "precoce e simultaneo", integrato con i Centri SM, multiprofessionale e multidisciplinare, con diversificazione di intervento "di base" (personale esperto ma non dedicato) e "specialistico" (Unità di CP). La precocità dell'approccio palliativo trova ragione nella necessità di anticipare ed intercettare i bisogni (paura della disabilità ingravescente, venir meno dell'efficacia o assenza di Disease Modifying Therapies (DMT), carico assistenziale, supporto psicologico e sociale per preservare il più possibile il ruolo nella comunità, ecc), fornendo un'assistenza coordinata, continua e proattiva. Permette, inoltre, un'adeguata pianificazione anticipata delle cure. La simultaneità concerne il fatto che le CP devono integrarsi con una serie di interventi farmacologici e non, quali trattamenti riabilitativi, interventi sintomatici complessi, continuazione di DMT anche in fasi avanzate di malattia, ecc.

Si ritiene fondamentale che lo specialista Neurologo debba essere un riferimento per l'intero percorso di cura della persona con SM, acquisendo competenze palliative, almeno nei principi di base delle CP, e si impegni in un cambiamento culturale in modo che le istituzioni amplino l'offerta delle CP nelle malattie neurologiche, attualmente del tutto insufficiente.

Corrispondenza: Dr. Eugenio Pucci, UOC di Neurologia, Ospedale, via Augusto Murri 21, 63900 Fermo (FM), tel. 0734-6253625, e-mail: eugenio_ pucci@yahoo.it

LVIII Congresso Nazionale SNO, 2-5 maggio 2018, Riccione (RN).
Atti a cura di Maurizio Melis, Walter Neri, Stefano Ricci, Maria Ruggiero, Luigino Tosatto, Luca Valvassori, Bruno Zanotti.
Copyright © 2018 by new Magazine edizioni s.r.l., Trento, Italia. www.newmagazine.it *ISBN: 978-88-8041-118-5*

SIMPOSIO PARALLELO

La “deep brain stimulation” e le terapie avanzate nella malattia di Parkinson

Moderatori:
Michele Cavallo (Ferrara), Roberto Marconi (Grosseto)

Abstract SIMPOSIO PARALLELO:
"LA DBS E LE TERAPIE AVANZATE NELLA MALATTIA DI PARKINSON"

□ Update sull'efficacia della deeep brain stimulation nella malattia di Parkinson, distonia e tremore

F. VALZANIA

SC di Neurologia, Arcispedale "S. Maria Nuova", Reggio Emilia

La DBS (Deep Brain Stimulation) è una metodica che ha rivoluzionato la terapia dei disturbi del movimento. Introdotta a fine degli anni '80 per la terapia del tremore essenziale, in cui il target prescelto era il nucleo Ventral InterMediate (VIM) del talamo, è stata gradualmente estesa ad altre condizioni patologiche quali malattia di Parkinson, distonia, tremori di altra genesi, tics e corea, utilizzando diverse sedi di impianto tra cui il Globo Pallido Interno (GPI), il nucleo subtalamico (SubThalamic Nucleus: STN), il nucleo peduncolo-pontino del tegmento (PedunculoPontine Tegmental PPT) e il Nucleo Accumbens (NAc). Nell'arco di 30 anni la metodica ha subito notevoli sviluppi grazie alla più attenta selezione dei casi, al miglioramento delle tecniche di targeting radiologico, al sempre più diffuso utilizzo del monitoraggio neurofisiologico intraoperatorio, alla diponibilità di sistemi più performanti (elettrodi con più contatti e/o direzionali, flessibilità dei parametri di stimolazione), al perfezionamento delle metodiche di réglage.

Nella malattia di Parkinson sono stati impiantati oltre 200.000 pazienti con risultati significativi in termini di decorso clinico, miglioramento della qualità di vita e sopravvivenza. Non sono stati rilevati problemi clinici particolari al di fuori delle comuni complicanze legate alla metodica chirurgica. Anche una iniziale elevata incidenza di tentativi di suicidio (0,9%) è poi rientrata nella nota incidenza per la patologia, a seguito di una corretta selezione dei candidati. Per quanto esistano più target possibili, il 90% dei pazienti è stato impiantato nel STN, che si è dimostrato il nucleo con i risultati più soddisfacenti. Gli studi di farmaco-economia evidenziano infine un positivo bilancio del rapporto costo-efficacia, con il recupero della spesa iniziale entro due anni dall'impianto.

L'applicazione nella distonia è iniziata nel paziente in età infantile e si è gradualmente estesa al giovane adulto. Il nucleo di gran lunga più utilizzato è il GPI. La casistica è inferiore ma comunque significativa, con un impatto ancor più importante sull'autonomia ed il grado di disabilità. La recente introduzione degli stimolatori ricaricabili ha consentito di ovviare alle frequenti sostituzioni del generatore di impulsi per esaurimento della carica, che la terapia dei pazienti distonici richiedeva, con abbattimento dei costi "lifetime" della DBS.

L'utilizzo nel tremore non parkinsoniano, attraverso l'impianto nel talamo, si limita al tremore essenziale e a quello cerebellare, di solito nei pazienti con sclerosi multipla, lesioni post-traumatiche o vascolari. L'effetto appare più significativo sulla componente posturale ed ha il limite di decadere parzialmente nel corso del tempo, richiedendo frequenti incrementi di intensità o adozione di paradigmi di stimolazione intermittenti per prevenire il fenomeno dell'abitudine.

Corrispondenza: Dr. Franco Valzania, SC di Neurologia, Arcispedale S. Maria Nuova, viale Risorgimento 80, 42123 Reggio Emilia (RE), e-mail: franco.valzania@ausl.re.it

LVIII Congresso Nazionale SNO, 2-5 maggio 2018, Riccione (RN).
Atti a cura di Maurizio Melis, Walter Neri, Stefano Ricci, Maria Ruggiero, Luigino Tosatto, Luca Valvassori, Bruno Zanotti.
Copyright © 2018 by new Magazine edizioni s.r.l., Trento, Italia. www.newmagazine.it *ISBN: 978-88-8041-118-5*

Abstract SIMPOSIO PARALLELO:
"LA DBS E LE TERAPIE AVANZATE NELLA MALATTIA DI PARKINSON"

□ Le terapie infusionali nella malattia di Parkinson

M. SENSI

UO di Neurologia, Dipartimento di Neuroscienze, Arcispedale "S. Anna", Azienda Ospedaliero-Universitaria, Ferrara

Il primo e più importante passo è individuare il corretto candidato alle terapie infusionali. Il neurologo esperto in terapie complesse deve effettuate una valutazione individuale del rapporto rischio-beneficio tenendo in considerazione quale terapia è più adatta nel ripristinare l'autonomia quotidiana. La preferenza del paziente costituisce una parte rilevante del processo decisionale e devono essere valutati gli aspetti della malattia che hanno il maggiore impatto sulla qualità della vita, le possibili problematiche gestionali che queste terapie possono indurre, la capacità del paziente e/o del caregiver di gestire correttamente il dispositivo. È importante che i pazienti si rendano conto che ogni terapia è reversibile, e che pertanto può essere sospesa in ogni momento del percorso terapeutico. La terapia infusionale con Apomorfina si basa della sua potente azione diretta su recettori postsinaptici striatali D1 like e D2 like. Essa esercita un effetto anche anche sui recettori serotoninergici ed alfa adrenergici, che spiega la sua efficacia sui sintomi non motori della malattia. A causa della sua scarsa biodisponibilità orale per effetto di primo passaggio epatico essa va somministrata sottocute ma per questa ragione presenta una azione rapida con risposta entro 3-5 minuti ed emivita 15-40 minuti. Da qui la necessità di somministrazione in via infusionale attraverso un dispositivo collegato alla cute addominale.

L'utilizzo della levodopa carbidopa tramite infusione continua tramite Percutaneous Endoscopic Gastrostomy (PEG) duodenale ha lo scopo invece di evitare l'assorbimento eratico della levodopa orale a livello gastro-intestinale e provvedere ad una somministrazione continua e più fisiologica della levodopa nel sito di assorbimento duodenale.

Entrambe le terapie hanno dimostrato nei diversi studi clinici un buon controllo dei sintomi motori della malattia di Parkinson e soprattutto delle sue complicanze: off motori, effetto di fine dose, discinesie di picco dose e distonie bifasiche. Nel caso della terapia infusionale con apomorfina i vari studi hanno dimostrato un miglioramento della fase Off dal 50-80%; mentre per il controllo delle discinesie i risultati sono più variabili e vanno dal 30% al 60%. Per quanto riguarda la terapia infusionale con levodopa carbidopa a seconda dello studio analizzato, viene riportata una riduzione del 60-90% del tempo in "off", con una riduzione del 60-100% del tempo con discinesie e un corrispondente aumento del tempo in "on" senza discinesie. Entrambe le terapie hanno inoltre effetti positivi sui sintomi non motori della malattia con ricaduta significativa sulla qualità delle vita del paziente.

Gli effetti collaterali e gli eventi avversi legati all'infusione di apomorfina più comuni sono: la comparsa di noduli sottocutanei (incidenza del 70%), sedazione e sonnolenza (23%), nausea e vomito (10%), insufficienza renale (6%), ipotensione ortostatica anemia emolitica autoimmune (2%). In corso di terapia infusionale con levodopa - carbidopa nel 20-70% dei casi gli eventi avversi sono correlati al dispositivo o alla procedura (dislocazione di tubo, dolore addominale, infezione della stomia, occlusione, ostruzione del tubo). I più comuni eventi avversi relativi all'infusione di levodopa sono la nausea, disturbo del sonno, neuropatia periferica, perdita di peso, allucinazioni, discinesie disabilitanti.

Corrispondenza: Dr.ssa Mariachiara Sensi, UO di Neurologia, Arcispedale S. Anna, via Aldo Moro 8, 44124 Ferrara (FE), tel. 0532-237540, e-mail: mchiasen@gmail.com

LVIII Congresso Nazionale SNO, 2-5 maggio 2018, Riccione (RN).
Atti a cura di Maurizio Melis, Walter Neri, Stefano Ricci, Maria Ruggiero, Luigino Tosatto, Luca Valvassori, Bruno Zanotti.
Copyright © 2018 by new Magazine edizioni s.r.l., Trento, Italia. www.newmagazine.it *ISBN: 978-88-8041-118-5*

SIMPOSIO PARALLELO

Idrocefalo normoteso
Approccio multidisciplinare

Moderatori:
Angelo Taborelli (Como), Bruno Zanotti (Udine)

Abstract SIMPOSIO PARALLELO:
"IDROCEFALO NORMOTESO. APPROCCIO MULTIDISCIPLINARE"

□ Clinica e diagnosi differenziale

C. PACCHETTI

SC Parkinson e Disordini del Movimento, Fondazione IRCCS Istituto Neurologico Nazionale "C. Mondino", Università degli Studi, Pavia

Premessa. L'idrocefalo normoteso (iNPH: idiopathic Normal Pressure Hydrocephalus) è una delle principali cause di demenza e di disabilità motoria dell'anziano. Si caratterizza anche per la presenza di un severo disturbo della marcia simile a un parkinsonismo e a incontinenza vescicale. Tipico dell'iNPH è il miglioramento fino alla reversibilità della sintomatologia clinica dopo derivazione ventricolo-peritoneale. Il successo terapeutico è tanto maggiore quanto più precoce è la diagnosi e quindi la terapia chirurgica. La prevalenza dell'iNPH aumenta dopo gli 80 anni e nella popolazione occidentale vengono stimate milioni di persone affette inconsapevolmente da questa patologia. Attualmente il percorso diagnostico-terapeutico dell'iNPH è limitato dalla scarsa accuratezza della diagnosi radiologica e di quella clinica, in particolare nelle fasi iniziali. Le difficoltà relative alla diagnosi e al follow-up post-chirurgico coinvolgono sia il neurologo che il neurochirurgo. A fronte di presentazioni iNPH tipiche possono manifestarsi quadri clinici atipici a ponte con le più frequenti malattie neurodegenerative come la malattia di Alzheimer o i parkinsonismi.

Obiettivi formativi. Obiettivo di questo workshop è discutere delle difficoltà relative a una diagnosi precoce e come posizionare la chirurgia di derivazione ventricolo-peritoneale in funzione della storia evolutiva della malattia e come definire le misure di out-come post-chirurgico. Saranno anche brevemente affrontate le nuove ipotesi patofisiologiche.

Corrispondenza: Dr. Claudio Pacchetti, SC Parkinson e Disordini del Movimento, Istituto Neurologico Nazionale C. Mondino, via Mondino 2, 27100 Pavia (PV), e-mail: claudio.pacchetti@mondino.it

LVIII Congresso Nazionale SNO, 2-5 maggio 2018, Riccione (RN).
Atti a cura di Maurizio Melis, Walter Neri, Stefano Ricci, Maria Ruggiero, Luigino Tosatto, Luca Valvassori, Bruno Zanotti.
Copyright © 2018 by new Magazine edizioni s.r.l., Trento, Italia. www.newmagazine.it *ISBN: 978-88-8041-118-5*

Abstract SIMPOSIO PARALLELO:
"IDROCEFALO NORMOTESO. APPROCCIO MULTIDISCIPLINARE"

□ Diagnosi neuroradiologica. A che punto siamo?

G. NAPOLI

UO di Neuroradiologia, AUSL della Romagna, Ospedale "M. Bufalini", Cesena

Obiettivo. Questo studio prospettico ha l'obiettivo di analizzare il decorso clinico e radiologico e il relativo management delle emorragie spontanee cerebrali in un singolo istituto.

Materiali e metodi. Da marzo 2017 a gennaio 2018, 96 pazienti sono stati ricoverati nel nostro ospedale per emorragie spontanee cerebrali; rapporto maschi/femmine 39/57, età media: 63,2 anni (35-92). 57 (59%) assumevano terapia antiaggregante/anticoagulante. 68 (71%) sono state emorragie tipiche (nuclei della base, talamo, cervelletto, capsula interna). Nel 34% dei pazienti (33) concomitava un emoventricolo (graduato mediante IntraVentricular Hemorrhage: IVH international score). In 15 casi (16%) si associava una dilatazione del sistema ventricolare al momento del ricovero; altri 8 pazienti hanno sviluppato un idrocefalo durante la degenza. 18 pazienti (19%) sono stati sottoposti a procedure di tipo chirurgico (evacuzione dell'ematoma, posizionamento di una derivazione ventricolare esterna, craniectomia decompressiva). Tutti i pazienti sono stati valutati con la GCS al momento del ricovero e alla dimissione. La mRS (modified Rankin Scale) è stata utilizzata per valutare lo stato neurologico dei pazienti alla dimissione e a 6 mesi.

Risultati. La sopravvivenza media è stata 52 mesi; 17 pazienti sono deceduti durante il nostro studio. Un'emorrafia intraventricolare è stata osservata nel 25% dei casi (17 pazienti) delle emorragie tipiche e nell'8% dei casi delle emorragie atipiche (2 pazienti). Un aumento della volumetria ventricolare è stato osservato nel 20%; nessun caso di idrocefalo è stato osservato nelle emorragie atipiche. I pazienti sottoposti a procedure chirurgiche e quelli trattati conservativamente hanno mostrato un outcome sovrapponibile, in accordo con GCS e mRS. Le emorragie tipiche mostrano invee un outcome lievemente migliore a confronto con le emorragie atipiche, in accordo con GCS e mRS.

Conclusioni. L'obiettivo del nostro studio è quello di meglio comprendere il comportamento delle emorragie cerebrali spontanee e di definire la loro corretta gestione.

Corrispondenza: Dr. Giuseppe Napoli, UO di Neuroradiologia, Ospedale M. Bufalini, viale Giovanni Ghirotti 286, 47521 Cesena (FC).

LVIII Congresso Nazionale SNO, 2-5 maggio 2018, Riccione (RN).
Atti a cura di Maurizio Melis, Walter Neri, Stefano Ricci, Maria Ruggiero, Luigino Tosatto, Luca Valvassori, Bruno Zanotti.
Copyright © 2018 by new Magazine edizioni s.r.l., Trento, Italia. www.newmagazine.it *ISBN: 978-88-8041-118-5*

Abstract SIMPOSIO PARALLELO:
"IDROCEFALO NORMOTESO. APPROCCIO MULTIDISCIPLINARE"

□ I risultati della perfusione liquorale nella diagnosi di idrocefalo normoteso

C. ANILE

UOC di Neurotraumatologia e Neurochirurgia, Policlinico "A. Gemelli", Roma

Introduzione. Il test d'infusione spinale secondo Katzman e Hussey (TK) è un test strumentale che consente di analizzare la dinamica liquorale utile per la diagnosi ed il trattamento dell'idrocefalo normoteso. Può essere effettuato per via spinale mediante puntura lombare (TKS) o per via ventricolare (TKV), previa ventricolostomia frontale, e consiste nel monitoraggio della pressione durante l'infusione continua di una soluzione salina (ringer lattato) nello spazio liquorale. I principali parametri, oltre alla pressione intracranica, sono la Resistenza all'outflow liquorale o riassorbimento liquorale (Rout) ed un indice relativo all'Elastanza Intracranica (EI). Valori patologici sono considerati Rout > di 12 mmHg/ml/minuto e valori di EI > 0,3.

Materiali e metodi. Tra i 900 test d'infusione liquorale spinale e ventricolare eseguiti dal 1990 al 2017 presso il nostro istituto in pazienti affetti da sindrome della sella vuota, idrocefalo posttraumatico o emorragico ed in pazienti con sospetto clinico e radiologico di idrocefalo normoteso, abbiamo analizzato 106 casi di sospetto di idrocefalo normoteso. In tutti i casi sono stati calcolati R2, elastanza e Rout.

Risultati. 52 pazienti sono stati sottoposti a TKS ed i restanti 54 a TKV. Dei 40 pazienti del gruppo TKS con elastanza patologica (71%), 17 avevano anche un Rout > 12 mmgh/ml/min e 23 avevano un Rout < 12 mmHg/min. Dei 50 pazienti del gruppo TKV con elastanza patologica (92%), 38 avevano anche un Rout > 12 mmHg/ml/min e 12 avevano un Rout < 12 mmHg/min. Abbiamo trovato una differenza statisticamente significativa tra la coesistenza di valori di elastanza ed Rout patologici e la presenza di elastanza patologica ed Rout non patologico tra il gruppo TKS ed il gruppo TKV (p = 0,001, Fisher Exact Test).

Dei 12 pazienti del gruppo TKS con elastanza normale (29%), 4 avevano anche un Rout > 12 mmHg/ml/min ed 8 avevano un Rout < 12 mmHg/min. Dei 4 pazienti del gruppo TKV con elastanza normale (8%), 1 aveva un Rout > 12 mmHg/ml/min e 3 avevano un Rout < 12 mmHg/min. In questo caso non abbiamo trovato una differenza statisticamente significativa tra presenza di elastanza e Rout non patologici e la presenza di elastanza non patologica e Rout patologico tra il gruppo TKS ed il gruppo TKV (p = 0,755 Fisher Exact Test) .

Conclusioni. Come già noto, il test d'infusione liquorale ventricolare, seppur più invasivo di quello spinale, consente un'analisi sicuramente più affidabile della dinamica liquorale. Il nostro studio, basato sull'analisi dei dati strumentali, evidenzia come nei casi di TKV, valori di elastanza patologici sono significativamente correlati a quelli patologici di Rout, rispetto ai casi del gruppo TKS. La concordanza dei due parametri, non riscontrata per valori non patologici di elastanza e Rout, potrebbe essere considerata un indice più attendibile della significatività complessiva del test, piuttosto che l'analisi separata degli stessi, fornendo quindi ulteriore prova della superiorità del TKV.

Corrispondenza: Prof. Carmelo Anile, UOC di Neurotraumatologia e Neurochirurgia, Policlinico A. Gemelli, largo A. Gemelli 8, 00168 Roma (RM), e-mail: carmeloanile@tin.it

LVIII Congresso Nazionale SNO, 2-5 maggio 2018, Riccione (RN).
Atti a cura di Maurizio Melis, Walter Neri, Stefano Ricci, Maria Ruggiero, Luigino Tosatto, Luca Valvassori, Bruno Zanotti.
Copyright © 2018 by new Magazine edizioni s.r.l., Trento, Italia. www.newmagazine.it *ISBN: 978-88-8041-118-5*

SIMPOSIO PARALLELO

“Sagittal balance” nella chirurgia spinale

Moderatori:

Natale Francaviglia (Palermo), Francesco Turiano (Reggio Calabria)

Abstract SIMPOSIO PARALLELO:
"SAGITTAL BALANCE NELLA CHIRURGIA SPINALE"

□ "Sagittal balance" nella chirurgia spinale: inquadramento neuroradiologico

R. IZZO

UOC di Neuroradiologia, Azienda Ospedaliera "Antonio Cardarelli", Napoli

Le scoliosi sono un sempre più riconosciuto problema sanitario non solo di natura estetica ma anche per il dolore e la disabilità che generano.
Chirurghi e radiologi hanno a lungo focalizzato la loro attenzione sulla rappresentazione radiologica frontale delle scoliosi e nella misurazione e correzione delle deformazioni in questo piano.
Tuttavia, molti interventi pur ottenendo una buona correzione delle deformità nel piano coronale non ottenevano un miglioramento clinico, lasciando invariate o addirittura aggravando le alterazioni nel piano sagittale.
La mancata correzione di squilibri nel piano sagittale è la principale causa degli insuccessi della chirurgia.
I componenti dell'asse spino-pelvico formano un sistema continuo. Essendo strettamente interconnessi qualunque modificazione di un segmento si ripercuote inevitabilmente sugli altri attraverso aggiustamenti biomeccanici che tuttavia richiedono uno sforzo supplementare da parte di muscoli ed articolazioni.
La pelvi, in particolare, con le sue caratteristiche morfologiche gioca un ruolo fondamentale nella biomeccanica del rachide.
L'attuale approccio multidimensionale alle scoliosi prevede la valutazione della morfologia della pelvi. Al radiologo è richiesta anche cognizione delle modificazioni indotte dai vari interventi di osteotomia o dall'aggiunta di cages intersomatiche volti a ripristinare la lordosi lombare e a riportare l'asse sagittale verticale in posizione neutra.
Le radiografie standard restano la principale metodica di valutazione per l'economicità, la rapidità di esecuzione e la minore esposizione, pur con l'incapacità di visualizzare la colonna in modo tridimensionale e con la limitata capacità di evidenziare rotazione e deformazioni nel piano assiale.

Bibliografia

1. Ames CP, Smith JS, Scheer JK, Bess S, Bederman SS, Deviren V, Lafage V, Schwab F, Shaffrey CI. Impact of spinopelvic alignment on decision making in deformity surgery in adults: A review. J Neurosurg Spine 2012; 16 (6): 547-564.
2. Dubousset J. Reflections of an orthopaedic surgeon on patient care and research into the condition of scoliosis. J Pediatr Orthop 2011; 31 (1 Suppl): 1-8.
3. Glaser DA, Doan J, Newton PO. Comparison of 3-dimensional spinal reconstruction accuracy: biplanar radiographs with EOS versus computed tomography. Spine 2012; 37 (16): 1391-1397.
4. Glassman SD, Bridwell K, Dimar JR, Horton W, Berven S, Schwab F. The impact of positive sagittal balance in adult spinal deformity. Spine 2005; 30 (18): 2024-2029.
5. Murtagh RD, Quencer RM, Uribe J. Pelvic evaluation in thoracolumbar corrective spine surgery: how I so it. Radiology 2016; 278 (3): 646-656.
6. Roussouly P, Pinheiro-Franco JL. Biomechanical analysis of the spino-pelvic organization and adaptation in pathology. Eur Spine J 2011; 20 (Suppl 5): 609-618.
7. Schwab F, Dubey A, Pagala M, Gamez L, Farcy JP. Adult scoliosis: a health assessment analysis by SF-36. Spine 2003; 28 (6): 602-606.
8. Schwab FJ, Lafage V, Farcy JP, Bridwell KH, Glassman S, Shainline MR. Predicting outcome and complications in the surgical treatment of adult scoliosis. Spine 2008; 33 (20): 2243-2247.
9. Schwab F, Patel A, Ungar B, Farcy JP, Lafage V. Adult spinal deformity-postoperative standing imbalance: how much can you tolerate? An overview of key parameters in assessing alignment and planning corrective surgery. Spine 2010; 35 (25): 2224-2231.

Corrispondenza: Dr. Roberto Izzo, UOC di Neuroradiologia, Azienda Ospedaliera Cardarelli, via Antonio Cardarelli 9, 80131 Napoli (NA), e-mail: roberto1766@interfree.it
LVIII Congresso Nazionale SNO, 2-5 maggio 2018, Riccione (RN).
Atti a cura di Maurizio Melis, Walter Neri, Stefano Ricci, Maria Ruggiero, Luigino Tosatto, Luca Valvassori, Bruno Zanotti.
Copyright © 2018 by new Magazine edizioni s.r.l., Trento, Italia. www.newmagazine.it *ISBN: 978-88-8041-118-5*

Comunicazioni orali

SESSIONE I:

Moderatori:
Gabriele Ciucci (Ravenna), Bruno Lucci (Pordenone), P. Zolo (Arezzo)

“DEMENZE E MALATTIE NEURODEGENERATIVE”
“EPILESSIE”
“MALATTIE CEREBRO-VASCOLARI”

SESSIONE II:

Moderatori:
Filippo Lo Presti (Messina), Giuseppe Zappalà (Catania)

“DEMENZE E MALATTIE NEURODEGENERATIVE”
“MALATTIE NEUROMUSCOLARI”
“NEURORIABILITAZIONE”

SESSIONE III:

Moderatori:
Pietro Amistà (Rovigo), Maurizio Riva (Lodi), Roberto Trignani (Ancona)

“A TEMA LIBERO”
“NEUROCHIRURGIA”
“NEUROONCOLOGIA”

Abstract COMUNICAZIONI ORALI:
"**SESSIONE I**: DEMENZE E MALATTIE NEURODEGENERATIVE"

□ Crisi epilettiche subcliniche in pazienti con malattia di Alzheimer Dati preliminari dello studio in atto

A. COLOMBO, E. MARIANI

Polo Neurologico "Brianteo" (Monza e Brianza)

Si è acceso negli ultimi 4 anni un nuovo interesse per le crisi epilettiche in Alzheimer's Disease (AD), prima ritenute scontata comorbilità al punto che la prevalenza negli studi varia dallo 0,5 al 64%.
Molti Autori ritengono che esse determinino un'anticipata comparsa sia del Mild Cognitive Impairment (MCI) che dell'AD e comunque il peggioramento del decorso della malattia. È segnalato un sottogruppo che presenta solo crisi subcliniche diagnosticabili unicamente con l'EEG e determinanti probabilmente un ulteriore danno per la memorizzazione.
Abbiamo così avviato uno studio che ha esaminato sinora 22 pazienti con AD e MCI riscontrando in 4 casi chiare anomalie epilettiche all'EEG senza la presenza di manifestazioni cliniche sia generalizzate che focali. Valuteremo successivamente se la terapia con levetiracetam o lamotrigina a basso dosaggio, suggerita in letteratura, possa dare risultati positivi sul decorso dell'AD.

Corrispondenza: Dr. Antonio Colombo, Polo Neurologico Brianteo, via Col di Lana 11, 20831 Seregno (MB), tel. 0362-243387, e-mail: poloneurologicobrianteo@fastwebnet.it
LVIII Congresso Nazionale SNO, 2-5 maggio 2018, Riccione (RN).
Atti a cura di Maurizio Melis, Walter Neri, Stefano Ricci, Maria Ruggiero, Luigino Tosatto, Luca Valvassori, Bruno Zanotti.
Copyright © 2018 by new Magazine edizioni s.r.l., Trento, Italia. www.newmagazine.it *ISBN: 978-88-8041-118-5*

Abstract COMUNICAZIONI ORALI:
"SESSIONE I: EPILESSIA"

☐ Anticorpi anti-GAD nell'epilessia cronica: marker di farmacoresistenza con implicazioni terapeutiche specifiche?

E. PASINI, P. RIGUZZI, L. VOLPI, S. BONFATTI, R. MICHELUCCI

UOC Neurologia, IRCCS Istituto delle Scienze Neurologiche, Ospedale "Bellaria", Bologna

Scopo del lavoro. Negli ultimi anni l'eziopatogenesi disimmune ha rappresentato una nuova fontiera nella origine delle epilessie. Sebbene si cominci a delineare una sorta di "pannello" anticorpale delle epilessie disimmuni ad insorgenza acuta o tumultuosa come nel caso delle encefaliti anti-LGI1 o GABA 1b, restano molti i casi irrisolti. Alcuni di questi hanno in comune la presenza di anticorpi anti-GAD (Glutamic Acid Decarboxylase) a basso dosaggio il cui contributo nella origine delle epilessie è molto dibattuto e in genere considerato marginale. Eppure sono sempre di più frequente riscontro i casi di positività a basso titolo per anti-GAD in epilessie di difficile trattamento.

Materiali e metodi. Negli ultimi due anni abbiamo raccolto 7 casi (3 maschi e 4 femmine) di epilessia farmacoresistente ad origine temporale in 5 casi, frontale in 2 con presenza di anticorpi anti-GAD su siero, con aspetti clinici suggestivi di una origine disimmune, pur in assenza di altri anticorpi specifici e responsivi alla terapia immunomodulante. La fenomenologia elettro-clinica di tali crisi è estremamente variabile: stato di male convulsivo ad evoluzione non convulsiva in un caso, crisi focali afasiche in un altro, crisi di rottura del contatto in tre casi, crisi facio-brachiali distoniche con associata aura visiva e possibile rottura del contatto in un altro e infine neglect critico così come i quadri di RM cerebrale normali in due casi, alterate con alterazioni ippocampale in tre casi, con alterazioni di segnale cortico-sottocorticale multilobare nei restanti due casi.

Risultati. Riportiamo in dettaglio 2 casi paradigmatici.

1) Una giovane donna che ha presentato crisi pluriqotidiane ad andamento "tumultuoso" e complicate da caduta a terra. Lo studio video-EEG ha mostrato la presenza di crisi epilettiche focali con asistolia (Figura 1); l'EEG critico e l'approfondimento con RM encefalo hanno dimostrato la presenza di lesioni infiammatorie a carico della sostanza bianca. Le crisi, non responsive alla politerapia antiepilettica, hanno mostrato una remissione completa, anche se transitoria, al ciclo con immunoglobuline.

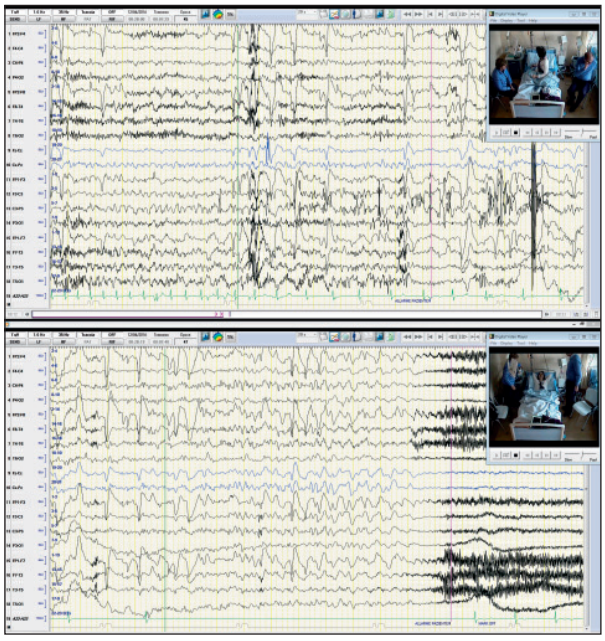

Figura 1.

2) Un uomo affetto da anni da una encefalite focale cronica associata a disturbo del comportamento, crisi epilettiche farmacoresistenti e atrofia progressiva alla RM encefalo (Figura 2), anch'esso responsivo alla sola terapia con immunoglobuline G e.v.

Corrispondenza: Dr.ssa Elena Pasini, UOC di Neurologia, Ospedale Bellaria, via Altura 3, 40139 Bologna (BO), tel. 051-6225368, e-mail: elenapasini123@gmail.com

LVIII Congresso Nazionale SNO, 2-5 maggio 2018, Riccione (RN).
Atti a cura di Maurizio Melis, Walter Neri, Stefano Ricci, Maria Ruggiero, Luigino Tosatto, Luca Valvassori, Bruno Zanotti.
Copyright © 2018 by new Magazine edizioni s.r.l., Trento, Italia. www.newmagazine.it
ISBN: 978-88-8041-118-5

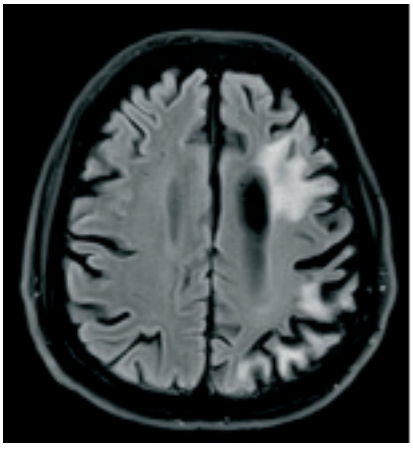

Figura 2.

CONCLUSIONI. Capire quanto il riscontro degli anticorpi anti-GAD abbia un valore diagnostico e/o prognostico sulla possibile risposta alla terapia antiepilettica e quanto questo dato debba essere tenuto in considerazione come marker di autoimmunità in epilessie farmacoresistenti resta ancora da chiarire; è comunque evidente nella nostra esperienza l'immediato risvolto clinico-terapeutico del riscontro degli anti-GAD, con la possibilità di optare, fin dalle prime fasi della malattia epilettica, per una terapia immunomodulante/immunosoppressiva piuttosto che per una terapia farmacologica antiepilettica tradizionale.

Abstract COMUNICAZIONI ORALI:
"SESSIONE I: MALATTIE CEREBRO-VASCOLARI"

□ Characteristics and demographics of reversible cerebral vasoconstriction syndrome: data from the first series of Italian patients The Italian Project on Stroke in Young Adults (IPSYS)

L. POLI*, M. ZEDDE**, M. GAMBA***, A. BERSANO****, A. SPALLONI*****, R. PATELLA*****, M. RASURA*****, A. ADAMI◇, C. PIANTADOSI◇◇, L. QUARTUCCIO◇◇◇, I. CASETTA◇◇◇◇, C. AZZINI◇◇◇◇, A. DE VITO◇◇◇◇, V. DE GIULI*, F. CARIA*, V. PIRAS◇◇◇◇◇, M. MELIS◇◇◇◇◇, M.L. DELODOVICI◆, C. DALL'OCCHIO◆◆, C. GANDOLFO◆◆◆, D. MASSUCCO◆◆◆, P. CERRATO◆◆◆◆, C. MOTTO◆◆◆◆◆, F. MELIS■, A. CHITI■■, M. GENTILE■■■, V. BIGNAMINI■■■■, A. CAVALLINI■■■■■, A. PERSICO■■■■■, A. MOROTTI■■■■■, E.M. LOTTI○, A. TORIELLO○○, N. PUGLIESE○○, P. COSTA○○○, G. SILVESTRELLI○○○○, A. LANARI○○○○, A. ZINI○○○○○, M. PACIARONI●, C. LODIGIANI●●, S. MARCHESELLI●●●, S. SANGUIGNI●●●●, M. DEL SETTE●●●●●, V. TERRUSO▲, S. MONACO▲▲, P. LOCHNER▲▲▲, C. ZANFERRARI▲▲▲▲, F. R. PEZZELLA▲▲▲▲▲, A. PADOVANI*, A. PEZZINI*

* *Dipartimento di Scienze Cliniche e Sperimentali, Clinica Neurologica, Università degli Studi, Brescia*
** *SC di Neurologia, Arcisapedale "S. Maria Nuova", AUSL - IRCCS, Reggio Emilia*
*** *Stroke Unit, Neurologia Vascolare, Spedali Civili, Brescia*
**** *UO di Malattie Cerebrovascolari, IRCCS Fondazione Istituto Neurologico "Carlo Besta", Milano*
***** *Stroke Unit, Azienda Ospedaliera "S. Andrea", Università degli Studi "La sapienza", Roma*
◇ *Stroke Center, Dipartimento di Neurologia, Ospedale "Sacro Cuore", Negrar (Verona)*
◇◇ *UOC di Neurologia, Azienda Ospedaliera "S. Giovanni - Addolorata", Roma*
◇◇◇ *Clinica Reumatologica, Azienda Ospedaliero-Universitaria "S. Maria della Misericordia", Udine*
◇◇◇◇ *Stroke Unit, Divisione di Neurologia, Dipartimento di Neuroscienze e Riabilitazione, Azienda Ospedaliero-Universitaria, Ferrara*
◇◇◇◇◇ *SC di Neurologia e Stroke Unit, Azienda Ospedaliera "Brotzu", Cagliari*
◆ *SC di Neurologia, Ospedale di Circolo, Università dell'Insubria, Varese*
◆◆ *UO di Neurologia, ASST, Voghera*
◆◆◆ *Dipartimento di Neuroscienze, Riabilitazione, Oftalmologia, Genetica e Scienze materno-infantili, Università degli Studi, Genova*
◆◆◆◆ *Dipartimento di Neuroscienze, Stroke Unit, Università degli Studi, Torino*
◆◆◆◆◆ *Stroke Unit, Dipartmento di Scienze Neurologiche, Azienda Ospedaliera "Niguarda Ca' Granda", Milano*
■ *SC di Neurologia, Ospedale "Maria Vittoria", Azienda Sanitaria Locale Città di Torino*
■■ *UO di Neurologia, Azienda Ospedaliera Universitaria, Pisa*
■■■ *UO di Neurologia Stroke Unit, Ospedale "S.M. della Misericordia", Rovigo*
■■■■ *Stroke Unit, UO di Neurologia, Ospedale "S. Chiara", Trento*
■■■■■ *Stroke Unit, IRCCS Fondazione Istituto Neurologico Nazionale "C. Mondino", Pavia*
○ *UOC di Neurologia, AUSL della Romagna, Ravenna*
○○ *UOC di Neurologia, Azienda Ospedaliera Universitaria "S. Giovanni di Dio e Ruggi d'Aragona", Salerno*
○○○ *UO di Neurologia, Fondazione Poliambulanza Istituto Ospedaliero, Brescia*
○○○○ *Stroke Unit, Dipartimento di Neuroscienze, Ospedale "Carlo Poma", Mantova*
○○○○○ *Stroke Unit, Clinica Neurologica, Nuovo Ospedale Civile "S. Agostino Estense", Azienda Ospedaliera, Modena*
● *Stroke Unit e Divisione di Medicina Cardiovascolare, Università degli Studi, Perugia*
●● *Centro Trombosi, IRCCS "Humanitas Research Hospital", Rozzano-Milano*
●●● *Neurologia d'Urgenza e Stroke Unit, IRCCS "Humanitas Research Hospital", Rozzano-Milano*
●●●● *Dipartimento di Neurologia, Ospedale "Madonna del Soccorso", San Benedetto del Tronto (Ascoli Piceno)*
●●●●● *Unità di Neurologia, Ospedali "Galliera", Genova*
▲ *UO di Neurologia Stroke Unit, Ospedale "Villa Sofia", Palermo*
▲▲ *Stroke Unit, Ospedale Civico, Palermo*
▲▲▲ *Departiment of Neurology, Saarland University Medical Center, Homburg, Germany*
▲▲▲▲ *UOC di Neurologia, ASST di Melegnano e della Martesana, Ospedale, Vizzolo Predabissi (Milano)*
▲▲▲▲▲ *Stroke Unit, Dipartimento di Emergenza-Urgenza, Ospedale "S. Camillo-Forlanini", Roma*

Corrispondenza: Dr. Loris Poli, Clinica Neurologica dell'Università degli Studi, piazzale Spedali Civili 1, 25123 Brescia (BS), e-mail: loris.poli@gmail.com

LVIII Congresso Nazionale SNO, 2-5 maggio 2018, Riccione (RN).
Atti a cura di Maurizio Melis, Walter Neri, Stefano Ricci, Maria Ruggiero, Luigino Tosatto, Luca Valvassori, Bruno Zanotti.
Copyright © 2018 by new Magazine edizioni s.r.l., Trento, Italia. www.newmagazine.it *ISBN: 978-88-8041-118-5*

Introduction. We have studied characteristics and demographics of reversible cerebral vasoconstriction syndrome.
Material and methods. In the setting of a multicenter Italian project including 32 recruiting centers, we retrospectively enrolled patients with a diagnosis of definite Reversible Cerebral Vasoconstriction Syndrome (RCVS) according to the International Classification of Headache Disorders (ICHD)-3 beta criteria (6.7.3 Headache attributed to RCVS, imaging-proven). Clinical manifestations, neuroimaging, treatment, and clinical outcomes were evaluated in all patients. Characteristics of RCVS without typical causes (''idiopathic RCVS'') were compared with those of RCVS with identifiable causes (''secondary RCVS'').
Results. A total of 81 patients (mean age, 47.6 ± 13.7 years; females, 67 [82.7%]) were included in the registry. All patients had headache at presentation, but the typical thunderclap headache was reported in only 54 (66.7%), and in only 48 (59.3%) headache had the expected characteristic of recurrent pain. At least one trigger preceding RCVS occurrence was detected in 43 (53.1%) patients. The disease was classified as idiopathic in 64 (79.0%), while only 17 (21.0%) had secondary causes. Compared to those with secondary RCVS, patients with idiopathic RCVS were older (49.7 ± 13.2 *vs* 39.6 ± 11.2 years, p = 0.006), had more frequently typical thunderclap headache (76.6% *vs* 29.4%, p = 0.001) and less frequently epileptic seizures (10.9% *vs* 41.2%, p = 0.008) at disease onset, as well as concomitant reversible brain oedema (23.4% *vs* 52.9%, p = 0.034) during the acute phase. Magnetic resonance angiography was the preferred method for the diagnosis of RCVS (45.7% of the cases). The remaining patients were diagnosed by CT angiography (11.1%) or with digital subtraction angiography (43.2%). Interestingly, while all patients had cerebral vasoconstriction, 31 (38.3%) of them showed no vascular abnormalities on initial angiogram. Ultimately, 46 patients (56.8%) developed a stroke (brain ischemia, 23 [28.4%]; intraparenchimal hemorrhage, 11 [13.6%]; isolated convexity subarachnoid hemorrhage, 12 [14.7%]), while 28 (34.6%) had at least one medical complication during hospital stay. Notwithstanding, case fatality during the acute phase and at 90-day follow-up was 0% in the present series.
Conclusion. In our cohort, RCVS was idiopathic and benign in most patients, and occurred frequently in middle-aged women. Manifestations of RCVS were more diverse than previously recognized.

Abstract COMUNICAZIONI ORALI:
"SESSIONE I: MALATTIE CEREBRO-VASCOLARI"

□ Dimensione operativa della neurologia dell'emergenza-urgenza Esperienza del Gruppo di Lavoro lombardo dell'Associazione Italiana di Neurologia dell'Emergenza Urgenza (ANEU)

M. GALLAZZI*, E. BALLABIO**, G. BEZZI***, G. BORUTTI****, M. BRAGA*****, M.V. CALLONI✧, E. CANDELORO✧✧, A. CAVALLINI✧✧, B. CENSORI✧✧✧, M.L. DELODOVICI*, C. DEPIAZZA✧✧✧✧, L. FUSI✧✧✧✧✧, A. INNOCENTI◆, F. MAZZUCCHELLI◆◆, M. MENERI✧✧, G. MICIELI✧✧, C. MOTTO◆◆◆, I.M. SANTILLI◆◆◆◆, C. SCACCABAROZZI◆◆◆◆◆, M. SESSA■, L. TANCREDI■■

* *SC di Neurologia e Stroke Unit, Ospedale di Circolo e Fondazione "Macchi", ASST "Sette Laghi", Varese*
** *UOC di Neurologia, Ospedale "S. Carlo", Milano*
*** *UOC di Neurologia, Ospedale Civile, Sondrio*
**** *UO di Neurologia, Ospedale Civile, Voghera (Pavia)*
***** *SC di Neurologia, Ospedale Civile, Vimercate (Milano)*
✧ *UOC di Neurologia, Ospedale Civile, Legnano (Milano)*
✧✧ *UO di Malattie Cerebrovascolari, Fondazione IRCCS Istituto Neurologico Nazionale "C. Mondino", Pavia*
✧✧✧ *UO di Neurologia, Ospedali Riuniti, Bergamo*
✧✧✧✧ *UOC di Neurologia, Ospedale "Valduce", Como*
✧✧✧✧✧ *SC di Neurologia, Ospedale Civile, Saronno (Varese)*
◆ *UO di Neurologia, Ospedale "S. Donato", Milano*
◆◆ *UO di Neurologia, Ospedale Civile, Gallarate (Milano)*
◆◆◆ *SC di Neurologia e Stroke Unit, Ospedale "Niguarda", Milano*
◆◆◆◆ *UO di Neurologia, Ospedale Civile, Desio (Monza e Brianza)*
◆◆◆◆◆ *UOC di Ospedale "Alessandro Manzoni", Lecco,*
■ *UO di Neurologia, ASST, Cremona*
■■ *UO di Neurologia, Ospedale "S. Anna", Como*

Scopo del lavoro. Quantificare i carichi di lavoro e l'impegno del neurologo in emergenza-urgenza, verificare le criticità dei percorsi diagnostici, in particolare per le patologie tempo-dipendenti e verificare i contenuti della domanda di prestazioni neurologiche al fine di individuare e proporre indicatori di appropriatezza e qualità.

Materiali e metodi. In 15 unità operative di Neurologia lombarde è stata effettuata una raccolta prospettica delle valutazioni neurologiche effettuate in Pronto Soccorso utilizzando schede di rilevamento dei quadri clinici neurologici di maggior frequenza visti nel corso di una settimana in PS. Sono stati valutati i pazienti con patologia cerebrovascolare, disturbi di coscienza, epilessia, cefalea, vertigini, trauma cranico e disturbi del sistema nervoso periferico. In una seconda fase sono stati valutati gli eventi cerebrovascolari incidenti su 30 giorni e i pazienti afferenti al PS con cefalea.

Risultati. Nella settimana di osservazione sono stati raccolti i dati di 738 pazienti. La patologia di più frequente riscontro è stata la patologia cerebrovascolare, con una incidenza del 27%, percentuale sovrapponibile ai dati riportati dall'indagine delle Unità Operative di Neurologia ospedliere nell'emergency setting pubblicata nel 2008[(1)]. Tra gli ictus incidenti su 30 giorni prevalgono gli eventi ischemici 63% con il 23% trattato con trombolisi sistemica o meccanica. Gli esami diagnostici più richiesti in questi pazienti risultano essere la TC e l'angio-TC seguiti dalle indagini neurosonologiche e dalla risonanza magnetica. Lo status dopo la consulenza ha visto il ricovero per la maggior parte dei pazienti. Stroke mimics sono stati riscontrati nel

Corrispondenza: Dr. Marco Gallazzi, SC di Neurologia e Stroke Unit, Ospedale di Circolo, viale Luigi Borri 57, 21100 Varese (VA), tel. 0332-393434, e-mail: mgallazzi88@hotmail.it
LVIII Congresso Nazionale SNO, 2-5 maggio 2018, Riccione (RN).
Atti a cura di Maurizio Melis, Walter Neri, Stefano Ricci, Maria Ruggiero, Luigino Tosatto, Luca Valvassori, Bruno Zanotti.
Copyright © 2018 by new Magazine edizioni s.r.l., Trento, Italia. www.newmagazine.it *ISBN: 978-88-8041-118-5*

15% dei soggetti. I 205 pazienti valutati con cefalea erano prevalentemente di sesso femminile e il 90% presentava cefalea primaria, con indagini neuro radiologiche non significative. La consulenza neurologica orientava ad indagini mirate per escludere una cefalea secondaria.

Conclusioni. Dai primi dati rilevati in questi centri, le consulenze neurologiche risultano essere in media il 5% del totale degli accessi in PS. Tra queste la patologia cerebrovascolare è la più rappresentata e quella che richiede allo specialista il maggior impegno, con un tempo medio dedicato dal neurologo a ciascuno di questi pazienti di circa 3 ore. Si conferma l'utilità del "filtro" specialistico neurologico in un contesto operativo non semplice, mirato ad ottimizzare l'appropriatezza del ricovero e l'economia del percorso diagnostico.

Bibliografia

1. de Falco FA, Sterzi R, Toso V, Consoli D, Guidetti D, Provinciali L, Leone MA, Beghi E. The neurologist in the emergency department. An Italian nationwide epidemiological survey. Neurol Sci 2008; 29 (2): 67-75.

Abstract COMUNICAZIONI ORALI:
"SESSIONE I: MALATTIE CEREBRO-VASCOLARI"

□ History of migraine and brain infarct volume The Italian Project on Stroke at Young adultS (IPSYS)

V. DE GIULI*, M. BESANA**, M. GRASSI***, M. ZEDDE****, G. MALFERRARI****, A. ZINI*****, A.M. SIMONE*****, C. LODIGIANI◇, P. FERRAZZI◇, S. MARCHESELLI◇◇, R. PATELLA◇◇◇, A. SPALLONI◇◇◇, M. RASURA◇◇◇, A. CAVALLINI◇◇◇◇, A. PERSICO◇◇◇◇, M.L. DELODOVICI◇◇◇◇◇, P. BOVI◆, G. TOMELLERI◆, N. CHECCARELLI◆◆, A. CHITI◆◆◆, E. GIORLI◆◆◆◆, M. DEL SETTE◆◆◆◆◆, A. TORIELLO■, L. TANCREDI■■, M. BRAGA■■■, L. POLI*, F. CARIA*, M. GAMBA■■■■, G. MICIELI■■■■■, A. PADOVANI*, R. GASPAROTTI**, A. PEZZINI*, ON BEHALF OF THE ITALIAN PROJECT ON STROKE IN YOUNG ADULTS (IPSYS) INVESTIGATORS

* *Clinica Neurologica, Dipartimento di Scienze cliniche e sperimentali, Università degli Studi, Brescia*
** *Sezione di Neuroradiologia, Dipartimento di Specialità Medico-Chirurgiche, Scienze Radiologiche e Sanità Pubblica, Università degli Studi, Brescia*
*** *Dipartimento di Scienze del Sistema Nervoso e del Comportamento, Unità di Statistica Medica e Genomica, Università degli Studi, Pavia*
**** *SC di Neurologia, Arcispedale "S.M. Nuova", IRCCS, Reggio Emilia*
***** *Stroke Unit, Clinica Neurologica, Nuovo Ospedale Civile "S. Agostino Estense", AOU, Modena*
◇ *Centro Trombosi, IRCCS "Humanitas" Research Hospital, Rozzano-Milano*
◇◇ *UO di Neurologia d'Urgenza e Stroke Unit, IRCCS "Humanitas" Research Hospital, Rozzano-Milano*
◇◇◇ *Stroke Unit, Azienda Ospedaliera "S. Andrea", Università degli Studi "La Sapienza", Roma*
◇◇◇◇ *Stroke Unit, Fondazione IRCCS Istituto Neurologico Nazionale "Mondino", Pavia*
◇◇◇◇◇ *UO di Neurologia, Ospedale di Circolo, Università dell'Insubria, Varese*
◆ *UO di Neurologia, Azienda Ospedaliera-Universitaria "Borgo Trento", Verona*
◆◆ *UOC Neurologia, Ospedale "Valduce", Como*
◆◆◆ *UO di Neurologia, Azienda Ospedaliera Universitaria, Pisa*
◆◆◆◆ *UO di Neurologia, Ospedale "S. Andrea", La Spezia*
◆◆◆◆◆ *UO di Neurologia, Ospedale "Galliera", Genova*
■ *UOC Neurologia, Azienda Ospedaliera Universitaria "S. Giovanni di Dio e Ruggi d'Aragona", Salerno*
■■ *UO di Neurologia, Azienda Ospedaliera Ospedale "S. Anna", Como*
■■■ *UOC di Neurologia, ASST, Vimercate (Monza e Brianza)*
■■■■ *Stroke Unit, Neurologia Vascolare, Spedali Civili di Brescia*
■■■■■ *UO di Neurologia d'Urgenza, Fondazione IRCCS Istituto Neurologico Nazionale "Mondino", Pavia*

Objectives. To determine whether a personal history of migraine might have an effect on acute brain infarct size, as well as on the number and volume of chronic infarct lesions.

Background. A history of migraine, particularly with aura, is a risk factor for Stroke. Cortical Spreading Depolarization (CSD) is believed to occur both in acute stroke and in migraine, especially migraine with aura. Animal models suggest that CSD concurrent with ischemic Stroke may be associated with larger infarcts. Individuals with migraine may be predisposed to CSD and, therefore, to develop larger acute infarcts.

Methods. In the setting of the Italian Project on Stroke in Young AdultS, an Italian multicenter network recruiting patients with ischemic stroke aged 18 to 45 years, we compared the volumes of acute brain infarct as well as of chronic infarct lesions measured on Magnetic Resonance Images (MRI) in a group of patients with history of migraine (and

Corrispondenza: Dr.ssa De Giuli Valeria, Clinica Neurologica dell'Università degli Studi, piazzale Spedali Civili 1, 25123 Brescia (BS), e-mail: valedegiuli@gmail.com

LVIII Congresso Nazionale SNO, 2-5 maggio 2018, Riccione (RN).
Atti a cura di Maurizio Melis, Walter Neri, Stefano Ricci, Maria Ruggiero, Luigino Tosatto, Luca Valvassori, Bruno Zanotti.
Copyright © 2018 by new Magazine edizioni s.r.l., Trento, Italia. www.newmagazine.it *ISBN: 978-88-8041-118-5*

its subtypes migraine without aura and migraine with aura) and a group of patients with no history of migraine. Brain MR imaging scans were executed on 1.0 and 1.5-tesla scanners. All MR imaging available in electronic format were collected, securely stored, and analysed centrally (Brescia University Hospital). MR images were converted from DICOM to Analyze format for computer-assisted calculation of the infarct volume, using ANALYZE11.0 (Mayo Clinic, Rochester, Minnesota, USA). A region-of-interest map of brain infarcts was created by signal intensity thresholding on axial Transmissible Spongiform Encephalopathies (TSE)/Fluid Attenuated Inversion Recovery (FLAIR) images, followed by manual semiautomatic editing (region of interest module) and automatic calculation of the lesion volume.

Results. We analyzed data from 591 patients (mean age, 37.0 ± 6.4; males, 318 [53.8%]) consecutively recruited at 14 centers participating to the IPSYS network. A personal history of migraine was detected in 158 subjects (26.0%; migraine without aura/migraine with aura, 103/55). Patients with history of migraine had larger infarct volumes compared to patients with no history of migraine (median, 5.9 cm^3 [InterQuartile Range: IQR 1.4-15.5] vs 2.6 cm^3 [IQR 0.8-10.1]; $p < 0.001$). In particular, the largest volumes were observed in the subgroup of patients with migraine with aura (median, 9.0 cm^3 [IQR 3.4-16.6] *vs* 3.6 cm^3 [IQR 1.0-14.4] in patients with migraine without aura; $p < 0.001$). In a multinomial logistic regression model including sex and age as well as migraine subtypes, migraine with aura was independently associated with increased acute infarct size ($p < 0.001$). By contrast, we did not detect any difference in number and size of chronic infarct lesions between migraineurs and non-migraineurs ($p = 0.544$) as well as across migraine subtypes ($p = 0.212$).

Conclusions. Migraine, especially its subtype migraine with aura, is associated to increased acute infarct volumes. Such findings provide support to the hypothesis of increased vulnerability to ischemic stroke in migraineurs.

Abstract COMUNICAZIONI ORALI:
"SESSIONE I: MALATTIE CEREBRO-VASCOLARI"

☐ Ictus giovanile

Registro epidemiologico nella Sardegna meridionale anno 2017: valutazione preliminare sulla popolazione ricoverata presso la Stroke Unit dell'Azienda Ospedaliera "Brotzu" di Cagliari

L. MELEDDU, V. PIRAS, J. MOLLER, M. MELIS

SC di Neurologia e Stroke Unit, Azienda Ospedaliera "G. Brotzu", Cagliari

Introduzione. L'obiettivo di questo registro è analizzare le caratteristiche dello stroke nei giovani adulti della Sardegna meridionale che afferiscono alla nostra Stroke Unit (SU). Riportiamo i dati dei pazienti giunti alla nostra osservazione tra settembre 2016 e dicembre 2017.
Materiali e metodi. Abbiamo incluso nel registro tutti i pazienti con età < 50 anni afferenti alla SU dell'Azienda Ospedaliera "G. Brotzu", unica SU dell'area metropolitana di Cagliari e delle province del Sud Sardegna e Oristano. La valutazione clinica ha incluso l'esame obiettivo neurologico completo mediante National Institute of Health Stroke Scale (NIHSS) e valutazione della disabilità e dipendenza nelle attività quotidiane mediante modified Ranking Scale (mRS). L'eziologia dello stroke è classificata secondo TOAST (Trial of Org 10172 in Acute Stroke Treatment).
Risultati. Sono stati selezionati 51 pazienti, l'82% degli eventi è stato di tipo ischemico arterioso e il 4% di tipo venoso; nel 12% dei pazienti si è evidenziata un'emorragia, ugualmente suddivisa tra sede tipica e lobare. Il 39% del campione è fumatore, il 31% iperteso, il 31% ipercolesterolemico e l'8% diabetico. In 3 pazienti si è fatta diagnosi di porpora trombotica trombocitopenica. La mediana della scala NIHSS all'ingresso è 3. Più di 1/3 dei pazienti con ictus ischemico presentavano un interessamento del circolo posteriore. Nel 93% dei casi si è eseguito ecocardiogramma trans-toracico e nel 45% ecocardiogramma trans-esofageo con riscontro in 6 pazienti di forame ovale pervio (14%). Nell'86% dei pazienti si è praticato studio neurosonologico dei Tronchi SovrAortici (TSA) e nel 60% del circolo intracranico. La TC del cranio è stata eseguita nella totalità dei casi; la RM encefalo è stata ritenuta necessaria a fini diagnostici nel 64% dei pazienti e nel 62% si è ricorso a sequenze angio-TC o RM per lo studio vascolare. Per quanto riguarda la classificazione dell'ictus ischemico (42 pazienti in totale) gran parte (26%) rientra nell'ambito di "altre cause", (in 8 casi su 11 si tratta di dissezioni arteriose); il secondo sottotipo per frequenza è quello cardioembolico (19%), l'aterosclerosi dei grossi vasi e la malattia dei piccoli vasi sono invece poco comuni attestandosi rispettivamente al 10% e al 2%. L'eziologia è indeterminata nel 43% dei casi nonostante l'ampia varietà di esami eseguiti. Dei 51 pazienti considerati, 9 sono stati sottoposti a trombolisi e.v., e di questi 1 anche a procedura endovascolare. 2 pazienti hanno subito craniectomia decompressiva. In 2/3 dei pazienti l'outcome è stato favorevole: punteggio mRS alla dimissione minore o uguale a 2 nel 63% e maggiore di 2 nel 37%, un solo paziente è deceduto.
Conclusioni. Questi sono i risultati preliminari sul profilo di pazienti al di sotto dei 50 anni di età afferente a un Centro Hub per lo stroke nella Sardegna meridionale. Il risultato più rilevante è che il 43% degli eventi ha un'eziologia sconosciuta. Questo dato riflette risultati simili riscontrati in letteratura sull'ictus giovanile e sottolinea la necessità di un work up diagnostico estensivo e standardizzato.

Corrispondenza: Dr.ssa Lia Meleddu, SC di Neurologia e Stroke Unit, Azienda Ospedaliera Brotzu, piazzale Alessandro Ricchi 1, 09134 Cagliari (CA), e-mail: liameleddu@gmail.com
LVIII Congresso Nazionale SNO, 2-5 maggio 2018, Riccione (RN).
Atti a cura di Maurizio Melis, Walter Neri, Stefano Ricci, Maria Ruggiero, Luigino Tosatto, Luca Valvassori, Bruno Zanotti.
Copyright © 2018 by new Magazine edizioni s.r.l., Trento, Italia. www.newmagazine.it *ISBN: 978-88-8041-118-5*

Abstract COMUNICAZIONI ORALI:
"SESSIONE I: MALATTIE CEREBRO-VASCOLARI"

☐ Intravenous thrombolysis in stroke patients taking novel oral anticoagulants: experience with the low-dose 0.6 mg/kg of recombinant tissue-type plasminogen activator Case reports

L. GIOFRÈ*, M. PLASTINO*, D. BOSCO*, F. GALATI**, P. POSTORINO**, A. CONSOLI***, D. CONSOLI**

* *UOC di Neurologia e Stroke Unit, Ospedale "S. Giovanni di Dio", Crotone, Italy*
** *UOC di Neurologia e Stroke Unit, Ospedale "Jazzolino", Vibo Valentia, Italy*
*** *Department of Interventional Neuroradiology, Foch Hospital, Versailles Saint-Quentin-en-Yvelines University, Suresnes, France*

Background. Each year, approximately 1-2% of individuals with atrial fibrillation (AF) who are receiving New Oral AntiCoagulant (NOACs) therapy can be expected to experience an acute ischemic Stroke AIS; additionally, about 0.2-0.5% of patients receiving NOACs for prevention of AF-related stroke can be expected to experience an IntraCranial Hemorrhage (ICH). The only currently approved treatment for acute stroke with a class I recommendation and level A evidence is intravenous recombinant tissue type - Plasminogen Activator (i.v. rt-PA), Alteplase. To date, the treatment for patients suffering an acute ischemic atroke while taking NOACs is not well established.

Case reports. We present five patients who suffered for an acute ischemic stroke while taking NOACs: three were treated with i.v. rt-PA at the low-dose of 0.6 mg per kilogram of body weight, while the other two received 0.9 mg per kilogram. Routine coagulation tests were into the normal range or slightly outside, and the timing of the last administration dose of the NOAC was variable (on average 11 hours). Only one patient treated with the standard dose reported asymptomatic hemorrhagic transformation of his ischemic lesion, while the other four subjects did not show bleeding complications related to i.v. thrombolysis.

Discussion and conclusions. In our patients, low-dose alteplase showed efficacy with respect to the functional outcome at 90 days. The low-dosage 0.6 mg/kg alteplase for i.v. therapy in patient with ischemic stroke receiving NOACs may be considered a valid option in terms of efficacy and safety, always keeping into consideration the other possible risk conditions for bleeding (hyperglycemia, stroke severity and timing of the last administration dose of anticoagulant).

References

1. Granger CB, Armaganijan LV. Newer oral anticoagulants should be used as first-line agents to prevent thromboembolism in patients with atrial fibrillation and risk factors for stroke or thromboembolism. Circulation 2012; 125 (1): 159-164.
2. Connolly SJ, Ezekowitz MD, Yusuf S, Eikelboom J, Oldgren J, Parekh A, Pogue J, Reilly PA, Themeles E, Varrone J, Wang S, Alings M, Xavier D, Zhu J, Diaz R, Lewis BS, Darius H, Diener HC, Joyner CD, Wallentin L; RE-LY Steering Committee and Investigators. Dabigatran versus warfarin in patients with atrial fibrillation. N Engl J Med 2009; 361 (12): 1139-1151.
3. National Institute of Neurological Disorders and Stroke rt-PA Stroke Study Group. Tissue plasminogen activator for acute ischemic stroke. N Engl J Med 1995; 333 (24): 1581-1587.

Corrispondenza: Dr.ssa Laura Giofrè, UOC di Neurologia e Stroke Unit, Ospedale S. Giovanni di Dio, via Bologna, 88900 Crotone (KR), e-mail: lauragiofre@gmail.com

LVIII Congresso Nazionale SNO, 2-5 maggio 2018, Riccione (RN).
Atti a cura di Maurizio Melis, Walter Neri, Stefano Ricci, Maria Ruggiero, Luigino Tosatto, Luca Valvassori, Bruno Zanotti.
Copyright © 2018 by new Magazine edizioni s.r.l., Trento, Italia. www.newmagazine.it *ISBN: 978-88-8041-118-5*

Abstract COMUNICAZIONI ORALI:
"SESSIONE II: DEMENZE E MALATTIE NEURODEGENERATIVE"

☐ Compromissione cognitiva lieve a differente presentazione clinica: associazioni tra disturbi cognitivi e psico-comportamentali

S. LORUSSO, E. BARVAS, C. MAIOLI, M. ROMANTINI

Laboratorio di NeuroPsicologia, UO di Neurologia, Ospedale "Infermi", Rimini

Introduzione. La compromissione cognitiva lieve (Mild Cognitive Impairment: MCI) indica una sindrome clinica eterogenea che comprende soggetti con deficit cognitivi obiettivi, non rientranti nei criteri diagnostici di demenza, ma ad aumentato rischio di svilupparla. La presentazione clinica può avvenire con o senza disturbo di memoria MCI amnesico o MCI non amnesico, in entrambi i casi può esservi compromissione di dominio cognitivo singolo o multiplo. Ciascuno di questi sottotipi può avere diverse ed anche multiple eziologie. In un numero consistente di casi sono presenti disturbi psico-comportamentali, anch'essi fattore indipendente di rischio evolutivo.
Obiettivi. Valutare la prevalenza dei sottotipi clinici di MCI e le relazioni tra i deficit neuropsicologici e i sintomi psico-comportamentali.
Pazienti e metodi. Sono stati inclusi 112 pazienti consecutivi, afferenti al laboratorio di Neuropsicologia dell'UO di Neurologia del nostro Ospedale, diagnosticati, dopo apposito iter, come MCI 57 maschi e 55 femmine, età media 72,36 anni (Deviazione Standard: DS 6,8); scolarità media 7,38 anni (DS 3,74). I deficit cognitivi sono stati valutati con tests neuropsicologici volti ad esaminare attenzione, funzioni esecutive, memoria, linguaggio, abilità visuo-costruttive. I disturbi psico-comportamentali sono stati valutati con la scala Neuopsychiatric Inventory (NPI)-12. È stata valutata la presenza di segni extrapiramidali e sintomi/segni vascolari clinico-neuroradiologici.
Risultati. La prevalenza di MCI amnesico è stata 51,8%; 24,1% a dominio singolo e 27,7% a dominio multiplo, mentre la prevalenza di MCI non amnesico è stata 48,2%; 31,2% a dominio singolo e 17% multiplo. Nell'intero campione la memoria è risultata essere il dominio cognitivo più frequentemente compromesso 51.8%, seguito dall'attenzione 50% e funzioni esecutive 32,1%; meno frequentemente coinvolte le abilità visuocostruttive ed il linguaggio 11,6% e 8% rispettivamente. La prevalenza dei sintomi/segni vascolari nell'intero campione è stata 38,4%; 43,9% negli amnesici; 32,7% nei non amnesici; mentre la prevalenza dei segni extrapiramidali è stata solo 7,1%; 3,5% negli amnesici; 10,9% nei non amnesici: tali differenze tra i 2 gruppi di pazienti MCI non sono statisticamente significative. Sono state evidenziate correlazioni positive tra deficit visuo-costruttivi e sia deliri ($p = 0,011$) che allucinazioni ($p = 0,02$), tra deficit attenzionali e disturbi sonno ($p = 0,037$), e tra deficit esecutivi ed agitazione/aggressività ($p = 0,037$). Non sono state riscontrate altre correlazioni significative tra deficit neuropsicologici ed alterazioni psico-comportamentali.
Conclusioni. Nella nostra casistica di pazienti MCI la presentazione amnesica è lievemente più frequente di quella non amnesica. Nell'intero campione il dominio cognitivo più frequentemente alterato è la memoria, seguito da attenzione, funzioni esecutive, abilità visuo-costruttive e linguaggio. La presenza di defcit visuo-costruttivi è correlata con la presenza di sintomi psicotici deliri ed allucinazioni, mentre la presenza di deficit esecutivi è correlata con la presenza di agitazione/aggressività.

Corrispondenza: Dr. Sebastiano Lorusso, Laboratorio di NeuroPsicologia, UO di Neurologia, Ospedale Infermi, viale Luigi Settembrini 2, 47923 Rimini (RN), e-mail: sebastiano.lorusso@auslromagna.it
LVIII Congresso Nazionale SNO, 2-5 maggio 2018, Riccione (RN).
Atti a cura di Maurizio Melis, Walter Neri, Stefano Ricci, Maria Ruggiero, Luigino Tosatto, Luca Valvassori, Bruno Zanotti.
Copyright © 2018 by new Magazine edizioni s.r.l., Trento, Italia. www.newmagazine.it *ISBN: 978-88-8041-118-5*

Abstract COMUNICAZIONI ORALI:
"SESSIONE II: DEMENZE E MALATTIE NEURODEGENERATIVE"

☐ Prevalenza di idrocefalo normoteso idiopatico nella coorte di pazienti in carico nell'anno 2017 presso un Centro Disturbi Cognitivi e Demenze della ULSS 9 Scaligera

F. SALA, G. MASSIRONI, M.C. ACCORDINI, P. RENSO, L. DE TOGNI

Centro per i Disturbi Cognitivi e le Demenze e Ambulatorio Disturbi del Movimento, ULSS 9 Scaligera, Verona

Scopo del lavoro. Quantificare la prevalenza di pazienti diagnosticati affetti da sospetto Idiopathic Normal-Pressure Hydrocephalus (INPH) tra i 3.388 pazienti in carico presso il Centro Disturbi Cognitivi e Demenze (CDCD) dell'ULSS 9 Scaligera di Verona nell'anno 2017.

Materiali e metodi. La casistica è rappresentata dai 3.388 pazienti in carico presso il CDCD dell'Ulss 9 Scaligera nell'anno 2017. Si è proceduto con un'analisi dei dati relativi a: diagnosi clinica e neuroradiologica di sospetto iNPH in accordo con le linee guida dell'American Accademy of Neurology del 2015[1], età, sesso, cognitività Mini-Mental State Examination (MMSE), livello di autonomia nella vita quotidiana (Activities of Daily Living: ADL) e gravità del declino cognitivo (Clinical Dementia Rating: CDR). La prevalenza di INPH è stata calcolata dividendo il numero di pazienti con diagnosi di INPH con il numero di pazienti in carico presso il CDCD. Si è poi analizzato quanti di questi pazienti diagnosticati affetti da sospetto INPH sono stati trattati chirurgicamente.

Risultati. La prevalenza di diagnosi di sospetto INPH presso il CDCD nell'anno 2017 è dello 0,3%. Nello specifico: tra i 3.388 pazienti in carico presso il CDCD 1.837 sono risultati affetti da demenza. Di questi 10 (0,5%) sono stati diagnosticati affetti da sospetto INPH di cui: 5 maschi e 5 femmine, età media: 79 anni (deviazione standard: DS 4); MMSE media: 22/30 (DS 6); ADL media: 3/6; ADL mediana: 4; CDR media: 2.5, CDR mediana: 1,5. Tutti e 10 sono stati inviati a consulenza neurochirurgica; 3 sono stati trattati chirurgicamente con buon esito.

Conclusioni. I risultati suggeriscono che il numero di persone affette da INPH è molto più alto rispetto al numero di pazienti trattati. è inoltre ipotizzabile che il numero di individui con INPH aumenterà all'aumentare dell'aspettativa di vita nella popolazione generale[2]. Considerando le conseguenze negative dell'INPH non trattato, sia in termine di benessere del paziente sia per i costi sociali ed economici derivanti dal mantenimento di una patologia invalidante[2], è essenziale aumentare la consapevolezza di questa patologia e migliorare le possibilità di diagnosi e trattamento creando dei percorsi multidisciplinari.

Bibliografia

1. Halperin JJ, Kurlan R, Schwalb JM, Cusimano MD, Gronseth G, Gloss D. Practice guideline: Idiopathic normal pressure hydrocephalus: Response to shunting and predictors of response: Report of the Guideline Development, Dissemination, and Implementation Subcommittee of the American Academy of Neurology. Neurology 2015; 85 (23): 2063-2071.
2. Jaraj D, Rabiei K, Marlow T, Jensen C, Skoog I, Wikkelsø C. Prevalence of idiopathic normal-pressure hydrocephalus. Neurology 2014; 82 (16): 1449-1454.

Corrispondenza: Dr.ssa Francesca Sala, Centro per i Disturbi Cognitivi e le Demenze, via S. D'Acquisto 7, 37100 Verona (VR), tel. 045-8076022, e-mail: francesca.sala@aulss9.veneto.it, www.aulss9.veneto.it
LVIII Congresso Nazionale SNO, 2-5 maggio 2018, Riccione (RN).
Atti a cura di Maurizio Melis, Walter Neri, Stefano Ricci, Maria Ruggiero, Luigino Tosatto, Luca Valvassori, Bruno Zanotti.
Copyright © 2018 by new Magazine edizioni s.r.l., Trento, Italia. www.newmagazine.it *ISBN: 978-88-8041-118-5*

Abstract COMUNICAZIONI ORALI:
"SESSIONE II:MALATTIE NEUROMUSCOLARI"

□ Autophagy in necrotizing autoimmune myopathy

C. COPPOLA*, F. GIROLAMO**, M. GIANNINI***, A. LIA****, A. AMATI****, D. D'ABBICCO*****, M. TAMPOIA✧, M. TROJANO****, F. IANNONE***, L. SERLENGA✧✧

* *UO di Neurologia, Ospedale "di Venere", Bari*
** *Department of Human Anatomy and Histology, School of Medicine, University of Bari*
*** *Unit of Rheumatology, DETO, Policlinico Hospital, University of Bari*
**** *Unit of Neurophysiopathology, Department of Basic Medicine, Neuroscience and Sense Organs, Policlinico Hospital, University of Bari*
***** *Institute of General Surgery "G. Marinaccio", DETO, Policlinico Hospital, University of Bari*
✧ *Laboratory of Clinical Pathology, Policlinico Hospital, University of Bari*
✧✧ *UO di Neurologia, Ospedale "L. Bonomo", Andria*

Idiopathic Inflammatory Myopathies (IIMs) are a group of rare diseases characterized by muscular and extramuscular signs and symptoms. Substantial heterogeneity exists within the spectrum of IIMs, and each condition is associated with various histopathology and autoantibodies.
To investigate clinicopathologic differences between Necrotizing Autoimmune Myopathy (NAM) and the other IIMs, this study has been carried out on 6 NAM, 4 polymyositis, 4 dermatomyositis patients, 3 sporadic inclusion body myositis, and 6 age-matched controls. Clinical features as disability scale, Manual Muscle Test (MMT) score, autoantibody profile, therapeutic response, magnetic resonance imaging, myopatologic findings, and quantitative analyses on immunolabelled sections with ubiquitin, autophagy marker LC3b, SMI31, p62, TDP-43, membrane attack complex, MHC I, MHC II, CD31, CD68, CD4, CD8, CD20, CD56 were compared among different IIMs.
We confirm the typical different features of IIM expanding the phenotype of NAM with a prominent accumulation of hyperphosphorylated misfolded proteins together with an enhanced expression of LC3b and ubiquitin. Percentage of myofiber necrosis, ubiquitin-, LC3b- positive non-necrotic myofibers correlated with motor performance and plasmatic creatin kinase levels of NAM patients at diagnosis stage. Accumulation of LC3b puncta, ubiquitin and hyperphosphorylated misfolded proteins in not not-necrotic muscle fibers of IMNM biopsies indicates impaired clearance mechanisms that could result in extracellular release and presentation of antigenic vesicle content of multiple immunogenic signals for antigen presenting cells that in turn sustain the autoimmune attack.

Corrispondenza: Dr.ssa Cristiana Coppola, UO di Neurologia, Ospedale di Venere, via Ospedale di Venere 1, 70131 Bari (BA), e-mail: coppolacristiana@gmail.com
LVIII Congresso Nazionale SNO, 2-5 maggio 2018, Riccione (RN).
Atti a cura di Maurizio Melis, Walter Neri, Stefano Ricci, Maria Ruggiero, Luigino Tosatto, Luca Valvassori, Bruno Zanotti.
Copyright © 2018 by new Magazine edizioni s.r.l., Trento, Italia. www.newmagazine.it *ISBN: 978-88-8041-118-5*

Abstract COMUNICAZIONI ORALI:
"SESSIONE II: MALATTIE NEUROMUSCOLARI"

☐ Scelte e dichiarazioni anticipate di trattamento: l'esperienza del Centro Regionale Esperto Sclerosi Laterale Amiotrofica di Torino

A. BOMBACI, A. ILARDI, U. MANERA, S. CAMMAROSANO, A. CANOSA, C. MOGLIA, A. CHIÒ, A. CALVO

Centro Regionale Esperto Sclerosi Laterale Amiotrofica (CRESLA),
Dipartimento di Neuroscienze "Rita Levi Montalcini", Ospedale "Molinette", Università degli Studi, Torino

Scopo del lavoro. L'assistenza nel fine vita è un aspetto importante nella gestione del paziente con Sclerosi Laterale Amiotrofica (SLA). L'obiettivo principale di questo studio è di valutare la diffusione delle Direttive Anticipate (DA) e l'utilizzo dei Servizi di Cure Palliative (SCP) in una popolazione di pazienti affetta da SLA. Gli obiettivi secondari consistono nell'andare a valutare se c'è una relazione tra la scelta del paziente di sottoporsi a tracheostomia e il sesso, la data di esordio, il fenotipo di malattia, lo stato civile, la concomitante presenza di Radiologically Inserted Gastrostomy (RIG) / Percutaneous Endoscopic Gastrostomy (PEG) e l'uso di Non Invasive Ventilation (NIV).

Materiali e metodi. Abbiamo incluso 452 pazienti 243 maschi, 209 femmine residenti nella provincia di Torino, Piemonte, con diagnosi posta nel periodo 2008-2013. 411 di loro seguiti nel nostro Centro con visite ogni 3 mesi, mentre i restanti valutati in ambulatori territoriali. Sono stati raccolti dati relativi alla discussione delle DA, alla causa e al luogo di morte, all'attivazione dei SCP, al sesso, alla data di esordio di malattia, al fenotipo di malattia, allo stato civile, alla concomitante presenza di RIG/PEG e all'uso di NIV.

Risultati. Al 1° giugno 2017 ultimo giorno di follow-up, 365 (80,8%) pazienti erano morti e 87 (19,2%) ancora vivi; 168 pazienti sottoposti a RIG/PEG194 in trattamento con NIV e 57 sottoposti a tracheostomia. La DA sono state discusse in 244 pazienti 54% del totale; 197 hanno espresso parere sfavorevole alla tracheostomia, 32 parere favorevole e 15 non hanno espresso alcun parere al momento della discussione delle DA. Se analizziamo il sottogruppo di pazienti deceduti o tracheostomizzati 383 del totale le DA sono state discusse in 228 pazienti 59,5%. Se consideriamo i pazienti seguiti in follow-up presso il nostro Centro le DA sono state discusse nel 65,7%. Le volontà dei pazienti sono state rispettate nella maggior parte dei casi (197 dei 214 deceduti o tracheostomizzati [92,1%], esclusi coloro che non hanno espresso chiaro intendimento [14 pazienti]). I SCP sono stati attivati per 123 pazienti il 92,7% dei pazienti che avevano rifiutato la tracheostomia; la maggior parte di costoro sono stati seguiti domiciliarmente dai SCP e solo un 10,6% in regime di ricovero. La maggior parte dei pazienti SLA 207 (56,7%) casi è deceduta a casa; la sedazione terminale o palliativa è stata praticata nella maggior parte dei pazienti 37% del totale, nonostante la percentuale sia nettamente più elevata nel sottogruppo di pazienti seguiti dai SCP 90,7%. Infine abbiamo osservato che l'unico fattore che statisticamente correla positivamente con la scelta di sottoporsi a tracheostomia è rappresentato dalla preesistente scelta di sottoporsi a posizionamento di RIG/PEG.

Conclusioni. Lo studio evidenzia che le DA sono state compilate in un'elevata percentuale di pazienti affetti da SLA e seguiti in Piemonte nei periodi suddetti. Inoltre, quando compilate, sono state rispettate nella quasi totalità dei casi. Certamente ulteriori sforzi sono necessari al fine di implementare la diffusione delle DA e l'attivazione dei SCP per i pazienti affetti da SLA.

Corrispondenza: Dr. Alessandro Bombaci, Centro Regionale Esperto Sclerosi Laterale Amiotrofica, Ospedale Molinette, via Cherasco 15, 10126 Torino (TO), e-mail: ale.bombaci@gmail.com

LVIII Congresso Nazionale SNO, 2-5 maggio 2018, Riccione (RN).
Atti a cura di Maurizio Melis, Walter Neri, Stefano Ricci, Maria Ruggiero, Luigino Tosatto, Luca Valvassori, Bruno Zanotti.
Copyright © 2018 by new Magazine edizioni s.r.l., Trento, Italia. www.newmagazine.it *ISBN: 978-88-8041-118-5*

Abstract COMUNICAZIONI ORALI:
"SESSIONE II: NEURORIABILITAZIONE"

☐ Efficacy of intensive multidisciplinary rehabilitation in Parkinson's disease: a randomised controlled study

G. MADEO*, D. FERRAZZOLI*, P. ORTELLI*, I. ZIVI*, V. CIAN*, E. URSO*, M.F. GHILARDI**, R. MAESTRI***, G. FRAZZITTA*

* *Department of Parkinson's Disease, Movement Disorders and Brain Injury Rehabilitation, "Moriggia Pelascini" Hospital, Gravedona (Como), Italy*
** *Department of Physiology, Pharmacology and Neuroscience, Cuny Medical School, New York, USA*
*** *Department of Biomedical Engineering, IRCCS Fondazione "Maugeri", Istituto Clinico Scientifico, Montescano (Pavia), Italy*

Objective. To evaluate whether a 4-week multidisciplinary, aerobic, Motor-cognitive and Intensive Rehabilitation Treatment (MIRT) improves the Quality Of Life (QoL) of patients with Parkinson's Disease (PD), in the short-term and long-term period.

Materials and methods. This is a prospective, parallel-group, single-centre, single-blind, randomised clinical trial (ClinicalTrials.gov NCT02756676). 186 patients with PD, assigned to experimental group, underwent MIRT; conversely, 48 patients, assigned to control group, did not receive rehabilitation. Parkinson's Disease Questionnaire-39 was assessed 2 (T0), 10 (T1) and 18 (T2, only experimental group) weeks after the enrolment. We compared T1 *vs* T0 scores within subjects and delta scores T1-T0 between subjects. To investigate the long-term effects, we compared T2 and T0 scores in the experimental group.

Results. At T0, no between-group differences in the Global Index Score (GBI) were observed (experimental group: 43.6 ± 21.4, controls: 41.6 ± 22.9, p = 0.50). At T1, we did not find significant changes in controls (delta score: 1.2 ± 9.9, P = 0.23), and we found an improvement in GBI in the experimental group (delta score: -8.3 ± 18.0, $p < 0.0001$), significant also between subjects ($p < 0.0001$). Comparing T2 *vs* T0 in the experimental group, the GBI maintained a significant improvement (delta score: -4.8 ± 17.5, $p < 0.0001$).

Conclusions. A rehabilitation treatment such as MIRT could improve QoL in patients with PD in the short-term and long-term period. Even though the single-blind design and the possible role of the placebo effect on the conclusive results must be considered as limitations of this study, the improvement in outcome measure, also maintained after a 3-month follow-up period, suggests the effectiveness of MIRT on the QoL.

Corrispondenza: Dr.ssa Graziella Madeo, Dipartimento di Riabilitazione Gravi Cerebrolesioni, Malattia di Parkinson e Disturbi del Movimento, Ospedale Moriggia Pelascini, via Moriggia Pelascini 3, 22015 Gravedona (CO), tel. 0344-92401, e-mail: graziemadeo@gmail.com
LVIII Congresso Nazionale SNO, 2-5 maggio 2018, Riccione (RN).
Atti a cura di Maurizio Melis, Walter Neri, Stefano Ricci, Maria Ruggiero, Luigino Tosatto, Luca Valvassori, Bruno Zanotti.
Copyright © 2018 by new Magazine edizioni s.r.l., Trento, Italia. www.newmagazine.it *ISBN: 978-88-8041-118-5*

Abstract COMUNICAZIONI ORALI:
"SESSIONE II: NEURORIABILITAZIONE"

□ Qualità di vita, ansia, depressione e burden nella popolazione con ictus cerebrale: uno studio longitudinale multicentrico

G. PUCCIARELLI*, S. SIMEONE**, R. ALVARO*, E. VELLONE*, C.S. LEE***, K.S. LYONS***

* *Dipartimento di Biomedicina e Prevenzione, Università degli Studi "Tor Vergata", Roma, Italy*
** *UOC di Cardiochirurgia, Policlinico Universitario "Federico II", Napoli, Italy*
*** *Nursing Department, Oregon Health and Science University, USA*

Scopo del lavoro. Il primo anno dopo un Ictus Cerebrale (IC) è il più impegnativo sia per i pazienti che per i caregiver familiari che li assistono. Conseguentemente, sia i pazienti che i rispettivi caregiver possono avere una bassa Qualità Di Vita (QDV) ed alti livelli di ansia, depressione e burden. Diversi studi hanno già analizzato QDV, ansia, depressione e burden dei caregiver di persone colpite da IC ma con disegni cross-sezionali che non hanno permesso di conoscere i cambiamenti di queste variabili nel tempo. Lo scopo di questo studio è stato quello di descrivere la QDV, l'ansia, la depressione e il burden dei caregiver di persone affetti da IC durante il primo anno dopo la dimissione dalla struttura di neuro-riabilitazione.

Materiali e metodi. È stato effettuato uno studio longitudinale con raccolta dati alla dimissione del paziente dalla struttura di neuro-riabilitazione, e dopo 3, 6, 9 e 12 mesi. Ai caregiver sono stati somministrati i seguenti strumenti: World Health Organization Quality of Life (WHOQOL)-Brief per misurare la QDV, la Hospital Anxiety and Depression Scale per misurare ansia e depressione ed il Caregiver Burden Inventory per valutare il burden. I cambiamenti dei punteggi alla WHOQOL-Bref ed alla Hospital Anxiety and Depression Scale sono stati calcolati con modelli lineari ad effetti misti, mentre il trend dei punteggi del Caregiver Burden Inventory è stato valutato con modelli generalizzati ad effetti misti usando la distribuzione di Poisson. Infine, con la regressione multinomiale sono stati identificati i potenziali determinanti di appartenenza alle traiettorie

Risultati. Sono stati reclutati 244 caregiver di persone con IC. I caregiver avevano un'età media di 53 anni (deviazione standard = 13) ed erano prevalentemente di sesso femminile (65%). I punteggi della WHOQOL-Bref non hanno avuto cambiamenti significativi nei 12 mesi dello studio, mentre quelli della Hospital Anxiety and Depression Scale erano più alti al baseline, diminuivano significativamente durante i primi 9 mesi e riaumentavano a 12 mesi. I punteggi del Caregiver Burden Inventory diminuivano dopo 3 mesi dalla dimissione del paziente, aumentavano a 9 mesi e diminuivano a 12 mesi. Sono state individuate tre distinte traiettorie nella QDV dei pazienti durante il periodo dei 12 mesi di osservazione: "traiettoria stabile ed alta" con QDV più alta nel tempo; "traiettoria stabile e moderata" con QDV più bassa e "traiettoria di recupero" con un notevole miglioramento nei dodici mesi. Il burden, l'ansia e la depressione dei caregiver di pazienti appartenenti ad una specifica traiettoria, rispecchiavano l'andamento della traiettoria stessa. Alla regressione multinomiale, l'età avanzata del paziente, ictus emorragico, un'istruzione più bassa e la coesistenza della BPCO e malattie tiroidee erano determinanti della "traiettoria stabile e moderata" $p < 0,05$, mentre il sesso femminile ed i disturbi visivi erano determinanti della "traiettoria di recupero" $p < 0,05$.

Conclusioni. Conoscere come la QDV, l'ansia, la depressione e il burden dei caregivers di persone con IC possono cambiare durante il primo anno successivo alla dimissione del paziente con IC dalla struttura di neuro-riabilitazione, è importante per implementare interventi mirati a migliorare la qualità di vita dei pazienti e dei rispettivi caregiver.

Corrispondenza: Dr. Gianluca Pucciarelli, Dipartimento di Biomedicina e Prevenzione, Università Tor Vergata, via Montpellier 1, 00133 Roma (RM), e-mail: g.pucciarelli81@gmail.com

LVIII Congresso Nazionale SNO, 2-5 maggio 2018, Riccione (RN).
Atti a cura di Maurizio Melis, Walter Neri, Stefano Ricci, Maria Ruggiero, Luigino Tosatto, Luca Valvassori, Bruno Zanotti.
Copyright © 2018 by new Magazine edizioni s.r.l., Trento, Italia. www.newmagazine.it *ISBN: 978-88-8041-118-5*

Abstract COMUNICAZIONI ORALI:
"SESSIONE III: A TEMA LIBERO"

☐ Valutazione e trattamento psicologico all'interno del Dipartimento di Neuroscienze: il primo anno di attività

A. SGOIFO*, A. PROTTI**, F. IMBESI**, L. NOBILI***, E. SUSANI**, R. MARAZZI**, P. PROSERPIO***, C. CAMPANA***, C. DE MIN****, M. CARUSO****, M.G. ESPOSITO**, G. CODISPOTI**, M. CENZATO****, U. MAZZA*****, E.C. AGOSTONI**

* *UOC di Neuroradiologia, Dipartimento Tecnologie Avanzate Diagnostico Terapeutiche, ASST Grande Ospedale Metropolitano "Niguarda", Milano*
** *UO di Neurologia e Stroke Unit, Dipartimento di Neuroscienze, ASST Grande Ospedale Metropolitano "Niguarda", Milano*
*** *UOC di Neurochirurgia dell'Epilessia, Dipartimento di Neuroscienze, ASST Grande Ospedale Metropolitano "Niguarda", Milano*
**** *UOC di Neurochirurgia, Dipartimento di Neuroscienze, ASST Grande Ospedale Metropolitano "Niguarda", Milano*
***** *Psicologia Clinica, Dipartimento di Salute Mentale e delle Dipendenze, ASST Grande Ospedale Metropolitano "Niguarda", Milano*

Introduzione. Recenti dati di letteratura sottolineano come l'intervento psicologico durante il ricovero ospedaliero si associ a miglior benessere, resilienza, qualità della vita, favorendo l'aderenza ai percorsi diagnostico-terapeutici e la prevenzione delle complicanze sul piano psicologico e relazionale.
Obiettivi. Il progetto di collaborazione tra le SC di Neurologia, Neurochirurgia, Neuroradiologia, Psicologia Clinica prevede l'integrazione, in un contesto multidisciplinare, della figura dello psicologo clinico impegnato nelle attività di valutazione e trattamento, volte a promuovere la capacità di reazione psicologica alla malattia e l'aderenza alle cure nel paziente neurologico sottoposto a trattamento farmacologico o intervento in acuzie e nella cronicità.
Materiali e metodi. La valutazione psicologica viene concordata in équipe, qualora si osservi l'esordio di sintomi psicopatologici reattivi o in presenza di altre condizioni tali da incrinare le capacità adattive individuali o la compliance. L'attività psicologica è indirizzata prevalentemente a pazienti affetti da Sclerosi Multipla (SM), tumore cerebrale, insonnia. La consulenza viene richiesta dallo specialista e si attua in regime di ricovero, Macroattività Ambulatoriale Complessa (MAC) e ambulatoriale a seconda delle fasi di malattia.
Risultati. Durante il prima anno di attività (15 novembre 2016 - 15 dicembre 2017) risultano 896 colloqui/244 pazienti dei quali 328 effettuati in regime di degenza/MAC/ambulatoriale con 86 pazienti SM, volti a promuovere l'accettazione della malattia nelle sue fasi, la gestione psicologica dei sintomi e degli eventi stressanti. Nello stesso periodo sono stati 149 i colloqui rivolti a 93 pazienti degenti nei reparti di Neurochirurgia e Neurologia, di cui 75 colloqui (45 pazienti) sono stati effettuati con pazienti neuro oncologici contestualmente alla comunicazione della diagnosi, nella fase pre-post operatoria e durante il successivo iter terapeutico (179 colloqui su 27 pazienti) al fine di promuovere risorse psicologiche adattive, di supportare la persona nelle fasi della malattia e rispetto alle mutate condizioni di vita. Nell'ambito dei disturbi del sonno, è stato attivato un ambulatorio per la valutazione delle componenti psicologiche dell'insonnia e un training, individuale o di gruppo, volto a migliorare la qualità del sonno. Sono stati effettuati un totale di 132 colloqui su 43 pazienti (35 insonnia, 8 parasonnia) più 42 sessioni di training in gruppo.
Conclusioni. Nel corso del primo anno di attuazione del progetto, il progressivo e inaspettato aumento dell'attività di valutazione e trattamento psicologico può suggerire la necessità di supporto da parte del paziente e indicare come l'iter per la rilevazione e la presa in carico dei bisogni psicologici del paziente abbia permesso di consolidare l'integrazione tra le differenti competenze disciplinari. Affidabili indicatori di efficacia sono in corso di valutazione.

Corrispondenza: Dr.ssa Annalisa Sgoifo, UOC di Neuroradiologia, ASST Grande Ospedale Metropolitano Niguarda, piazza dell'Ospedale Maggiore 3, 20162 Milano (MI), e-mail: annalisa.sgoifo@ospedaleniguarda.it
LVIII Congresso Nazionale SNO, 2-5 maggio 2018, Riccione (RN).
Atti a cura di Maurizio Melis, Walter Neri, Stefano Ricci, Maria Ruggiero, Luigino Tosatto, Luca Valvassori, Bruno Zanotti.
Copyright © 2018 by new Magazine edizioni s.r.l., Trento, Italia. www.newmagazine.it *ISBN: 978-88-8041-118-5*

Abstract COMUNICAZIONI ORALI:
"SESSIONE III: NEUROCHIRURGIA"

Emorragia subaracnoidea da rottura di aneurisma cerebrale: risultati e confronto del rischio di ricanalizzazione dopo trattamento chirurgico rispetto al trattamento endovascolare

E.V. COLOMBO*, D. RIUSCITTI*, I. DASCOLA*, P. FILIPPI*, R. MENOZZI**, E. GIOMBELLI*

* *UO di Neurochirurgia, AOU, Parma*
** *Dipartimento di Neuroradiologia, AOU, Parma*

Introduzione. L'emorragia subaracnoidea da rottura di aneurisma cerebrale rappresenta una condizione di urgenza/emergenza in cui il timing di trattamento, neurochirurgico o endovascolare, è fondamentale. Lo scopo del lavoro è stato quello di valutare, ad un follow-up minimo di 3 mesi, se e quale categoria di pazienti, in base alla scelta del trattamento, abbia avuto una ricanalizzazione dell'aneurisma ed eventualmente un risanguinamento dello stesso.
Materiali e metodi. Sono stati analizzati retrospettivamente tutti i 456 casi di emorragia subaracnoidea ricoverati presso il reparto di Neurochirurgia e di Anestesia e Rianimazione dell'AOU di Parma nel periodo compreso tra gennaio 2011 e dicembre 2016. Di questi, 354 (78%) erano dovuti a rottura di aneurisma; 341 (96%) sono stati sottoposti ad intervento di chiusura dell'aneurisma 22,5% chirurgico e 77,5% endovascolare. Al follow-up effettuato con angiografie e/o angio-RM del circolo arterioso intracranico a distanza di almeno tre mesi dal trattamento sono stati indagati 200 pazienti di cui 28 erano stati sottoposti ad intervento chirurgico e 172 a trattamento endovascolare.
Risultati. Tra i 200 pazienti seguiti con follow-up a distanza di almeno 3 mesi sono stati riscontrati 98 residui aneurismatici 95 erano stati sottoposti a trattamento endovascolare e 3 a trattamento chirurgico e di questi, 20 pazienti sono stati ritrattati 19 endovascolari e 1 chirurgico, sebbene tra quelli endovascolari, in 7 il ritrattamento era già stato previsto al termine del primo intervento. Infine, 4 pazienti non inseriti nel follow-up sono stati sottoposti a ritrattamento a distanza di tempo a seguito di un risanguinamento dell'aneurisma ricanalizzato 100% endovascolare.

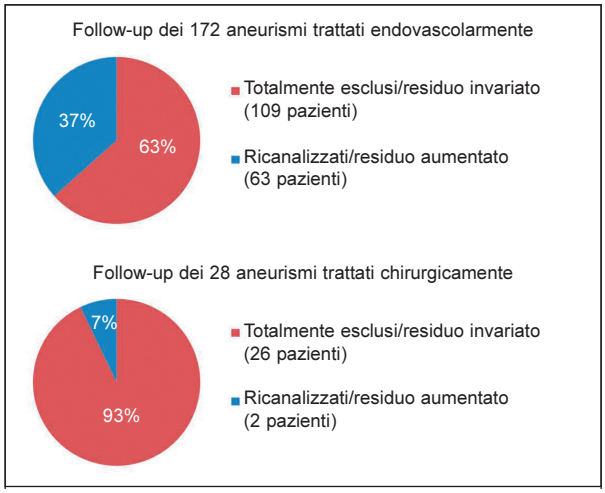

Figura 1. Risultati del follow-up a 3-6 mesi.

Conclusioni. Al follow-up minimo di tre mesi, la nostra casistica è risultata paragonabile a due importanti studi sul follow-up degli aneurismi intracranici trattati in seguito a rottura, the Barrow Ruptured Aneurysm Trial (BRAT) e International Subarachnoid Aneurysm Trial (ISAT). Anche nella realtà della AOU di Parma, abbiamo evidenziato un minor rischio di ricanalizzazione in seguito a trattamento chirurgico e di conseguenza minor possibilità di andare incontro ad un ritrattamento rispetto al trattamento endovascolare.

Corrispondenza: Dr.ssa Elena Virginia Colombo, UO di Neurochirurgia, Ospedale Maggiore, viale Antonio Gramsci 14, 43126 Parma (PR), e-mail: elenavirginia.colombo@gmail.com
LVIII Congresso Nazionale SNO, 2-5 maggio 2018, Riccione (RN).
Atti a cura di Maurizio Melis, Walter Neri, Stefano Ricci, Maria Ruggiero, Luigino Tosatto, Luca Valvassori, Bruno Zanotti.
Copyright © 2018 by new Magazine edizioni s.r.l., Trento, Italia. www.newmagazine.it *ISBN: 978-88-8041-118-5*

Abstract COMUNICAZIONI ORALI:
"SESSIONE III: NEUROCHIRURGIA"

□ Radiochirurgia stereotassica come trattamento di prima linea nelle malformazioni artero-venose cerebrali non rotte nell'era post-ARUBA. Risultati preliminari

M. BOLDRINI*, M. LONGHI*, R. FORONI**, P. POLLONIATO**, E. ZIVELONGHI**, A. PASQUALIN***, G. PINNA****, P. ZAMPIERI*****, C. CAVEDON**, S. DALL'OGLIO✧, R. MAZZAROTTO✧, N. TOMMASI**, E. CICERI*****, A. NICOLATO*

* *USO di Radiochirurgia e Neurochirurgia Stereotassica, Dipartimento di Neuroscienze, AIOU, Verona*
** *UOC di Fisica Medica, DAI di Diagnostica, AIOU, Verona*
*** *UOC Neurochirurgia B, Dipartimento di Neuroscienze, AIOU, Verona*
**** *UOC di Neurochirurgia A, Dipartimento di Neuroscienze, AIOU, Verona*
***** *UOC di Neuroradiologia, DAI di Diagnostica, AIOU, Verona*
✧ *UOC di Radioterapia, DAI di Oncologia, AIOU, Verona*

Introduzione. La radiochirurgia stereotassica con Gamma Knife (Gamma Knife Surgery: GKS) si è affermata quale metodica efficace e con bassi effetti collaterali nel trattamento delle Malformazioni Artero-Venose (MAV) cerebrali.

Il ruolo della GKS è ormai consolidato in caso di cAVMs ad esordio emorragico mentre è tutt'ora in discussione l'indicazione al trattamento nelle MAV non rotte, specie alla luce dello studio A Randomised trial of Unruptured Brain Arteriovenous malformations (ARUBA).

Obiettivo. Lo studio si pone l'obiettivo di valutare l'efficacia e la sicurezza della GKS in un adeguato periodo di Follow-Up (FU) > 60 mesi nei Pazienti con malformazioni artero-venose "ARUBA-eligible" trattati in prima istanza con radiochirurgia.

Materiali e metodi. Dal 1993 al 2013 sono state trattate con GK circa 1.300 MAV presso il nostro Centro: di queste 180 presentavano i criteri utilizzati per la selezione del campione ARUBA - > 18 anni, MAV "non rotta", Spetzler-Martin S-M I-IV - qualificandole per lo studio. Tutti i pazienti sono stati sottoposti a GK come primo approccio terapeutico. Il successivo FU includeva una valutazione clinica e strumentale con angio-RM ogni 6 mesi e poi ogni 12 mesi sino a apparente obliterazione del nidus alla angio-RM e successivo studio angiografico di conferma. Sono stati presi in considerazione come outcome primari il rischio di sanguinamento e le complicanze indotte dalla Radiochirurgia, come outcome secondari la percentuale di chiusura delle MAV, la comparsa di crisi epilettiche o di altri effetti collaterali transitori o permanenti e l'outcome neurologico.

Risultati. Dei 180 pazienti esaminati, 94 presentano un follow up > 60 mesi, maschi:femmine = 43:51, l'età media al trattamento è 35,5 anni 18-69 anni, il volume della MAV medio è 5,55 cm^3 0,5-41,1 cm^3, 8 sono classificate come S-M1, 46 come S-M2, 32 come S-M3, 8 come S-M4. Il FU medio è di 106 mesi 60-236 mesi. 79 MAV (84%) sono andate incontro ad obliterazione completa11 11,7% ad obliterazione parziale con riduzione del nidus oltre il 50%, e 4 (4,2%) obliterazione parziale con riduzione del nidus meno del 50%. L'obliterazione visibile in angio-RM avviene mediamente dopo 38,76 mesi 6,17-160,87 mesi con conferma angiografica dopo 47 mesi 8,5-149 mesi. Del campione esaminato 8 pazienti 8,5% hanno avuto un sanguinamento della malformazione dopo il trattamento con GKS con un rischio annuo complessivo dello 0,9%, rispetto al rischio del 2,2% delle MAV non sanguinanti e non trattate. Solo 3 pazienti 3,2% hanno presentato complicanze tardive legate alla radiochirurgia cisti e noduli di radio-necrosi epilettogeni.

Conclusione. Il trattamento con GKS presenta bassissimi tassi di complicanze ed un'elevata efficacia terapeutica nel

Corrispondenza: Dr. Marcello Boldrini, USO di Radiochirurgia e Neurochirurgia Stereotassica, Ospedale di Borgo Trento, piazzale Aristide Stefani 1, 37126 Verona (VR), tel. 045-8123023, e-mail: maciboldrini@gmail.com
LVIII Congresso Nazionale SNO, 2-5 maggio 2018, Riccione (RN).
Atti a cura di Maurizio Melis, Walter Neri, Stefano Ricci, Maria Ruggiero, Luigino Tosatto, Luca Valvassori, Bruno Zanotti.
Copyright © 2018 by new Magazine edizioni s.r.l., Trento, Italia. www.newmagazine.it *ISBN: 978-88-8041-118-5*

trattamento delle MAV "non rotte" S-M I-IV; esso può essere quindi considerato un sicuro ed efficace trattamento di prima linea in pazienti selezionati ed affetti da queste malformazioni.

Abstract COMUNICAZIONI ORALI:
"SESSIONE III: NEUROCHIRURGIA"

☐ Ruolo della fluoresceina nella chirurgia dei gliomi di alto grado: l'esperienza di Cesena

V. ANTONELLI, G. MAIMONE, A. TURRINI, L. TOSATTO

UO di Neurochirurgia, AUSL della Romagna, Ospedale "M. Bufalini", Cesena

Introduzione. Nonostante i progressi della ricerca medica e delle tecniche chirurgiche, il trattamento dei glioblastomi presenta ancora numerosi limiti, soprattutto in termini di sopravvivenza, dovuti sia alla tendenza di recidivare precocemente che alla difficoltà di ottenere un'exeresi completa, quest'ultima dovuta alla natura infiltrante della neoplasia e alla difficoltà di discernere il tessuto sano dai margini tumorali. L'utilizzo di traccianti fluorografici, fra cui la fluoresceina sodica, uniti a dispositivi di rilevazione sempre più sofisticati, ha rivoluzionato le metodiche chirurgiche permettendo di incrementare significativamente la percentuale di resezione chirurgica che sappiamo essere correlata ad un aumento della sopravvivenza globale (Overall Survival: OS).

Scopo. Valutare l'efficacia dell'utilizzo della fluoresceina sodica nella chirurgia dei gliomi in relazione all'estensione dell'asportazione chirurgia e alla sopravvivenza.

Materiali e metodi. Presentiamo una casistica di 70 pazienti operati con l'utilizzo della fluoresceina sodica nell'arco di 3 anni. I criteri d'inclusione comprendono: età maggiore di 18 anni, presa di contrasto alla RM, gliomi operati con diagnosi di alto grado (World Health Organization: WHO grado III/IV). I criteri di esclusione consistono in processi espansivi di natura non gliale, localizzazioni multicentriche e controindicazioni cliniche all'utilizzo del tracciante fluorografico (insufficienza renale o epatica). La fluoresceina è stata somministrata al momento dell'incisione a un dosaggio di 5 mg/kg. La resezione chirurgica è stata effettuata utilizzando un microscopio Pentero con filtro WELLOW 560 integrato. Il controllo del volume post-operatorio è stato eseguito con calcolo volumetrico tramite RM a 48 ore dall'intervento chirurgico

Risultati e conclusioni. Dal confronto dei casi operati con fluoresceina rispetto ai precedenti senza tracciante fluorografico si è potuto evidenziare un netto incremento dell'entità di resezione, soprattutto nei casi di infiltrazioni in aree eloquenti, per la buona sensibilità nel discriminare il tessuto patologico. In tumori gliali di alto grado (glioblastomi) il raggiungimento in un maggior numero di casi di una resezione totale (Gross Total Resection: GTR) permette di incrementare la OS e il tempo di recidiva (Progression-Free Ssurvival: PFS).

Corrispondenza: Dr. Vincenzo Antonelli, UO di Neurochirurgia, Ospedale M. Bufalini, viale Giovanni Ghirotti 286, 47521 Cesena (FC), e-mail: vantonelli@alice.it

LVIII Congresso Nazionale SNO, 2-5 maggio 2018, Riccione (RN).
Atti a cura di Maurizio Melis, Walter Neri, Stefano Ricci, Maria Ruggiero, Luigino Tosatto, Luca Valvassori, Bruno Zanotti.
Copyright © 2018 by new Magazine edizioni s.r.l., Trento, Italia. www.newmagazine.it *ISBN: 978-88-8041-118-5*

Abstract COMUNICAZIONI ORALI:
"SESSIONE III: NEUROCHIRURGIA"

☐ Descrizione di un raro caso di glioblastoma intramidollare e review della letteratura

M. ROMANO*, F. TURIANO*, G. CARUSO*, P. VERSACE**, A. PORCELLI**,
C. TUSCANO***, A. MARCHIONNE***, M. PRIOLO****, M.C. CANNATÀ****,
C. MAMMÌ****, A. SAYYAD SAID***, M. CAMPELLO*

* *UOC di Neurochirurgia, Grande Ospedale Metropolitano "Bianchi - Melacrino - Morelli", Reggio Calabria*
** *UO di Neuroradiologia, Grande Ospedale Metropolitano "Bianchi - Melacrino - Morelli", Reggio Calabria*
*** *UO di Radioterapia, Grande Ospedale Metropolitano "Bianchi - Melacrino - Morelli", Reggio Calabria*
**** *UOSD di Genetica Medica, Grande Ospedale Metropolitano "Bianchi - Melacrino - Morelli", Reggio Calabria*

Scopo del lavoro. Il glioblastoma è il più noto tumore maligno intracranico negli adulti e la metastasi a distanza rimane una evenienza rara con prognosi infausta. Grazie alle nuove metodiche di trattamento e di imaging ed il conseguente miglioramento delle strategie terapeutiche si è ottenuto un discreto controllo locale della malattia cerebrale ed un allungamento della sopravvivenza libera da progressione da malattia. Tuttavia, la diffusione multicentrica all'interno del sistema nervoso centrale è descritta in letteratura e sono riportate anche le metastasi al midollo spinale. Il glioblastoma del midollo spinale rappresenta l'1-3% di tutti i tumori midollari e l'1-5% di tutti i glioblastomi e si ritiene derivi da un pregresso glioblastoma intracranico per disseminazione liquorale.

Materiali e metodi. Riportiamo il caso di un uomo di 38 anni affetto da glioblastoma temporale sinistro già sottoposto ad intervento neurochirurgico di exeresi radicale nel mese di maggio 2015; in epoca venne eseguito il trattamento radioterapico e chemioterapico concomitante ed adiuvante con Temozolomide, proseguito, per stabilizzazione radiologica in assenza di residuo/recidiva di malattia ai controlli RM seriati e per buona tolleranza, fino al completamento dei 12 cicli. Nel mese di settembre 2016 insorgenza di ritenzione urinaria ed ingravescente paraparesi. Un esame RM del rachide documentava la presenza di due lesioni intramidollari intensamente enhancing a livello di T1 e T10. In relazione al dato clinico, veniva sottoposto ad intervento di laminectomia decompressiva T10-T12 e biopsia della lesione intramidollare.

Risultati. L'esame istologico della lesione definiva trattarsi di glioblastoma; si riscontrava una positività immunoistochimica per Glial fibrillary acidic protein (GFAP) ed un Isocitrate DeHydrogenases-1 (IDH-1) mutato presente anche nel pregresso glioblastoma cerebrale, reperto compatibile con recidiva della neoplasia cerebrale già diagnosticata, fornendo così, nel contempo, la prova della diffusione intramidollare. Il paziente è stato irradiato sulle due localizzazioni ed ha eseguito una seconda linea di chemioterapia.

Conclusioni. La peculiarità di questo caso è rappresentato dalla completa assenza di ripresa di malattia a livello cerebrale anche successiva all'evidenza delle metastasi intramidollari. La review basata su poche serie e case report presenti in letteratura è stata incentrata sulla ricerca dei fattori predittivi relativi all'outcome ed alla overallsurvival. Non ci sono linee guida basate sull'evidenza disponibili sull'argomento e nessun regime di trattamento ha ancora dimostrato benefici di sopravvivenza in questi pazienti. Potrebbe essere utile uno studio prospettico su larga scala per stabilire fattori genetici e molecolari relativi all'OS ed, eventualmente, valutare e/o approntare nuove metodiche terapeutiche.

Corrispondenza: Dr.ssa Mary Romano, UO di Neurochirurgia, Grande Ospedale Metropolitano Bianchi Melacrino Morelli, via Giuseppe Melacrino 21, 89124 Reggio Calabria (RC), e-mail: mary.romano79@alice.i
LVIII Congresso Nazionale SNO, 2-5 maggio 2018, Riccione (RN).
Atti a cura di Maurizio Melis, Walter Neri, Stefano Ricci, Maria Ruggiero, Luigino Tosatto, Luca Valvassori, Bruno Zanotti.
Copyright © 2018 by new Magazine edizioni s.r.l., Trento, Italia. www.newmagazine.it *ISBN: 978-88-8041-118-5*

Abstract COMUNICAZIONI ORALI:
"SESSIONE III: NEUROONCOLOGIA"

☐ The value of digital subctrated T1 post-contrast imaging in the evaluation of residual tumor in early post-operative MR imaging

S. PICCININI*, F. CHIZZOLINI*, E. GIOMBELLI**, G. CRISI*

* *SC di Neuroradiologia, Azienda Ospedaliera-Universitaria, Parma*
** *SC di Neurochirurgia, Azienda Ospedaliera-Universitaria, Parma*

Introduction. Early Post-Operative Magnetic Resonance (EPMR) imaging in high grade gliomas is an established method to provide valuable information about the extent of resection and the presence of possible residual tumor tissue. Linear Enhancement (LE) is known to be a favorable prognostic factor for tumor recurrence. Digital subtracted T1 post-contrast imaging is a promising tool to better delineate contrast enhancement patterns.

Materials and methods. 45 EPMR examinations 24 hours < MR imaging < 48 hours acquired between 2013 and 2016 in our Institution were retrospectively review for evaluation of different contrast patterns of resection margins. Contrast patterns were classified in: LE, Nodular/thick Enhancement (NE) and Residual enhancing tumor (R). After intravenous (i.v.) contrast administration, T1 post-contrast imaging were acquired and then digital subtraction between unenhanced and enhanced T1-weighted imaging were obtained. T2-weighted imaging evaluation were considered complementary and classified in: Residual tumor (R) or Not Clearly (NC) showing tumor infiltration. Tumor regrowth were evaluated on 6 months 5 months < Follow-Up (FU) < 8 months MR imaging follow-up from surgical treatment using Response Assessment in Neuro-Oncology (RANO) criteria for response assessment. Neuroradiologists were initially blinded to T1 subtracted imaging and follow-up.

Results. 2 EPMRI were excluded because of movement artifacts. According to histology, 81% of tumors were glioblastomas. T1 and subtracted T1 post-contrast imaging determined different classification between linear and nodular enhancement in 28% of patients 12/43; all of them 12/12 demonstrated Progressive Disease (PD) at 6-months follow-up and T2-weighted imaging evaluation did show clearly residual tumor only on 2 examinations. Overall PD at 6-months follow-up was 67%. Considering 6-months follow-up as reference, Negative Predictive Value (NPV) increased greatly for subtracted T1 0.8 *vs* T1 0.42 post-contrast imaging; increase of global diagnostic accuracy is definitely registered.

Conclusions. Digital subtracted T1 post-contrast imaging is an easy, rapid and free of charge post-processing procedure, that does not increase scan time.

In the evaluation of EPMR examinations, subtracted T1 post-contrast imaging can improve confidence to discriminate between linear and nodular enhancement, which have different prognostic value after tumor resection. EPMR protocol should include subtracted T1 post-contrast imaging as standard.

T1 A1 Ist1

Corrispondenza: Dr.ssa Silvia Piccinini, SC di Neuroradiologia, Ospedale Maggiore, via Gramsci 14, 43126 Parma (PR), tel. 0521-703712, e-mail: silvia.piccinini@hotmail.it

LVIII Congresso Nazionale SNO, 2-5 maggio 2018, Riccione (RN).
Atti a cura di Maurizio Melis, Walter Neri, Stefano Ricci, Maria Ruggiero, Luigino Tosatto, Luca Valvassori, Bruno Zanotti.
Copyright © 2018 by new Magazine edizioni s.r.l., Trento, Italia. www.newmagazine.it *ISBN: 978-88-8041-118-5*

Abstract COMUNICAZIONI ORALI:
"SESSIONE III: NEUROONCOLOGIA"

☐ Trattamento radio-chemioterapico in pazienti con glioblastomi e astrocitomi in funzione dell'assetto bio-molecolare ottenuto mediante tecnica Multiplex Ligation-dependent Probe Amplification (MLPA) e Methylation-Specific MPLA (MS-MLPA)

L. PINTOMALLI*, M. FIORENTINO*, P. SCARAMOZZINO*, M.C. CANNATÀ*, G. ALBONICO**, M. MAISANO**, B. BELVEDERE**, C. TUSCANO***, F. TURIANO****, M. PRIOLO*

* *SSD di Genetica Medica, Grande, Grande Ospedale Metropolitano "Bianchi-Melacrino-Morelli", Reggio Calabria*
** *UOC di Anatomia patologica, Grande Ospedale Metropolitano "Bianchi-Melacrino-Morelli", Reggio Calabria*
*** *UOC di Radioterapia, Grande Ospedale Metropolitano "Bianchi-Melacrino-Morelli", Reggio Calabria*
**** *UOC Neurochirurgia, Grande Ospedale Metropolitano "Bianchi-Melacrino-Morelli", Reggio Calabria*

Scopo del lavoro. I gliomi sono i tumori cerebrali più comuni e sono classificati secondo i criteri del World Health Organization (WHO) in: astrocitomi, oligodendrogliomi, oligoastrocitomi misti, ed ependimomi. Lo sviluppo della biologia molecolare ha consentito una definizione più accurata dei tumori cerebrali, sia in termini diagnostici che prognostici. La biologia e genetica molecolare hanno contribuito soprattutto all'approfondimento della eziopatogenesi dei tumori cerebrali, gliomi in particolare, consentendo di aprire nuove vie di accesso alla terapia dei tumori. Lo scopo del nostro studio è stato quello di valutare il significato prognostico dei principali biomarcatori metilazione di O6-MethylGuanine DNA MethylTransferase (MGMT), status di Isocitrate DeHydrogenases (IDH) 1-2, codelezione 1p-19q rilevati su campioni chirurgici. I biomarkers sono usati soprattutto nella valutazione statistica delle sopravvivenze o dei Period Disease Free (PDF)dopo radio- o chemioterapia e approfondire gli effetti delle terapie quando queste non sono radicalmente efficaci.
Materiali e metodi. Per questo studio, sono stati analizzati i tessuti tumorali cerebrali di 19 pazienti. L'analisi molecolare è stata condotta utilizzando la tecnica MLPA e MS-MLPA per analisi di dose e metilazione dei principali biomarkers genetici.
Risultati. Siamo riusciti a caratterizzare l'assetto genomico delle regioni 1p/19q e lo stato di metilazione della regione promotrice MGMT in tutti i campioni analizzati, nonchè lo status mutazionale IDH 1/2. I dati biomolecoalri sono stati correlati con il trattamento chemio radioterapico e con i dati di follow-up clinico.
Conclusioni. L'assetto genomico 1p/19q ci ha aiutato nella migliore definizione diagnostica di ciascun paziente, mentre l'analisi di metilazione del promotore del gene MGMT e lo status IDH 1/2 ci hanno permesso di poter effettuare un trattamento radioterapico personalizzato-mirato in tutti i pazienti analizzati.
Inoltre, abbiamo ottenuto suggestivi dati di correlazione tra biomarcatori genetici ed Overall-Survival (OS), Progression Free Survival (PFS) e Performance Status Karnofski (KPS).

Corrispondenza: Dr.ssa Letizia Pintomalli, SSD di Genetica Medica, Grande Ospedale Metropolitano Bianchi Melacrino Morelli, via Giuseppe Melacrino 21, 89124 Reggio Calabria (RC), tel. 0965-397274, e-mail: letizia.pintomalli@libero.it
LVIII Congresso Nazionale SNO, 2-5 maggio 2018, Riccione (RN).
Atti a cura di Maurizio Melis, Walter Neri, Stefano Ricci, Maria Ruggiero, Luigino Tosatto, Luca Valvassori, Bruno Zanotti.
Copyright © 2018 by new Magazine edizioni s.r.l., Trento, Italia. www.newmagazine.it *ISBN: 978-88-8041-118-5*

Abstract COMUNICAZIONI ORALI:
"SESSIONE III: NEUROONCOLOGIA"

☐ Tumor location and patient age predict biological signatures of high-grade gliomas

R. ALTIERI*, F. ZENGA*, A. DUCATI*, A. MELCARNE*, F. COFANO*, M. MAMMI*, G. DI PERNA*, R. SAVASTANO**, D. GARBOSSA*

* *Neurosurgical Unit, Department of Neuroscience, University of Turin*
** *Azienda Ospedaliera Universitatira "S. Giovanni di Dio e Ruggi d'Aragona", Salerno*

Prognostic factors for high-grade gliomas include patient age, Isocitrate DeHydrogenases (IDH) 1 mutation, O6-MethylGuanine DNA MethylTransferase (MGMT) methylation, and Ki67 value. We assessed the predictive role of topographic location of gliomas for their biological signatures. Collecting all neuroradiological and histological data of patients with histologically proven High Grade Gliomas (HGG), we performed a retrospective monocentric study. A predictive value of frontal location for a lower Ki67 value especially in the left hemisphere and mutation of IDH1 especially in the right hemisphere was found. Temporal location was predictive for IDH1 wild-type. Involvement of the parietal lobe was found to be predictive of methylated MGMT, while insular lobe involvement predicted an unmethylated MGMT.
There was no statistically significant difference of IDH1 mutation and MGMT methylation between left and right sides.

Corrispondenza: Dr. Roberto Altieri, UOC di Neurochirurgia, Ospedale Molinette, corso Bramante 88/90, 10126 Torino (TO), e-mail: roberto.altieri.87@gmail.com
LVIII Congresso Nazionale SNO, 2-5 maggio 2018, Riccione (RN).
Atti a cura di Maurizio Melis, Walter Neri, Stefano Ricci, Maria Ruggiero, Luigino Tosatto, Luca Valvassori, Bruno Zanotti.
Copyright © 2018 by new Magazine edizioni s.r.l., Trento, Italia. www.newmagazine.it *ISBN: 978-88-8041-118-5*

SIMPOSIO PARALLELO

Le lesioni traumatiche del sistema nervoso periferico

Moderatori:

Renato Donzelli (Caserta), Giovanni Pavesi (Verona)

Abstract SIMPOSIO PARALLELO:
"LE LESIONI TRAUMATICHE DEL SISTEMA NERVOSO PERIFERICO"

☐ Diagnosi e indicazioni chirurgiche e timing nelle lesioni traumatiche del sistema nervoso periferico

C. SACCO

UO di Chirurgia del Sistema Nervoso Periferico, AUSL della Romagna, Ospedale "Umberto I", Lugo (Ravenna)

Le lesioni traumatiche dei nervi periferici possono essere riconducili a cause meccaniche, fisiche e chimiche. Il risultato della noxa lesiva è una distruzione parziale o completa del nervo.
L'identificazione del tipo di lesione nervosa è fondamentale ai fini del trattamento, soprattutto per valutare se occorra ricorrere ad un intervento chirurgico e stabilirne i tempi. Si possono classificare tre tipi di lesione nervosa: la neuroaprassia, l'axonotmesi, la neurotmesi.
Dopo l'instaurarsi di una lesione traumatica nervosa è necessario capire se questa possa recuperare spontaneamente o se si debba ricorrere alla chirurgia. Nel valutare la necessità di un intervento microricostruttivo e il suo timing più corretto bisogna distinguere tra ferite aperte e ferite chiuse. Nelle ferite aperte l'indicazione chirurgica deve essere tempestiva. Se la lesione nervosa non è associata a lesioni vascolari o tendinee che richiedano una riparazione immediata, generalmente si preferisce intervenire a distanza di 3-5 giorni dall'evento traumatico. Nelle lesioni chiuse il trauma può determinare un danno spontaneamente recuperabile pertanto si effettuano controlli clinici ed EMG seriati ricercando gli eventuali segni della ripresa funzionale.
Dopo la prima valutazione al momento del trauma si eseguono controlli a distanza di uno, tre e cinque mesi dall'evento lesivo. Se a distanza di 4-5 mesi dall'evento traumatico non vi sono segni clinici e/o elettromiografici di recupero spontaneo, è lecito proporre l'intervento chirurgico.

Corrispondenza: Dr. Carlo Sacco, UO di Chirurgia del Sistema Nervoso Periferico, Ospedale Umberto I, viale Dante 10, 48022 Lugo (RA), tel. 0545-214530, e-mail: carlo.sacco@auslromagna.it, www.auslromagna.it
LVIII Congresso Nazionale SNO, 2-5 maggio 2018, Riccione (RN).
Atti a cura di Maurizio Melis, Walter Neri, Stefano Ricci, Maria Ruggiero, Luigino Tosatto, Luca Valvassori, Bruno Zanotti.
Copyright © 2018 by new Magazine edizioni s.r.l., Trento, Italia. www.newmagazine.it *ISBN: 978-88-8041-118-5*

Abstract SIMPOSIO PARALLELO:
"LE LESIONI TRAUMATICHE DEL SISTEMA NERVOSO PERIFERICO"

□ Il ruolo della neuro-ecografia

G. PICCININI

Medicina Fisica e della Riabilitazione, Ospedale "S. Andrea", Fondazione "Don Carlo Gnocchi", Roma

La neurofisiologia costituisce lo strumento principale per la valutazione della funzione del nervo ed è, quindi, cruciale per la diagnosi di condizioni patologiche a carico delle strutture nervose. Negli ultimi anni l'ecografia è divenuta una tecnica estremamente utile nella valutazione di un danno a carico dei nervi periferici grazie alla migliore risoluzione, alla più facile trasportabilità dei macchinari e ad un più ampio accesso. In particolare tale strumento risulta particolarmente valida nella diagnostica di intrappolamenti, tumori, compressioni estrinseche, lesioni traumatiche, neuropatie immuno-mediate ed ereditarie.
L'ampia letteratura sull'argomento sottolinea come l'ecografia sia uno strumento in grado di integrare le informazioni fornite dalla valutazione neurofisiologica nella pratica clinica. Infatti, attraverso la combinazione delle due tecniche siamo in grado di ottenere molte più informazioni di quanto potremmo fare se venissero utilizzate separatamente. Se, da un lato, la neurofisiologia consente di studiare la funzione del nervo, dall'altra, l'ecografia fornisce immagini dettagliate sulla morfologia e le dimensioni di quest'ultimo e delle strutture circostanti. Tale valutazione multidimensionale migliora la precisione diagnostica e l'accuratezza terapeutica, fornendo anche dati sulla prognosi e sull'evoluzione della malattia.
La principale misura quantitativa che l'ecografia permette di ottenere, grazie alla sua elevata sensibilità, è l'area sezionale del nervo (Cross-Sectional Area: CSA), ovvero l'area della struttura nervosa visualizzata attraverso una scansione ecografica trasversale calcolata usando, come metodi di misurazione, l'ellisse o il metodo manuale. Di solito, un aumento dell'area sezionale del nervo indica un suo danno. Inoltre, è possibile valutare l'ecogenicità, l'alterazione di elementi costituenti il nervo (per esempio, i fascicoli) e le variazioni della forma del nervo stesso.
Il referto prodotto in seguito all'esame ecografico effettuato è basato sulla caratterizzazione delle anomalie a carico delle strutture nervose e la loro localizzazione ed estensione.

Corrispondenza: Dr.ssa Giulia Piccinini, Medicina Fisica e della Riabilitazione, Ospedale S. Andrea, via di Grottarossa 1035, 00189 Roma (RM), e-mail: giulia.piccinini@hotmail.com
LVIII Congresso Nazionale SNO, 2-5 maggio 2018, Riccione (RN).
Atti a cura di Maurizio Melis, Walter Neri, Stefano Ricci, Maria Ruggiero, Luigino Tosatto, Luca Valvassori, Bruno Zanotti.
Copyright © 2018 by new Magazine edizioni s.r.l., Trento, Italia. www.newmagazine.it *ISBN: 978-88-8041-118-5*

Abstract SIMPOSIO PARALLELO:
"LE LESIONI TRAUMATICHE DEL SISTEMA NERVOSO PERIFERICO"

□ Imaging per la ricerca delle avulsioni radicolari

M. CAVA*, S. GEREVINI**

* *SC di Radiologia, Azienda Ospedaliera Nazionale "SS. Antonio e Biagio e C. Arrigo", Alessandria*
** *Servizio di Neuroradiologia, IRCCS Ospedale "S. Raffaele", Milano*

Il plesso brachiale origina dai rami ventrali delle radici cervicali da C5 a T1. È composto da radici, tronchi, divisioni: corde e branche e topograficamente viene diviso in regioni, sovraclavicolare (radici e tronchi), retroclavicolare (divisioni) e infraclavicolare (corde e branche).

L'imaging del plesso brachiale e dei nervi in generale è complesso ed ecografia e Risonanza Magnetica (RM) sono le tecniche di scelta.
L'ecografia ha alta definizione, è dinamica, ma operatore dipendente e non consente il confronto diretto tra i due la-

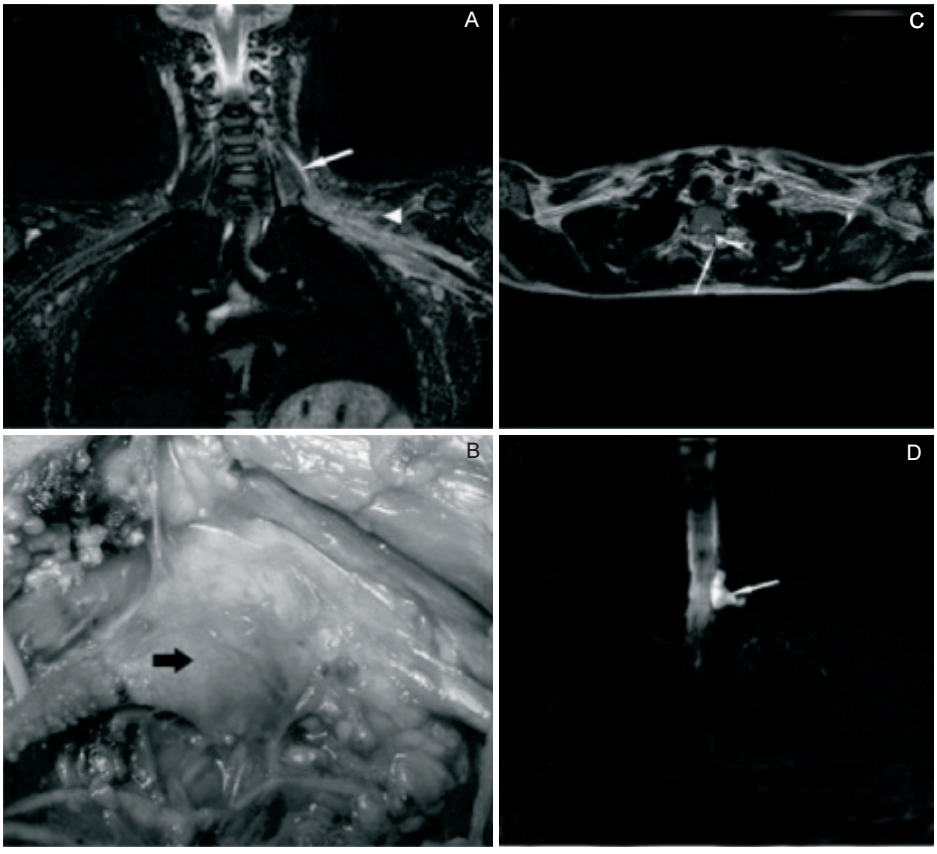

Figura 1. Ragazza che ha avuto un incidente in moto, la sezione coronale T2 (A) mostra iperintensità nella sesta radice cervicale sul lato sinistro (*freccia bianca*), compatibile con lesione assonotmesica, con aumento di volume dei tronchi (*punta di freccia bianca*). B. Immagine intraoperatoria del neuroma che interessa il tronco superiore (*freccia nera*). C. La sezione assiale T2 mostra una microemorragia ipointensa e un meningocele (punta di freccia bianca), evidente anche alla mielo-RM (D) (*modificato da Gerevini S, et al. Diagnostic value and surgical implications of the magnetic resonance imaging in the management of adult patients with brachial plexus pathologies. Surg Radiol Anat 2008; 30 (2): 91-101*).

Corrispondenza: Dott.ssa Simonetta Gerevini, Servizio di Neuroradiologia, Ospedale S. Raffaele, via Olgettina 60, 20132 Milano, tel. 02-26433028, fax 02-26433447, e-mail: gerevini.simonetta@hsr.it
LVIII Congresso Nazionale SNO, 2-5 maggio 2018, Riccione (RN).
Atti a cura di Maurizio Melis, Walter Neri, Stefano Ricci, Maria Ruggiero, Luigino Tosatto, Luca Valvassori, Bruno Zanotti.
Copyright © 2018 by new Magazine edizioni s.r.l., Trento, Italia. www.newmagazine.it
ISBN: 978-88-8041-118-5

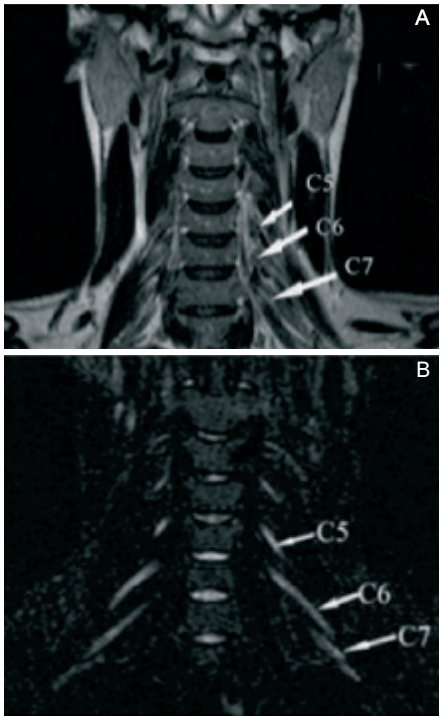

Figura 2. Le radici coinvolte nella formazione dei tronchi del plesso brachiale sono rappresentate sulle sezioni coronali T2 (A) e T2-STIR (B) in RM.

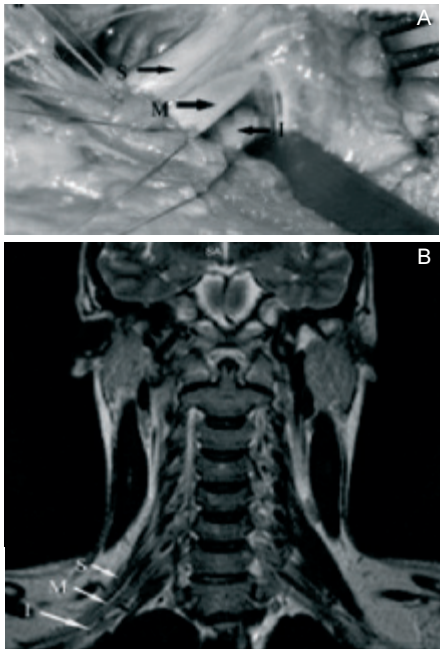

Figura 3. Immagine di dissezione cadaverica del plesso destro; possono essere osservati tre tronchi: superiore (S), medio (M) e inferiore (I). B. I tre tronchi rappresentati nella sezione coronale T2 in RM (*modificato da Gerevini S, et al. Surg Radiol Anat 2008; 30 (2): 91-101*).

ti, anche se permette l'esplorazione per intero dei nervi artuali. La RM è ripetibile, non invasiva, panoramica e multiplanare, con elevata risoluzione di contrasto e buona risoluzione spaziale. Progressi diagnostici hanno ridotto i tempi di esecuzione e implementato i protocolli.

Le strutture nervose, in particolare le varie divisioni del plesso brachiale, appaiono come strutture lineari con bassa intensità di segnale in RM. Nelle immagini T1-pesate i tratti nervosi normali appaiono come fibre allungate isointense al muscolo, delimitabili da muscolatura e vasi. Reperti anormali includono: perdita di clivaggio adiposo, ispessimento diffuso o focale, anomalie del segnale ed enhancement nervoso dopo iniezione di Gadolinio (Gd).

In generale le patologie del plesso brachiale e dei nervi si suddividono in traumatiche e non traumatiche. Nell'ambito delle lesioni traumatiche una sostanziale ed importante differenziazione è tra lesione in continuità e non. Lesioni in continuità comprendono neuroaprassia (stiramento), neuroma (compressione) e assonotmesi (danno e interruzione assonale), danni non in continuità avulsioni e neurotmesi (completa distruzione del nervo).

L'avulsione è definita come disconnessione del nervo dal midollo spinale (sede pregangliare, prossimale al ramo dorsale); neurotmesi o rottura è l'interruzione nervosa completa dopo l'origine spinale a sede postgangliare (distale al ramo dorsale).

A livello del plesso brachiale le avulsioni sono più frequenti alle radici inferiori, mentre le rotture extraforaminali alle radici superiori.

I danni dipendono dal grado di interruzione delle guaine e dell'assone, suddivisibili in cinque gradi di integrità, dal II, neuroaprassia per danno assonale, al V da interruzione totale. Ai gradi corrispondono diverse alterazioni dei parametri RM, morfologiche e di intensità di segnale.

Nella neuroaprassia l'RM mostra moderata alterazione di segnale T2, focale, con lieve iperintensità ed edema, senza significativo ispessimento né enhancement dopo Gd e soprattutto senza evidenti danni da denervazione muscolare.

Nel danno assonotmesico le alterazioni T2 sono più marcate, con associato esteso danno muscolare.

Pazienti con avulsioni e neurotmesi presentano alterazioni marcate dei nervi, associate a focale edema e/o emorragia nel midollo spinale e dislocazione laterale, siringomielia, assenza della radice nervosa nel forame.

La valutazione delle immagini RM è integrata ed inserita nella valutazione clinica: l'associazione di dati RM ed elettromiografia correla con entità di danno e consente un migliore inquadramento del paziente.

La RM pertanto ha ruolo crescente nell'iter diagnostico del paziente con danno nervoso traumatico, sia per identificare segni diretti ed indiretti e stimare i gradi di lesione, sia per definire sede e relazioni del danno a scopo prechirurgico.

Abstract SIMPOSIO PARALLELO:
"LE LESIONI TRAUMATICHE DEL SISTEMA NERVOSO PERIFERICO""

La chirurgia ricostruttiva nelle avulsioni radicolari di plesso

G. STAFFA

UOS di Chirurgia del Sistema Nervoso Periferico, AUSL della Romagna, Ospedale "Umberto I", Lugo (Ravenna)

Le lesioni traumatiche del plesso brachiale rappresentano il 38% delle neuropatie traumatiche dell'arto superiore. Oltre la metà di queste (56%) sono caratterizzate dall'avulsione completa, o più spesso parziale delle radici. La dinamica responsabile è la trazione che crea lo strappamento radicolare dal midollo o la rottura intraforaminale delle radici, che è clinicamente equivalente. Di fatto in queste lesioni non esiste la possibilità di ricostituire la continuità del nervo. La strategia chirurgica deve quindi rivolgersi a possibili donatori sani sacrificabili. Se l'avulsione è completa il timing chirurgico è precoce. Dato che spesso la condizione di una o più radici avulse si associa alla presenza di altri elementi lesi in continuità (o presunta tale) e pertanto con possibilità rigenerative da verificare, si è costretti ad aspettare un periodo sufficientemente lungo al fine di definire l'esatta estensione e riparabilità del danno. In questa presentazione vengono indicate le principali tecniche di neurotizzazione finalizzate al recupero di movimento di spalla, gomito e mano in caso di avulsioni radicolari. Vengono esposte le varie combinazioni di lesioni avulsive. Partendo dalle avulsioni parziali si illustrano le tecniche riparative in caso di strappamento di C5C6, con anastomosi accessorio/sovrascapolare per gli spinati, intervento di Bertelli per il deltoide ed intervento di Oberlin per il bicipite. In caso di avulsione isolata di C8T1 si illustrano le tecniche di neurotizzazione del mediano con il nervo muscolo cutaneo. Infine viene descritta la tecnica usata nell'avulsione completa con innesto di mediano da contributo di C7 controlaterale (intervento diGu-Xu) e di muscolocutaneo con accessorio spinale

Corrispondenza: Dr. Guido Staffa, UOS di Chirurgia del Sistema Nervoso Periferico, Ospedale Umberto I, viale Dante 10, 48022 Lugo (RA), e-mail: guido.staffa@auslromagna.it
LVIII Congresso Nazionale SNO, 2-5 maggio 2018, Riccione (RN).
Atti a cura di Maurizio Melis, Walter Neri, Stefano Ricci, Maria Ruggiero, Luigino Tosatto, Luca Valvassori, Bruno Zanotti.
Copyright © 2018 by new Magazine edizioni s.r.l., Trento, Italia. www.newmagazine.it *ISBN: 978-88-8041-118-5*

SIMPOSIO PARALLELO

Telemedicina/ telestroke

Moderatori:

Bruno Giometto (Trento), Pasquale Palumbo (Prato)

Abstract SIMPOSIO PARALLELO: "TELEMEDICINA/TELESTROKE"

□ Telemedicina/telestroke: l'esperienza di Legnano-Magenta

F. MUSCIA, M.V. CALLONI, L.R. CHIVERI, E. CORENGIA, A. GIORGETTI, G. NUZZACO, L. POLITINI, E. RAIMONDI, M. SERVIDA, E. VECCHIO, E.P. VERRENGIA, P. PERRONE

UO di Neurologia e Stroke Unit, ASST Ovest Milanese, Legnano

Introduzione. Il trattamento dell'ictus ischemico in fase acuta è tempo-dipendente. Le attuali evidenze giustificano l'utilizzo di procedure di rivascolarizzazione sistemica e/o endovascolare. La disponibilità di neurologi con competenze specifiche in malattie cerebro-vascolari e soprattutto di neuroradiologi interventisti non è capillare nel territorio nazionale: vi è di fatto una sproporzione fra centri con competenze nel trattamento dello stroke in fase acuta e incidenza di stroke ischemico. L'attuale modello utilizzato nella gestione del paziente cerebrovascolare acuto segue una organizzazione tipo "Hub and Spokes" con un atteggiamento "drip, ship and retrieve" e, nonostante si assista a trasferimenti in urgenza di pazienti da centri di 1°-2°-3° livello non sempre congrui con dispendio di risorse e perdita di tempo, solo il 3-5% dei pazienti idonei alla terapia è effettivamente trattato[1,2]. Rispetto alla visita al letto del malato (Bedside: BS), la valutazione in TeleStroke (TS) (National Institutes of Health Stroke Scale: NIHSS) è attendibile, accurata e sicura; la frequenza di stroke mimics trattati con recombinant Tissue Plasminogen Activator (rTPA) e.v. è paragonabile tra TS e BS[3]; la TeleTrombolisi (TT) se paragonata a BS "non" incrementa il rischio di emorragia intracerebrale[4].

Setting. La realtà geografica/organizzativa dell'ASST Ovest Milanese prevede un Centro Hub (Legnano) e due centri Spokes dotati di dispositivi per telemedicina (Magenta e Abbiategrasso). L'attuale PDTA aziendale prevede l'immediata presa in carico da parte dell'infermiere di triage e del medico di PS del paziente che giunge con codice ictus con attivazione di una fast track che comporta l'immediata esecuzione di ECG, esami ematici, TC encefalica e richiesta di consulenza neurologica. Se il paziente si trova in un Centro Spoke, il neurologo del Centro Hub attiva una teleconsulenza e se vi sono indicazioni alla trombolisi prescrive la somministrazione di rTPA e.v. direttamente nel centro Spoke con contestuale richiesta di invio del paziente c/o il Centro Hub tramite trasporto protetto (team anestesista ed infermiere); qualora sussistano le indicazioni ad eseguire un trattamento endovascolare rescue o primario, il paziente viene trasferito nel Centro Hub se disponibile il team endovascolare o verso un Hub alternativo (Ospedale "Niguarda" di Milano) qualora non sia possibile eseguire la procedura c/o l'Hub di riferimento (Ospedale di Legnano).

Risultati. dalla introduzione della telemedicina (gennaio 2017) sono stati trattati con trombolisi sistemica 15 pazienti di cui 1 con successiva procedura endovascolare rescue, età media 68 anni (51-88), 8 femmine e 7 maschi. Rispetto ad una popolazione di controllo pre-TT si è registrato una accorciamento del door-to needle time di 90 minuti. L'mRS (modified Rankin Scale) alla dimissione: 12 pazienti (0-2), 1 paziente (3) e 2 pazient (4-5). In un pazient si è evidenziata una emorragia intracranica (Parenchymal Hematoma type 1: PH1)[5] alla TC encefalica post rTPA. La procedura di TS ha permesso di riconoscere 10 pazienti con stroke mimic consentendo una più sollecita corretta diagnosi e relativo trattamento e un risparmio di risorse.

Conclusioni. Nella nostra realtà la TT si conferma sicura, efficace, time/resurces sparing.

Bibliografia

1. Nardetto L, Dario C, Tonello S, Brunelli MC, Lisiero M, Carraro MG, Saccavini C, Scannapieco G, Giometto B. A one-to-one telestroke network: the first Italian study of a

Corrispondenza: Dr. Francesco Muscia, UO di Neurologia e Stroke Unit, ASST Ovest Milanese, via Papa Giovanni Paolo II 3, 20025 Legnano (MI), tel. 0331-449551, fax 331-449558, e-mail: francesco.muscia@asst-ovestmi.it, www.asst-ovestmi.it
LVIII Congresso Nazionale SNO, 2-5 maggio 2018, Riccione (RN).
Atti a cura di Maurizio Melis, Walter Neri, Stefano Ricci, Maria Ruggiero, Luigino Tosatto, Luca Valvassori, Bruno Zanotti.
Copyright © 2018 by new Magazine edizioni s.r.l., Trento, Italia. www.newmagazine.it *ISBN: 978-88-8041-118-5*

web-based telemedicine system for thrombolysis delivery and patient monitoring. Neurol Sci 2016; 37 (5): 725-730.

2. Wechsler LR, Demaerschalk BM, Schwamm LH, Adeoye OM, Audebert HJ, Fanale CV, Hess DC, Majersik JJ, Nystrom KV, Reeves MJ, Rosamond WD, Switzer JA; American Heart Association Stroke Council; Council on Epidemiology and Prevention; Council on Quality of Care and Outcomes Research. Telemedicine quality and outcomes in stroke: a scientific statement for healthcare professionals from the American Heart Association/American Stroke Association. Stroke 2017; 48 (1): e3-e25.
3. Asaithambi G, Castle AL, Sperl MA, Ravichandran J, Gupta A, Ho BM, Hanson SK. Thrombolytic treatment to stroke mimic patients via telestroke. Clin Neurol Neurosurg 2017; 153: 5-7.
4. Akbik F, Hirsch JA, Chandra RV, Frei D, Patel AB, Rabinov JD, Rost N, Schwamm LH, Leslie-Mazwi TM. Telestroke-the promise and the challenge. Part one: growth and current practice. J Neurointerv Surg 2017; 9 (4): 357-360.
5. Hacke W, Kaste M, Fieschi C, von Kummer R, Davalos A, Meier D, Larrue V, Bluhmki E, Davis S, Donnan G, Schneider D, Diez-Tejedor E, Trouillas P. Randomised double-blind placebo-controlled trial of thrombolytic therapy with intravenous alteplase in acute ischaemic stroke (ECASS II). Second European-Australasian Acute Stroke Study Investigators. Lancet. 1998; 352 (9136): 1245-1251.

Abstract SIMPOSIO PARALLELO: "TELEMEDICINA/TELESTROKE""

☐ Trasmissione immagini nell'ictus ischemico acuto: esperienza a Roma

A. FALCOU

Unità di Trattamento Neurovascolare, DEA, Policlinico "Umberto I", Roma

La telemedicina è definita come l'uso di tecnologie di telecomunicazione per fornire informazioni e servizi medici. Il suo utilizzo risale agli anni '90 e il termine telestroke è stato utilizzato per la prima volta nel 1999 per l'uso della teleconferenza come supporto per la trombolisi nell'ictus acuto. Da allora, vari studi hanno evidenziato l'attendibilità della valutazione telematica dello stato neurologico tramite punteggio National Institutes of Health Stroke Scale (NIHSS) e delle neuro-immagini. Inoltre, per quanto riguarda l'applicazione della telemedicina al trattamento dell'ictus acuto, i dati ormai disponibili sono numerosi e tutti molto positivi.

Le nuove linee guida dell'American Heart Association del 2018 riconoscono il ricorso al teleconsulto per l'ictus acuto con un grado IIb di evidenza.

Da novembre 2016, abbiamo implementato un Servizio di Telemedicina tra l'Ospedale di Tivoli e il Policlinico "Umberto I" di Roma per il trattamento dei pazienti maggiori di 18 anni di età, affetti da Ictus acuto che si presentano presso il Pronto Soccorso di Tivoli entro 5 ore dall'esordio dei sintomi. Lo studio è stato approvato dal nostro Comitato Etico. Il sistema di conferenza utilizzato (Telecom) permette il trasferimento delle immagini radiologiche in formatto DICOM e una connessione di teleconferenza audio-video in tecnologia Polycom HD, integrata con Linc. A Tivoli, la postazione è composta da un carrello integrato HDX Practitioner Cart con videocamera motorizzata dotata di zoom e brandeggiabile. I criteri di inclusione nello studio sono quelli del trattamento trombolitico con l'approvazione del paziente tramite firma del consenso informato.

Finora, abbiamo eseguito 15 visite in telemedicina. Su 15 pazienti, 10 erano di sesso femminile. L'età andava dai 25 ai 95 anni. La gravità dell'ictus al momento della visita andava da 3 a 26 di punteggio NIHSS. Su 15 pazienti trattati in teleconsulto, 8 sono stati sottoposto a trombolisi e.v., 2 a trombolisi endovenosa seguita da trombectomia meccanica; un paziente è stato traferito per eseguire trombectomia meccanica presso il DEA dell'Umberto I.

La valutazione avverrà tramite confronto dell'esito neurologico e funzionale (NIHSS e modified Rankin Scale: mRS) a 3 mesi dal trattamento, tra i pazienti trattati in telemedicina e quelli trattati direttamente presso il Policlinico "Umberto I". La sicurezza sarà valutata confrontando gli eventi avversi osservati in particolare il tasso di trasformazione emorragica sintomatica, definita come qualunque lesione cerebrale emorragica associata a un peggioramento neurologico di almeno 4 punti sulla scala NIHSS.

Corrispondenza: Dr.ssa Anne Falcou, Unità di Trattamento Neurovascolare, Policlinico Umberto I, viale del Policlinico 155, 00161 Roma (RM), tel. 06-49979529, e-mail: anne.falcou@uniroma1.it

LVIII Congresso Nazionale SNO, 2-5 maggio 2018, Riccione (RN).
Atti a cura di Maurizio Melis, Walter Neri, Stefano Ricci, Maria Ruggiero, Luigino Tosatto, Luca Valvassori, Bruno Zanotti.
Copyright © 2018 by new Magazine edizioni s.r.l., Trento, Italia. www.newmagazine.it *ISBN: 978-88-8041-118-5*

SIMPOSIO PARALLELO

La riabilitazione nelle neurolesioni dalla fase acuta agli esiti:

conferma e proposte per rispondere alle sfide del prossimo futuro

Moderatori:

Giuseppe Frazzitta (Gravedona, CO), Andrea Naldi (Cesena)

Abstract SIMPOSIO PARALLELO:
"LA RIABILITAZIONE NELLE NEUROLESIONI DALLA FASE ACUTA AGLI ESITI"

□ L'importanza della presa in carico precoce e le insidie del prossimo futuro

G. TEODORANI, F. FUSAI

UO di Medicina Riabilitativa, AUSL della Romagna, Ospedale "M. Bufalini", Cesena

Le Gravi Cerebrolesioni Acquisite (GCA) e le Gravi Mielolesioni (GM) rappresentano una sfida rilevante per gli Operatori Sanitari e per la società sia per le problematiche multisistemiche di complessa gestione in fase acuta e post-acuta, sia per i frequenti esiti di disabilità che determinano elevati costi assistenziali e socio-famigliari.
Una presa in carico riabilitativa tempestiva ed efficace, che assicuri contestualmente un'adeguata copertura con capacità di intercettare precocemente le GCA e le GM, risulta pertanto di fondamentale importanza, come peraltro evidenziato dalle Consensus Conference e dalle Reti Assistenziali dedicate (GRACER: GRAvi Cerebrolesioni Emilia Romagna, rete Regionale). A tal fine, da oltre dieci anni, l'UO di Medicina Riabilitativa dell'Ospedale "Bufalini" di Cesena, sede del Trauma Center dell'AUSL della Romagna, ha organizzato la presenza quotidiana del Fisiatra nei reparti per acuti tramite la partecipazione al briefing mattutino in Terapia Intensiva (TI) ed attraverso l'attività di consulenza giornaliera in TI, Neurochirurgia (NCH), Medicina d'Urgenza (MURG) e Neurologia (NEURO). Ciò permette di condividere costantemente ed efficacemente le informazioni tra operatori della fase acuta (Medici, Infermieri, Fisioterapista) e facilita il colloquio conoscitivo-informativo con i parenti delle persone con GCA o GM, consentendo di definire prognosi e setting riabilitativi idonei fin dai primi giorni del ricovero. In tal modo si garantisce la precoce presa in carico e la rapida ed esaustiva segnalazione della persona con GCA o GM ai centri riabilitativi competenti di riferimento per la fase post-acuta, favorendo il miglior percorso di cura possibile al fine di ottenere il massimo del recupero.
Nel periodo compreso tra il 1° gennaio 2017 ed il 31 dicembre 2017, sono stati valutati dal Fisiatra dell'UO di Medicina Riabilitativa dell'Ospedale "Bufalini" 114 pazienti con GCA e 36 pazienti con GM (tempo medio di presa in carico del paziente dall'ingresso c/o Trauma Center: 4 giorni, mediana 3 giorni), dati sostanzialmente sovrapponibili agli anni precedenti: 1.178 GCA valutate in un periodo di 9 anni e 194 GM in 6 anni. Alla quasi totalità dei sopravvissuti alla fase acuta è stato attivato un percorso riabilitativo post-acuto (circa 85% dei pazienti).
Il prossimo futuro può celare insidie, insite nella stessa efficienza dell'Assistenza Sanitaria che comportano risposte non solo di tipo clinico-organizzativo ma anche di tipo etico.

Corrispondenza: Dr. Guido Teodorani, UO di Medicina Riabilitativa, Ospedale M. Bufalini, viale Giovanni Ghirotti 286, 47521 Cesena (FC), e-mail: guido.teodorani@auslromagna.it
LVIII Congresso Nazionale SNO, 2-5 maggio 2018, Riccione (RN).
Atti a cura di Maurizio Melis, Walter Neri, Stefano Ricci, Maria Ruggiero, Luigino Tosatto, Luca Valvassori, Bruno Zanotti.
Copyright © 2018 by new Magazine edizioni s.r.l., Trento, Italia. www.newmagazine.it *ISBN: 978-88-8041-118-5*

Abstract SIMPOSIO PARALLELO:
"LA RIABILITAZIONE NELLE NEUROLESIONI DALLA FASE ACUTA AGLI ESITI"

I risultati della fase sub-acuta ospedaliera e le allettanti promesse delle riabilitazioni robotica e virtuale

F. ARLOTTI

UO di Medicina Riabilitativa, AUSL della Romagna, Ospedale "Marconi", Cesenatico

Nell'ambito del percorso di cura del paziente con grave cerebrolesione acquisita, la riabilitazione ospedaliera in fase post-acuta costituisce un punto nodale in cui si convogliano gli interventi dei professionisti chiamati ad operare in fase acuta. La fase della diagnosi e cura della lesione e delle sue complicanze si integra e lascia progressivamente il posto alla diagnosi e cura della menomazione con l'obiettivo di portare il paziente al massimo recupero delle proprie capacità funzionali e al ritorno alla piena partecipazione al proprio progetto di vita nel contesto socio- famigliare a cui appartiene. Per le finalità che si propone il percorso diagnostico-terapeutico del paziente con grave cerebrolesione, per essere espresso al meglio delle sue potenzialità, richiede di operare in equipe multidisciplinare, dove l'interdisciplinarietà degli interventi costituisce un fattore determinante per la riuscita del percorso nella gestione delle problematiche e delle complicanze conseguenti alla lesione cerebrale (idrocefalo, epilessia, cranioplastica). Il reparto di Medicina Riabilitativa ubicato all'interno dell'ospedale "Marconi" di Cesenatico da oltre 15 anni si è dedicato alla presa in carico riabilitativa delle persone con cerebrolesione acquisita in stretta collaborazione con il Trauma Center e i reparti per acuti dell'ospedale "Bufalini" di Cesena e dal 2005 è incluso nella rete regionale per la riabilitazione delle GRAvi Cerebrolesioni acquisite Emilia Romagna (GRACER). L'analisi dei dati di attività del triennio 2015-2017 mette in evidenza come l'attività riabilitativa sia prevalentemente dedicata a pazienti con cerebrolesione acquisita. I pazienti con Gravi Cerebrolesioni Acquisite, stroke e Trauma Cranio Encefalico (TCE) minore costituiscono oltre l'80% dei pazienti ricoverati.

Il raggiungimento di risultati soddisfacenti in termini di recupero funzionale, autonomia e partecipazione richiede di intervenire contemporaneamente su tutte le problematiche presenti con programmi di riabilitazione specifica che vedano progressivamente coinvolti anche i famigliari in qualità di care-giver. In ambito cognitivo abbiamo da anni introdotto e progressivamente sviluppato programmi di riabilitazione con supporto informatico (tablet - pc) utilizzabili in reparto anche al di fuori della seduta terapeutica ambulatoriale. Abbiamo inoltre introdotto attività che vedono l'integrazione di esercizi cognitivi e motori con l'ausilio di Video Game (Wii Bilance). Se l'obiettivo dichiarato del percorso riabilitativo in fase ospedaliera è costituito come detto dal recupero funzionale finalizzato al rientro al domicilio, uno degli indicatori di verifica della nostra attività è rappresentato dalla destinazione alla dimissione. Nel triennio 2015-2017 il 92% (230 su 251) dei pazienti ricoverati presso il nostro reparto di riabilitazione ha avuto come destinazione alla dimissione il proprio domicilio e solo il 6% (14 su 251) è stato inviato in struttura residenziale.

Corrispondenza: Dr.ssa Flores Arlotti, UO di Medicina Riabilitativa, Ospedale Marconi, viale Cesare Abba 102, 47042 Cesenatico (FC), tel. 0547-674801, e-mail: flores.arlotti@auslromagna.it

LVIII Congresso Nazionale SNO, 2-5 maggio 2018, Riccione (RN).
Atti a cura di Maurizio Melis, Walter Neri, Stefano Ricci, Maria Ruggiero, Luigino Tosatto, Luca Valvassori, Bruno Zanotti.
Copyright © 2018 by new Magazine edizioni s.r.l., Trento, Italia. www.newmagazine.it *ISBN: 978-88-8041-118-5*

Abstract SIMPOSIO PARALLELO:
"LA RIABILITAZIONE NELLE NEUROLESIONI DALLA FASE ACUTA AGLI ESITI"

□ Garantire la continuità ospedale-territorio: l'Unità di Valutazione Riabilitativa

N. PREITI

UOSD di Riabilitazione Territoriale, Area Trasimeno, Azienda USL Umbria 1, Perugia

Il titolo della relazione costituisce di per sé un obiettivo, e chiama in causa tutti gli operatori a vario titolo coinvolti.
È una necessità del paziente, del Sistema Sanitario Nazionale, dell'ospedale e del territorio, garantire la continuità ospedale-territorio. In questa ottica tutte le strutture interessate lavorano con maggior efficienza, con minor dispendio di energie, economiche e professionali, con miglior outcame per il paziente.
Nel nostro caso considereremo la continuità tra gli ospedali per acuti e il territorio.
Quest'ultimo inteso inteso come il ventaglio di risposte riabilitative possibili nel territorio alle variegate richieste degli ospedali per acuti. Sono quindi comprese tutte le risorse, pubbliche e private, disponibili nel territorio ed i diversi asset riabilitativi: ricovero, residenzialità, ambulatoriali e domiciliari.
Il più brillante trattamento ospedaliero del paziente in fase acuta o di riacutizzazione, è ormai assodato, necessita di un appropriato trattamento riabilitativo territoriale per limitare le disabilità, le necessità assistenziali e garantire il miglior recupero e reinserimento sociale della persona. Si tratta quindi di diversi interventi e trattamenti da mettere in sintonia per essere ricondotti all'unitarietà e garantire il risultato.
Questo obiettivo impone di considerare vari aspetti, relativi sia all'ospedale che al territorio, in un nuovo approccio organizzativo.
Oggi questo è possibile, semplice e poco costoso grazie alla gestione informatizzata dei percorsi. In accordo con le necessità di razionalizzazione e ottimale utilizzo delle risorse.
Una coerente risposta organizzativa trova però ostacoli naturali nel dover mettere insieme entità diverse, ospedale e territorio. E trova ostacoli meno naturali, ma più incisivi, nella frammentazione del ssn italiano, con diverse risposte riabilitative territoriali nelle diverse realtà, e spesso differenziate anche nelle stesse regioni.
La logica organizzativa dovrebbe ispirarsi a due principi:
- La ricerca dell'appropriatezza, basata su una governaces degli interventi riabilitativi finalizzati a garantire i corretti asset riabilitativi nel tempo. Evitando interventi di tipo prestazionale disgiunti da uno specifico e completo percorso.
- La necessità di una presa in carico globale del paziente fin dal suo accesso all'ospedale per acuti, con valutazione multidisciplinare, monitoraggio dell'evoluzione del paziente e indicazione delle necessità riabilitative più appropriate per quel paziente.

Un sistema sanitario moderno non può più lasciare in carico all'ospedale la ricerca di soluzioni riabilitative occasionali e sconnesse da un progetto riabilitativo globale per il paziente. E tanto meno può lasciare al paziente la ricerca casuale di trattamenti riabilitativi, che magari non rispondono a criteri di appropriatezza ma all'autoreferenzialità dei servizi stessi.
Questa gestione organizzativa integrata può trovare il suo compimento attraverso la creazione di Dipartimenti di Riabilitazione Territoriale che comprendano in essi tutti i servizi e gli snodi riabilitativi del territorio.
Una tale struttura sarebbe così in grado di interagire ed essere punto di riferimento unitario per l'ospedale, e occuparsi di garantire operativamente la scelta del miglior percorso riabilitativo per ogni specifico paziente in quel territorio.

Corrispondenza: Dr. Nicola Preiti, UOSD di Riabilitazione Territoriale, Area Trasimeno, via della Pieve 4, 06065 Passignano sul Trasimeno (PG), e-mail: npreiti1@gmail.com
LVIII Congresso Nazionale SNO, 2-5 maggio 2018, Riccione (RN).
Atti a cura di Maurizio Melis, Walter Neri, Stefano Ricci, Maria Ruggiero, Luigino Tosatto, Luca Valvassori, Bruno Zanotti.
Copyright © 2018 by new Magazine edizioni s.r.l., Trento, Italia. www.newmagazine.it *ISBN: 978-88-8041-118-5*

Abstract SIMPOSIO PARALLELO:
"LA RIABILITAZIONE NELLE NEUROLESIONI DALLA FASE ACUTA AGLI ESITI"

□ Problematiche emergenti in Neuroriabilitazione

C. CISARI

UO di Medicina Fisica e Riabilitazione, Azienda Ospedaliero Universitaria "Maggiore della Carità", Novara

Negli ultimi anni la riabilitazione dello stroke, che resta la causa principale di grave disabilità in Italia, ha posto in evidenza alcune importanti novità che hanno modificato il comportamento in ambito organizzativo e clinico-scientifico, sia in termini positivi che negativi.
In particolare sono stati messi in evidenza:
- l'importanza di una corretta nutrizione per garantire il miglior outcome funzionale possibile, ciò sia in fase acuta (valutazione tempestiva della disfagia o di stati malnutritivi anche pregressi), sia in fase cronica prevenendo fattori aggravanti la disabilità (come per esempio la sarcopenia);
- l'importanza della prevenzione e della cura delle infezioni nosocomiali che si sono rivelate come un importante condizionamento dell'outcome e della durata della degenza;
- una rivalutazione della cosidetta "finestra riabilitativa" negli esiti di stroke con il superamento del concetto di stroke stabilizzato e la sua sostituzione con il termine di stroke cronico. Questa affermazione non ha solo un'importanza terminologica, in quanto modifica radicalmente l'atteggiamento della neuroriabilitazione di fronte a questi pazienti con la possibilità concreta di modificare ulteriormente la disabilità post-stroke con progetti riabilitativi adeguati e finalizzati.

Corrispondenza: Prof. Carlo Cisari, UO di Medicina Fisica e Riabilitazione, Azienda Ospedaliero Universitaria Maggiore della Carità, corso Giuseppe Mazzini 18, 28100 Novara (NO), e-mail: cisari50@gmail.com
LVIII Congresso Nazionale SNO, 2-5 maggio 2018, Riccione (RN).
Atti a cura di Maurizio Melis, Walter Neri, Stefano Ricci, Maria Ruggiero, Luigino Tosatto, Luca Valvassori, Bruno Zanotti.
Copyright © 2018 by new Magazine edizioni s.r.l., Trento, Italia. www.newmagazine.it *ISBN: 978-88-8041-118-5*

CLINICAL ROUND MULTIDISCIPLINARE 2

Controversie in neuroscienze

Moderatori:

Andrea Saletti (Ferrara), Roberto Stefini (Legnano), Luca Valvassori (Monza), Andrea Zini (Modena)

Abstract CLINICAL ROUND MULTIDISCIPLINARE 2:
"CONTROVERSIE IN NEUROSCIENZE"

☐ Trattamento endovascolare di due casi di trombosi venosa acuta dei seni durali

E. LAFE*, F. ZAPPOLI*, E. CANDELORO**, A.CAVALLINI**, C. CIRELLI*, G. SANFILIPPO*, F. DENARO**, A. PERSICO**, M. MAURELLI**

UO di Neuroradiologia, Fondazione IRCCS Policlinico "S. Matteo", Pavia
Stroke Unit, Fondazione IRCCS Policlinico "S. Matteo", Pavia

La Trombosi Venosa acuta dei Seni Durali (TVSD) rappresenta meno dell'1% dei casi di stroke. L'esordio clinico severo, la presenza di emorragia e/o edema cerebrale, l'età > 65 anni e la trombosi venosa profonda, sono fattori associati ad aumentata mortalità. Il trattamento endovascolare è riservato attualmente ai casi di mancato miglioramento o di peggioramento neurologico nonostante la terapia medica eparinica sistemica. L'introduzione di stent-retriever e di cateteri da trombectomia, per quanto riguarda il trattamento endovascolare dell'ictus ischemico acuto, ha contribuito a rendere il trattamento endovascolare una scelta terapeutica promettente nella TVSD. Nell'esperienza del no-

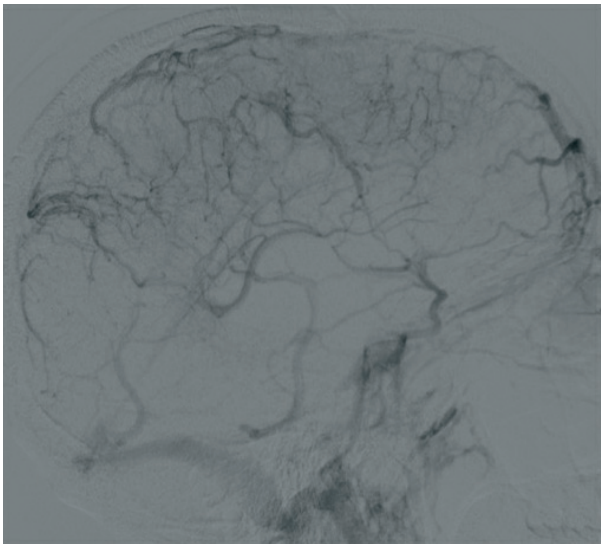

Figura 1. Angiografia cerebrale per cateterismo: proiezione laterale, dopo cateterismo selettivo diagnostico dell'arteria carotide interna sinistra, che mostra occlusione trombotica del seno sagittale superiore e del seno trasverso destro, con associata occlusione anche in corrispondenza di multiple vene leptomeningee fronto-parietali omolaterali.

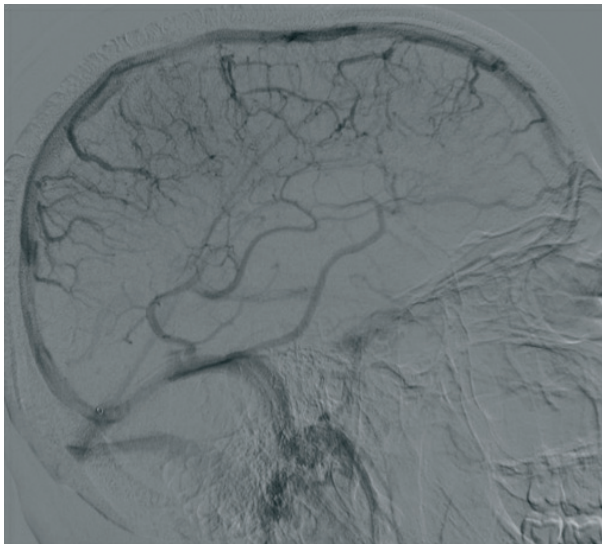

Figura 2. Angiografia cerebrale per cateterismo: proiezione laterale durante i controlli finali del trattamento endovascolare, mediante iniezione di mezzo di contrasto dall'arteria carotide interna sinistra, che mostra completa rivascolarizzazione del seno sagittale superiore e del seno trasverso destro, con associata ricanalizzazione anche in corrispondenza delle vene leptomeningee fronto-parietali omolaterali.

Corrispondenza: Dr. Elvis Lafe, UO di Neuroradiologia, Policlinico S. Matteo, viale Camillo Golgi 19, 27100 Pavia (PV), tel. 0382-501268, e-mail: elvislafe@libero.it

LVIII Congresso Nazionale SNO, 2-5 maggio 2018, Riccione (RN).
Atti a cura di Maurizio Melis, Walter Neri, Stefano Ricci, Maria Ruggiero, Luigino Tosatto, Luca Valvassori, Bruno Zanotti.
Copyright © 2018 by new Magazine edizioni s.r.l., Trento, Italia. www.newmagazine.it *ISBN: 978-88-8041-118-5*

stro Centro, dal 1 gennaio 2017 al 1 gennaio 2018, sono stati trattati per via endovascolare due casi di TVSD. Il primo caso, maschio di 26 anni esordito con intensa cefalea e crisi tonico-cloniche, presentava trombosi acuta dei seni sagittale superiore e trasverso destro e delle strutture venose leptomeningee in sede fronto-parietale bilaterale. Le condizioni cliniche sono peggiorate nelle prime 12 ore, nonostante la terapia medica eparinica sistemica, e il paziente è stato sottoposto a trattamento endovascolare utilizzando rispettivamente trombectomia con catetere ACE68, iniezione di recombinant Tissue Plasminogen Activator (rt-PA) nel seno sagittale superiore e stent retriever Solitaire. Il secondo caso, femmina di 52aa esordita con emisindrome sinistra e stato soporoso, presentava trombosi acuta delle vene cerebrali interne, dei seni retto e trasverso destro con associata alterazione emorragica/edematosa capsulonucleare destra. Le condizioni cliniche sono peggiorate rapidamente, GCS-3 entro la prima ora, ed è stato deciso di eseguire il trattamento endovascolare come prima opzione terapeutica utilizzando trombectomia con catetere ACE68 e stent retriever Solitaire.

Nel primo caso è stata ottenuta completa ricanalizzazione dei seni venosi durali sagittale superiore e trasverso destro, con National Institutes of Health Stroke Scale (NIHSS)-0 a 24 ore e modified Rankin Scale (mRS)-0 a 90 giorni. Nel secondo caso non è stata ottenuta ricanalizzazione dei seni durali né delle vene cerebrali interne e la paziente è deceduta dopo 24 ore.

La nostra piccola esperienza appare in linea con la letteratura per quanto riguarda le indicazioni al trattamento endovascolare delle TVSD trattando i casi di peggioramento clinico dopo terapia medica eparinica sistemica o con grave esordio clinico/neuroradiologico. La ricanalizzazione endovascolare può rappresentare una scelta terapeutica valida in attesa di ulteriori conferme scientifiche, che appaiono comunque non facili da ottenere in considerazione della bassa incidenza della patologia.

Bibliografia

1. Stam J, Majoie CB, van Delden OM, van Lienden KP, Reekers JA. Endovascular thrombectomy and thrombolysis for severe cerebral sinus thrombosis: a prospective study. Stroke 2008; 39 (5): 1487-1490.
2. Mokin M, Lopes DK, Binning MJ, Veznedaroglu E, Liebman KM, Arthur AS, Doss VT, Levy EI, Siddiqui AH. Endovascular treatment of cerebral venous thrombosis: Contemporary multicenter experience. Interv Neuroradiol 2015; 21 (4):520-526.
3. Nyberg EM, Case D, Nagae LM, Honce JM, Reyenga W, Seinfeld J, Poisson S, Leppert MH. The addition of endovascular intervention for dural venous sinus thrombosis: single-center experience and review of literature. J Stroke Cerebrovasc Dis 2017; 26 (10): 2240-2247.
4. Salottolo K, Wagner J, Frei DF, Loy D, Bellon RJ, McCarthy K, Jensen J, Fanale C, Bar-Or D. Epidemiology, endovascular treatment, and prognosis of cerebral venous thrombosis: US Center study of 152 patients.J Am Heart Assoc 2017; 6 (6).

Comunicazioni orali

SESSIONE IV:

Moderatori:

Elvis Lafe (Pavia), Federico Menetti (Rimini), Giuseppe Napoli (Cesena)

"NEURORADIOLOGIA"

SESSIONE V:

Moderatori:

Domenico Bosco (Reggio Calabria), Andrea Cardia (Milano), Mauro Campello (Reggio Calabria)

"NEUROCHIRURGIA"

SESSIONE VI:

Moderatori:

Walter Neri (Cesena), Stefano Stefanucci (Foligno)

"NEUROCHIRURGIA"

Abstract COMUNICAZIONI ORALI:
"SESSIONE IV: NEURORADIOLOGIA"

□ 3 Tesla Magnetic Resonance guided Focused Ultrasound (MRgFUS): il Gruppo di Lavoro di Verona

E. CICERI*, G.K. RICCIARDI*, S. TAMBURIN**, M. LONGHI***, T. BOVI**, B. BONETTI**, C. CAVEDON****, R. FORONI****, A. NICOLATO***, G. PINNA***, M. TINAZZI**, P. ZANATTA*****, S. MONTEMEZZI✧

* *UO di Neuroradiologia, Azienda Ospedaliera Universitaria Integrata, Verona*
** *UO di Neurologia, Azienda Ospedaliera Universitaria Integrata, Verona*
*** *UO di Neurochirurgia, Azienda Ospedaliera Universitaria Integrata, Verona*
**** *UO di Fisica Sanitaria, Azienda Ospedaliera Universitaria Integrata, Verona*
***** *UO di Neurorianimazione, Azienda Ospedaliera Universitaria Integrata, Verona*
✧ *UO di Radiologia, Azienda Ospedaliera Universitaria Integrata, Verona*

Scopo del lavoro. L'utilizzo degli ultrasuoni focalizzati RM guidati (Magnetic Resonance guided Focused Ultrasound: MRgFUS) in Neurochirurgia risale a molti anni fa (1950), ma solo recentemente è stato possibile utilizzarli efficacemente, in maniera non invasiva, a livello intracranico grazie ad avanzamenti tecnologici che hanno reso possibile by-passare le limitazioni dovute alla presenza della teca cranica. Presentiamo la nostra esperienza preliminare e il paradigma gestionale applicato nel trattamento del tremore (essenziale e Parkinsoniano) con MRgFUS utilizzando magnete 3Tesla.
Materiali e metodi. Nel nostro Istituto da gennaio 2018 è disponibile la prima installazione in Europa di RM 3Tesla equipaggiata per trattamento con ultrasuoni focalizzati per uso ibrido (sia body che neuro). È stato istituito un gruppo multidisciplinare coinvolto nel trattamento delle lesioni intracraniche. Il gruppo è costituito da Neuroradiologi, Neurologi, Neurochirurghi stereotassici, fisici sanitario, un anestesista, un tecnico di Neuroradiologia. Sono state stilate raccomandazioni specifiche sul percorso del paziente da arruolare, incluse informative per i medici sul territorio e per i pazienti stessi. É stato attivato un indirizzo mail e un ambulatorio ad hoc. I casi vengono discussi collegialmente al fine di individuare le corrette indicazioni al trattamento.
Risultati. Il gruppo multidisciplinare ha fatto il punto sulle indicazioni e controindicazioni specifiche al trattamento con MRgFUS. In particolare oltre agli aspetti clinici per quanto riguarda l'aspetto neuroradiologico, appare indispensabile una validazione della candidabilità del paziente utilizzando TC del cranio e RM encefalo recenti. La prima per valutare lo spessore della teca e quindi la omogeneità della parte ossea da attraversare. La seconda per effettuare il corretto piano di trattamento, e per escludere lesioni intracraniche che controindicano il trattamento o lo rendano pericoloso. Finora sono stati individuati 9 pazienti candidabili clinicamente su un gruppo di 80, di cui due esclusi per le caratteristiche della teca cranica (macrocrania e densità del tavolato cranico inadeguata). I trattamenti eseguiti verranno discussi in sede di presentazione.
Conclusioni. Il trattamento con MRgFUS in campo neuro necessita di un team multidisciplinare complesso che coordini tutti gli aspetti relativi alla gestione del paziente e della sua patologia. Nella nostra esperienza, riteniamo che l'utilizzo di magnete ad alto campo 3T permetta di effettuare valutazioni pre-post trattamento avanzate, con miglioramento del planning pre-operatorio e del follow-up post-operatorio.

Bibliografia

1. Wang TR, Bond AE, Dallapiazza RF, Blanke A, Tilden D, Huerta TE, Moosa S, Prada FU, Elias WJ. Transcranial magnetic resonance imaging-guided focused ultrasound thalamotomy for tremor: technical note. Neurosurg Focus 2018; 44 (2): E3.

Corrispondenza: Dr.ssa Elisa Francesca Maria Ciceri, UO di Neuroradiologia, Azienda Ospedaliera Universitaria Integrata Borgo Trento, piazzale Aristide Stefani 1, 37126 Verona (VR), tel. 045-8122593, fax 045-8123003, e-mail: elisafrancescamaria.ciceri@aovr.veneto.it
LVIII Congresso Nazionale SNO, 2-5 maggio 2018, Riccione (RN).
Atti a cura di Maurizio Melis, Walter Neri, Stefano Ricci, Maria Ruggiero, Luigino Tosatto, Luca Valvassori, Bruno Zanotti.
Copyright © 2018 by new Magazine edizioni s.r.l., Trento, Italia. www.newmagazine.it *ISBN: 978-88-8041-118-5*

Abstract COMUNICAZIONI ORALI:
"SESSIONE IV: NEURORADIOLOGIA"

☐ La nostra esperienza nel trattamento delle fratture vertebrali mediante devices espandibili intravertebrali di terza generazione: "spine jack"

D. GAMBACORTA, V. LUNGHI, M. ZOCCHI

UOSD di Neuroradiologia, Azienda USL Toscana Sud Est, Ospedale "Misericordia", Grossetto

Lo "spine jack" è un impianto vertebrale in titanio progettato per restaurare l'altezza delle vertebre cedute su base osteoporotica, in seguito a tumori primari o secondari o in seguito ad eventi traumatici. Da fine 2016 abbiamo eseguito 10 procedure percutanee, mediante "spine jack", per il trattamento dei cedimenti vertebrali, sia su base osteoporotica 6 che traumatica 4, di cui nove al passaggio dorsolombare da D12 a L2 ed una a livello di D6. In tutti i casi è stato raggiunto un soddisfacente ripristino dell'altezza del corpo vertebrale con esauriente restauro dell'allineamento sagittale del rachide e della conseguente biomeccanica. Riteniamo pertanto l'utilizzo dello "spine jack" una che la metodica valida in selezionati casi di fratture vertebrali ed in soggetti di tutte le età.

Corrispondenza: Dr. Daniele Gambacorta, UOSD di Neuroradiologia, Ospedale Misericordia, via Senese 169, 58100 Grosseto (GR), e-mail: daniele.gambacorta@uslsudest.toscana.it

LVIII Congresso Nazionale SNO, 2-5 maggio 2018, Riccione (RN).
Atti a cura di Maurizio Melis, Walter Neri, Stefano Ricci, Maria Ruggiero, Luigino Tosatto, Luca Valvassori, Bruno Zanotti.
Copyright © 2018 by new Magazine edizioni s.r.l., Trento, Italia. www.newmagazine.it *ISBN: 978-88-8041-118-5*

Abstract COMUNICAZIONI ORALI:
"SESSIONE IV: NEURORADIOLOGIA"

□ Lesioni nucleo basali e talamiche: diagnosi differenziale e "tips and tricks"

G. D'APOLITO, I. TRALUCI, M. RUGGIERO

UO di Neuroradiologia, AUSL della Romagna, Ospedale "Bufalini", Cesena

Scopo del lavoro. Descrivere le caratteristiche TC e RM delle lesioni dei talami e dei nuclei della base, con particolare attenzione alla diagnostica differenziale delle lesioni di tipo vascolare arterioso, venoso ed ipossico-ischemico e neoplastico linfomatoso e gliale.

Materiali e metodi. È stato utilizzato un approccio step-by-step per guidare la corretta diagnosi differenziale nei Pazienti con lesioni talamiche e nucleo basali bilaterali, illustrando le caratteristiche RM che possono essere utili nella diagnosi in associazione ai dati clinico-anamnestici del Paziente:

- timing di insorgenza della sintomatologia;
- sede delle lesioni: nucleo basali, talamiche, coinvolgenti entrambe le sedi anatomiche; mono e bilaterali; estensione al parenchima cerebrale adiacente;
- segnale delle lesioni nelle immagini T1 prima e dopo somministrazione e.v. di mezzo di contrasto e T2 dipendenti e presenza o meno di diffusione ristretta alle mappe Apparent Diffusion Coefficient (ADC);
- imaging funzionale: spettroscopia e perfusione RM;
- reperti associati: alterazione di segnale nelle strutture anatomiche intracraniche utili nella diagnostica differenziale.

Risultati. L'identificazione della sede precisa delle lesioni, le caratteristiche di segnale nelle sequenze RM morfologiche prima e dopo somministrazione e.v. di mezzo di contrasto e/o funzionali e l'identificazione di eventuali reperti associati appare di fondamentale importanza, insieme ai dati clinico-anamnestici del paziente, per indirizzare una corretta diagnostica differenziale e per guidare il successivo iter diagnostico-terapeutico, consentendo di differenziare lesioni acute, con necessità di un intervento terapeutico rapido, da lesioni croniche - irreversibili - e condizioni neoplastiche, con necessità di valutazione in ambiente multidisciplinare.

Conclusioni. Le condizioni patologiche che possono coinvolgere la regione talamico-nucleo basale sono numerose e sia la presentazione clinica che l'imaging RM possono essere aspecifiche; un approccio sistematico ai reperti RM e una corretta integrazione con i dati clinico-anamnestici è per tanto fondamentale per una corretta diagnostica differenziale.

Corrispondenza: Dr.ssa Gabriella D'Apolito, UO di Neuroradiologia, Ospedale M. Bufalini, viale Giovanni Ghirotti 286, 47521 Cesena (FC), e-mail: gabriella.dapolito@gmail.com

LVIII Congresso Nazionale SNO, 2-5 maggio 2018, Riccione (RN).
Atti a cura di Maurizio Melis, Walter Neri, Stefano Ricci, Maria Ruggiero, Luigino Tosatto, Luca Valvassori, Bruno Zanotti.
Copyright © 2018 by new Magazine edizioni s.r.l., Trento, Italia. www.newmagazine.it *ISBN: 978-88-8041-118-5*

Abstract COMUNICAZIONI ORALI:
"SESSIONE IV: NEURORADIOLOGIA"

☐ Selezione all'intervento endovascolare e correlazione tra collateral scoring e volume infartuale in pazienti con occlusione "tandem"

E. EPIFANI, F. ORMITTI, D. CERASTI, G. CAPURRI, P. PIAZZA, R. MENOZZI

UOC di Neuroradiologia, Azienda Ospedaliero-Universitaria, Parma

Lo scopo principale del trattamento di riperfusione per via endovascolare è rappresentato dal tentativo di salvataggio del tessuto cerebrale ancora ipoperfuso a rischio di infarto. L'efficacia del trattamento endovascolare è stata dimostrata nel 2015 da almeno 5 trial impieganti non solo dispositivi endovascolari più efficienti, ma anche tecniche neuroradiologiche innovative per l'inclusione/esclusione dei pazienti.

La fase di selezione, in particolare in caso di occlusioni complesse, è fondamentale poichè una minima parte dei pazienti sono considerati elegibili per terapie di riperfusione: il15-34% dei pazienti ricanalizzati non raggiunge un buon outcome clinico nelle cosiddette ricanalizzazioni futili e un 35% dei pazienti ricanalizzati sviluppa un'espansione dell'infarto iniziale a circa una settimana dal termine del trattamento endovascolare.

Abbiamo valutato retrospettivamente 36 pazienti afferenti al nostro Centro età media 67,5 anni, sottoposti a trattamento endovascolare negli anni 2016-2017 per ictus ischemico acuto con occlusione dell'arteria cerebrale media associata ad occlusione del tratto terminale dell'arteria carotide interna intra e/o extra-cranica "tandem" e dell'apice. Ci siamo quindi posti l'obiettivo di correlare il grado di riempimento piale dei vasi del circolo anteriore rilevati mediante angiotomografia multifasica (multislice CT Angiography: msCTA); secondo le raccomandazioni Italian Stroke Organization - Stroke PRevention and Educational Awareness Diffusion (ISO-SPREAD) con lo score ottenuto dopo angiografia digitale DSA - based American Society of Interventional and Therapeutic Neuroradiology (ASITN) ed al volume infartuale visualizzabile alla TC pre dimissione.

L'efficienza della collateralità leptomeningea e piale è sta-

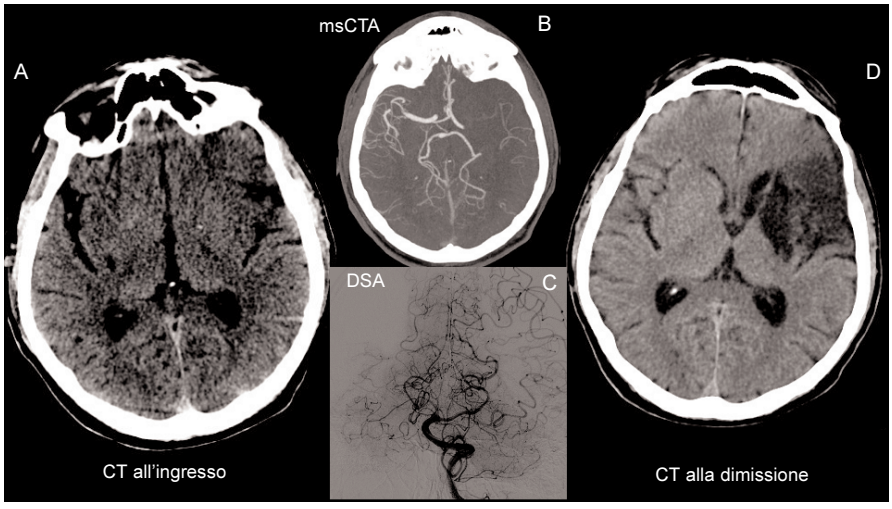

Figura 1. A. TC senza mezzo di contrasto: valutazione ASPECT. B. msCTA: occlusione dell'apice di carotide sinistra e valutazione collaterali. C. AGF: valutazione angiografica dei circoli collaterali. D. TC encefalo alla dimissione.

Corrispondenza: Dr. Enrico Epifani, Radiologia e Neuroradiologia Interventistica, Azienda Ospedaliero-Universitaria, via Gramsci 14, 43126 Parma (PR), tel. 0521-703143, e-mail: enrico.epifani81@gmail.com

LVIII Congresso Nazionale SNO, 2-5 maggio 2018, Riccione (RN).
Atti a cura di Maurizio Melis, Walter Neri, Stefano Ricci, Maria Ruggiero, Luigino Tosatto, Luca Valvassori, Bruno Zanotti.
Copyright © 2018 by new Magazine edizioni s.r.l., Trento, Italia. www.newmagazine.it *ISBN: 978-88-8041-118-5*

ta determinata utilizzando la classificazione di Tan modificata che prevede la suddivisione dei collaterali del circolo anteriore in poveri, intermedi o buoni. L'estensione della lesione infartuale è stata valutata mediante Alberta Stroke Programme Early CT Score (ASPECTS) in acuto ed a una distanza media di 12 giorni 0-61. I punteggi sono stati assegnati da tre neuroradiologi esperti due dedicati alla diagnostica ed un interventista. Su 36 pazienti, è stata acquisita una CTA in fase arteriosa precoce in 36 pazienti 100%; in 13 pazienti 36,2% è stata acquisita una CTA solo in fase arteriosa precoce, in 17 pazienti 47,2% è stata acquisita una CTA trifasica, in 3 pazienti 8,3% è stata acquisita una CTA in fase arteriosa e venosa precoce e in 3 pazienti 8,3% è stata acquisita una CTA in fase arteriosa e venosa tardiva.
La correlazione tra la valutazione mCTA dei collaterali e gli score definiti mediante DSA è risultata buona, mentre meno significativa è risultata quella con il volume dell'area infartuata al follow-up. La valutazione dei circoli collaterali mediante msCTA ha mostrato un buon potere predittivo nei confronti della prognosi radiologica in particolare laddove veniva considerata la variabilità regionale rispetto al territorio di occlusione.

Abstract COMUNICAZIONI ORALI:
"SESSIONE IV: NEURORADIOLOGIA"

☐ Stima della sopravvivenza nei pazienti con glioblastoma multiforme: analisi mediante istogramma della RM perfusionale

A. GUARNERA, A. ROMANO, A. DI NAPOLI, O. GAGLIARDO, A. GROSSI, A. BOZZAO

UOC di Neuroradiologia, Azienda Ospedaliera "S. Andrea", Roma

Scopo del lavoro. L'identificazione di biomarker prognostici gioca un ruolo cruciale nella gestione dei pazienti con glioblastoma. Lo scopo dello studio è di definire il ruolo della risonanza magnetica dinamica con contrasto a suscettibilità magnetica (Dynamic Susceptibility Contrast (DSC)-Magnetic Resonance Imaging) nella valutazione prognostica dei pazienti affetti da glioblastoma con analisi mediante istogramma.

Materiali e metodi. Sono stati valutati retrospettivamente 68 pazienti con recente diagnosi di glioblastoma confermata all'esame istopatologico e sottoposti a studio RM pre-operatorio anche con sequenze di perfusione (tecnica DSC). Tutti i pazienti hanno ricevuto una terapia combinata costituita da radioterapia focale post-operatoria e TeMoZolomide (TMZ), seguita da terapia adiuvante con temozolomide.

Gli istogrammi relative Cerebral Blood Volume (rCBV) sono stati generati da volumi di interesse (Volume of Interest: VOI) che comprendessero le porzioni solide del tumore e fossero valutate statisticamente mediante la curtosi, la skewness, la media, la mediana e la moda di rCBV. Al fine di verificare se i parametri dell'istogramma potessero predire la sopravvivenza ad 1 e 2 anni, sono state ottenute delle curve ROC (Receiver Operating Characteristics). Per calcolare la sopravvivenza globale (Overall Survivall OS) dei pazienti, è stato utilizzato il metodo di Kaplan-Meier.

Risultati. Tra i parametri studiati mediante istogramma, esclusivamente la curtosi e la skewness dell'rCBV hanno mostrato una significativa differenza statistica tra i soggetti sopravvissuti più o meno di 1 e 2 anni, sebbene pochi pazienti siano sopravvissuti più di due anni 16 *vs* 48. In accordo con l'analisi mediante curve ROC, la curtosi dell'rCBV si è dimostrata essere la migliore analisi statistica. Rispettivamente, i valori di 1 e 2,45 sono risultati i cut-off ottimali per distinguere rispettivamente soggetti che sopravvivessero più o meno di 1 e 2 anni. D'altra parte il valore medio dell'rCBV si è dimostrato essere il valore con la peggiore performance statistica. Tramite la realizzazione delle curve di Kaplan-Meier, è stata dimostrata una significativa differenza tra soggetti con valori di curtosi dell'rCBV maggiori o minori di 1 rispettivamente 1021 e 576 giorni; log-rank test: p = 0,007 e tra i soggetti con valori di curtosi dell'rCBV superiori o inferiori a 2,45 rispettivamente 802 e 408 giorni; log-rank test: p = 0,001.

Conclusioni. L'analisi mediante istogramma rappresenta un metodo valido per predire la sopravvivenza nei pazienti affetti da glioblastoma.

Corrispondenza: Dr.ssa Alessia Guarnera, UOC di Neuroradiologia, Azienda Ospedaliera S. Andrea, via di Grottarossa 1035, 00189 Roma (RM), e-mail: guarneraalessia@gmail.com

LVIII Congresso Nazionale SNO, 2-5 maggio 2018, Riccione (RN).
Atti a cura di Maurizio Melis, Walter Neri, Stefano Ricci, Maria Ruggiero, Luigino Tosatto, Luca Valvassori, Bruno Zanotti.
Copyright © 2018 by new Magazine edizioni s.r.l., Trento, Italia. www.newmagazine.it *ISBN: 978-88-8041-118-5*

Abstract COMUNICAZIONI ORALI:
"SESSIONE IV: NEURORADIOLOGIA"

☐ Valutazione mediante TC basale di Pronto Soccorso di pazienti con trombosi venosa cerebrale

A. GUARNERA, A. ROMANO, G. TRASIMENI, L. PASQUINI, G. BUTERA, A. BOZZAO

UOC di Neuroradiologia, Azienda Ospedaliera "S. Andrea", Roma

Scopo del lavoro. La trombosi venosa cerebrale è una patologia relativamente rara che coinvolge i seni durali ed i vasi venosi corticali e profondi. Per la diagnosi è fondamentale il ruolo della TC e della RM, spesso in associazione ad un esame angiografico. L'esame di prima istanza in pronto soccorso, comunque, è rappresentato dalla TC basale. Lo scopo dello studio è stato quello di valutare retrospettivamente un gruppo di pazienti con trombosi venosa mediante analisi quantale dei valori densitometrici medi e massimi, espressi in unità Hounsfield HU in immagini TC senza mezzo di contrasto. Lo studio prevedeva anche la verifica di un gruppo di controllo e della riproducibilità inter-operatore.

Materiali e Metodi. Sono stati selezionati 22 soggetti con diagnosi accertata di Trombosi Venosa Cerebrale (TVC), di cui: 16 donne e 6 uomini, con età media di 47,6 anni. La popolazione di controllo constava di 61 pazienti suddivisi in due gruppi in relazione ai valori di HCT: normali 51, superiore alla norma 10; in quanto elevati valori di HematoCriT (HCT) possono aumentare visivamente la densità delle strutture venose in esame. La valutazione della densità dei principali seni e del seno trombizzato è stata eseguita mediante analisi delle regioni di interesse (Region Of Interest: ROI). La verifica è avvenuta mediante esame angiografico TC o RM. Nella popolazione di controllo, la misurazione è stata effettuata in modo analogo a livello del seno sagittale superiore. Sono state generate delle curve ROC utili per la ricerca di un cut-off in grado di distinguere densità vascolari patologiche da condizioni normali.

Risultati. Il seno più coinvolto è stato il trasverso-sigmoideo 10 pazienti. I dati dimostrano un aumento statisticamente significativo del valore densitometrico massimo nei pazienti con TVC rispetto al valore misurato nel gruppo dei controlli con HCT normale (p-value < 0,0001) ed in quello con HCT alto (p-value < 0,001).

Analogamente è stato riscontrato un aumento statisticamente significativo dei valori densitometrici medi dei pazienti con TVC rispetto ai controlli sia con HCT normale (p-value < 0,0001) sia con HCT alto (p-value < 0,0001). Le curve ROC mostrano che il valore di densità massima è predittivo di TVC con sensibilità dell'81% e specificità del 75% per un cut-off di 73 HU. Lo studio dimostra che il valore della densità media, con un cut-off di 54 HU, è altamente suggestivo di trombosi venosa cerebrale e superiore in termini di sensibilità (86% *vs* 81%) e specificità (95% *vs* 75%) rispetto al valore della densità massima.

Conclusioni. La TC senza mezzo di contrasto rappresenta l'esame di prima scelta nella diagnostica di pazienti con sospetta TVC per via della rapidità di esecuzione, del basso costo e dell'elevata disponibilità. È opportuno valutare in modo quantitativo i grandi seni venosi dal momento che valori superiori a 54 HU possono essere suggestivi di questa condizione patologica.

Corrispondenza: Dr.ssa Alessia Guarnera, UOC di Neuroradiologia, Azienda Ospedaliera S. Andrea, via di Grottarossa 1035, 00189 Roma (RM), e-mail: guarneraalessia@gmail.com

LVIII Congresso Nazionale SNO, 2-5 maggio 2018, Riccione (RN).
Atti a cura di Maurizio Melis, Walter Neri, Stefano Ricci, Maria Ruggiero, Luigino Tosatto, Luca Valvassori, Bruno Zanotti.
Copyright © 2018 by new Magazine edizioni s.r.l., Trento, Italia. www.newmagazine.it *ISBN: 978-88-8041-118-5*

Abstract COMUNICAZIONI ORALI:
"SESSIONE V: NEUROCHIRURGIA"

☐ Direct strokectomy and extensive cerebro-spinal fluid drainage for the treatment of space-occupying cerebellar ischemic strokes

F. TARTARA*, D. BONGETTA**, E.V. COLOMBO*, C. BORTOLOTTI***, M. CENZATO****, E. GIOMBELLI*, P. GAETANI**, F. ZENGA*****, G. PILLONI*****, A. CICCONE✧, M. SESSA✧✧

* *UO di Neurochirurgia, Azienda Ospedaliero-Universitaria, Parma*
** *UO di Neurochirurgia, IRCCS Policlinico "S. Matteo", Pavia*
*** *UO di Neurochirurgia, Istituto delle Scienze Neurologiche, Ospedale "Bellaria", Bologna*
**** *UO di Neurochirurgia, IRCCS Ospedale "Niguarda Ca' Granda", Milano*
***** *UO Neurochirurgia, Azienda Ospedaliero-Universitaria "Città della Salute e della Scienza", Torino*
✧ *SC di Neurologia, Dipartimento Interaziendale di Neuroscienze Cremona-Mantova, ASST, Mantova*
✧✧ *SC di Neurologia, Dipartimento interaziendale di Neuroscienze Cremona-Mantova, ASST Cremona*

Background and purpose. Cerebellar ischemia may lead to space-occupying edema, resulting in potentially fatal complications. Different surgical procedures have been reported to create space for the swollen ischemic brain; still, botht the type and timing of surgical treatments are debated in literature. We present here a case series of patients treated with a unilateral craniectomy to perform a cerebellar Strokectomy and extensive cerebro-spinal fluid drainage without osteo-dural posterior fossa decompression.

Materials and methods. We retrospectively analyzed the clinical and radiographic data of 11 patients affected by a posterior fossa ischemia operated at our Institutions. A statistical analysis was performed to identify potential predicting factors for functional outcome.

Results. Mean age was 64.7 years, the vascular territory involved was that of the Posterior Inferior Cerebellar Artery (PICA) in 9 cases (82%) and Anterior Inferior Cerebellar Artery (AICA)/ Superior Cerebellar Artery (SCA) in 2 (18%). Mean GCS on admission was 13.6, whereas the immediate pre-operative GCS evaluation was of 9.3. The surgical procedure was performed in a mean of 36.8 minutes after the radiological diagnosis of space-occupying edema. Clinical outcome at 6 months was good modified Rankin Scale (mRS) ≤ 2 in 9 patients (82%). We report surgery-related complications in 2 patients (18%) and a single case of death 9% non-related to the procedure and posterior fossa compression. Matching patients with their mRS outcome evaluation the only variable significantly associated with good outcome was age at admission: 62.1 *vs* 76.5 $p < 0.05$.

Conclusions. Monolateral suboccipital craniotomy with strokectomy and extensive cerebrospinal fluid drainage may allow a sufficient decompression of the ischemic posterior fossa with acceptable morbidity and mortality rates, especially in younger patients.

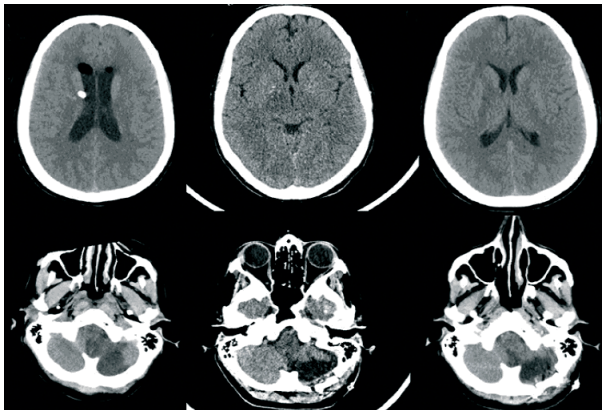

Figura 1. Posterior fossa strokectomy following ischemia of left PICA (*in the lower row*: preoperative, immediate postoperative control and 7-day postoperative images).

Corrispondenza: Dr.ssa Elena Virginia Colombo, UO di Neurochirurgia, Azienda Ospedaliero-Universitaria, via Gramsci 14, 43126 Parma (PR), tel. 0521-7024666, e-mail: elenavirginia.colombo@gmail.com
LVIII Congresso Nazionale SNO, 2-5 maggio 2018, Riccione (RN).
Atti a cura di Maurizio Melis, Walter Neri, Stefano Ricci, Maria Ruggiero, Luigino Tosatto, Luca Valvassori, Bruno Zanotti.
Copyright © 2018 by new Magazine edizioni s.r.l., Trento, Italia. www.newmagazine.it *ISBN: 978-88-8041-118-5*

Abstract COMUNICAZIONI ORALI:
"SESSIONE V: NEUROCHIRURGIA"

□ Intra-operative computed tomography and finite element modelling for multimodal image fusion

M. RIVA*✧, P. HIEPE**, M. FROMMERT**, F. PESSINA✧, M. CONTI NIBALI✧,
M. ROSSI✧, T. SCIORTINO✧, L. BELLO✧◆

* *Dipartimento di Biotecnologie Mediche e Medicina Traslazionale, Università degli Studi, Milano, Italy*
✧ *Unità di Neurochirurgia Oncologica, "Humanitas" Research Hospital, Rozzano (Milano), Italy*
** *Brainlab AG, Monaco di Baviera, Germany*
◆ *Dipartimento di Oncologia ed Emato-Oncologia, Università degli Studi, Milano, Italy*

Introduction. Brainshift still is a major issue in neuronavigation. Incorporating intraoperative computer tomografy intraopertiva Computed Tomography (iCT) with advanced fusion algorithms within the surgical workflow is a promising approach for improving the management of brainshift. This study was conceived i to evaluate an iCT-based deformation correction algorithm; ii to validate an elastic image fusion software in a clinical scenario; iii to improve navigation accuracy.

Material and methods. For each of the 10 patients with gliomas enrolled, contrast-enhanced ce T1-weighted T1W and Fluid-Attenuated-Inversion-Recovery (FLAIR) volumetric MRI were acquired pre-operatively and 48 hours after surgery. A ce-iCT scan Airo, Brainlab AG was performed at the end of microsurgical resection. By employing a biomechanical simulation using a finite element model, non-linear elastic morphing of the pre-operative MRI with respect to iCT data was performed. The Target Registration Error (TRE), mm was evaluated for standard i.e. rigid and elastic fusion. Anatomical landmarks were defined in the MRI and iCT; their individual Euclidean distances were determined for Rigid fusion (Rf) and Elastic fusion (Ef). The landmark pairs were divided into two groups test and control structures.

Results. The mean TRE did not changed significantly for the control structures Rf and Ef yieled 1.69 mm and 1.74 mm, respectively; $p = 0.5$. Conversely, the TRE of the test structures, i.e. those most likely affected by brainshift, were significantly reduced after Ef mean TRE of Ef = 3.2, $p < 0.001$, with a gain in accuracy of 42% on average mean TRE of Rf = 5.5 mm. Mean iCT acquisition time was 18.2 minutes.

Conclusion. Elastic multimodal image fusion can effectively manage brainshift by updating cranial anatomy. iCT-based non-linear morphing of the pre-operative MRI can thus be regarded as a reliable and feasible technology to improve neuronavigation in a clinical scenario.

Corrispondenza: Prof. Marco Riva, Dipartimento di Biotecnologie Mediche e Medicina Traslazionale, Università degli Studi di Milano, Humanitas Research Hospital, via Manzoni 56, 20089 Rozzano (MI), tel. 02-82247567, e-mail: marco.riva@unimi.it
LVIII Congresso Nazionale SNO, 2-5 maggio 2018, Riccione (RN).
Atti a cura di Maurizio Melis, Walter Neri, Stefano Ricci, Maria Ruggiero, Luigino Tosatto, Luca Valvassori, Bruno Zanotti.
Copyright © 2018 by new Magazine edizioni s.r.l., Trento, Italia. www.newmagazine.it *ISBN: 978-88-8041-118-5*

Abstract COMUNICAZIONI ORALI:
"SESSIONE V: NEUROCHIRURGIA"

☐ Lower grade gliomas: a metabolic characterization of phenotypic and genotypic features

M. RIVA*✧, E. LOPCI**, A. CASTELLANO***, L. OLIVARI**, F. PESSINA****, P. NAVARRIA*****, M. GRIMALDI✧✧, R. RUDÀ✧✧✧, R. SOFFIETTI✧✧✧, A. CHITI**, L. BELLO✧◆

* *Dipartimento di Biotecnologie Mediche e Medicina Traslazionale, Università degli Studi di Milano, Milano*
✧ *Unità di Neurochirurgia Oncologica, "Humanitas" Research Hospital, Rozzano (Milano)*
** *Unità di Medicina Nucleare, "Humanitas" Research Hospital, Rozzano (Milano)*
*** *Unità di Neuroradiologia e CERMAC, Università "Vita-Salute S. Raffaele" e IRCCS "S. Raffaele", Milano*
**** *Unità di Neurochirurgia Oncologica, "Humanitas" Research Hospital, Rozzano (Milano)*
***** *Unità di Radioterapia, "Humanitas" Research Hospital, Rozzano (Milano)*
✧✧ *UO di Neuroradiologia, "Humanitas" Research Hospital, Rozzano (MI)*
✧✧✧ *UO di Neuro-Oncologia, Dipartimento di Neuroscienze, Università degli Studi e AOU "Città della Salute e della Scienza", Torino*
◆ *Dipartimento di Oncologia ed Emato-Oncologia, Università degli Studi, Milano*

Objective. This observational trial NCT02518061 aimed at evaluating the relationship among carbon-11-methionine Positron Emission Tomography (11C-METH PET) metrics and histo-molecular biomarkers in patients affected by Lower Grade Gliomas (LGGs) candidate to surgery

Material and methods. 96 patients with pathologically proven LGGs 51 males, 45 females; age 44.1 ± 13.7 years; 45 grade-2, 51 grade-3, referred from March 2012 to January 2015 for tumor resection and submitted to pre-operative 11C-METH PET were enrolled. Semi-quantitative metrics for 11C-METH PET included Standard Uptake Value (SUV) max, SUV ratio to normal brain and Metabolic Tumor Burden (MTB). PET semiquantitative metrics were analyzed according to histological diagnosis, MRI lesion features, IDH-1/2 status and 1p/19q co-deletion.

Results. Histopathological grading resulted associated with SUV max $p = 0.002$, SUV ratio $p = 0.011$ and to MTB $p = 0.001$, with grade III lesions showing higher metrics. SUV max $p = 0.001$, SUV ratio $p = 0.003$ and MTB $p < 0.001$ were statistically different between grade II and grade III lesion with no enhancement on MRI. MRI lesion volume poorly correlated with PET metabotype $r2 = 0.13$. SUVmax and the SUVratio were higher $p < 0.05$ in Isocitrate Dehydrogenase (IDH) 1/2 wild-type lesions, while only SUV ratio results instead associate with the presence of 1p19q codeletion.

Conclusions. 11C-METH PET metrics significantly correlated with histological grading and properly stratify LGGs according to the lesion molecular profile. PET semiquantitative metrics improved pre-surgical evaluation of LGGs supporting current standards for clinical decision-making.

Corrispondenza: Prof. Marco Riva, Dipartimento di Biotecnologie Mediche e Medicina Traslazionale, Università degli Studi di Milano, Humanitas Research Hospital, via Manzoni 56, 20089 Rozzano (MI), tel. 02-82247567, e-mail: marco.riva@unimi.it
LVIII Congresso Nazionale SNO, 2-5 maggio 2018, Riccione (RN).
Atti a cura di Maurizio Melis, Walter Neri, Stefano Ricci, Maria Ruggiero, Luigino Tosatto, Luca Valvassori, Bruno Zanotti.
Copyright © 2018 by new Magazine edizioni s.r.l., Trento, Italia. www.newmagazine.it *ISBN: 978-88-8041-118-5*

Abstract COMUNICAZIONI ORALI:
"SESSIONE V: NEUROCHIRURGIA"

□ Lumbar synovial cyst. a series of 104 cases and a proposal of management guidelines

M. SEDIA, A. VERONI, M. RUINI, V. NIZZOLI, V. DALLOLIO, G. CASERO, A. SINIGAGLIA, S. ZIRONI

GVM Care & Research, "Salus" Hospital, Reggio Emilia

Aim. Spinal synovial cysts arise from the facet joint and are an expression of the degeneration of the spine. They are a relatively common MRI finding 1%, predominantly in the lumbar region at L4-L5 level, and sometimes they are responsible for neurological symptoms due to a compressive effect on spinal roots like neurological claudication and sciatica. Their treatment is often controversial and different strategies are possible from CT puncture of the cyst to various surgical approaches. Aim of the study is to propose a treatment flow-chart based on the experience of our group.

Materials and methods. We have analyzed 104 consecutive symptomatic patients from June 2006 to September 2017 managed by our team. In all cases a conservative approach was attempted in the first place with rest and NonSteroidal Anti-Inflammatory Drugs (NSAIDs), and only when proven unsuccessful, a mininvasive interlaminar surgical approach for cyst resection was performed, if there was no sign of mechanical instability. For every patient a Zurich Claudication Questionnaire was completed before surgery.

Results. The mean value of the Zurich Claudication Questionnaire was 39 on 55 (70.9%) before surgery. All patients were discharged with a remission of the previous symptomatology. Only 5 patients 4.8% of the series presented a recurrence of the cyst: 3 were treated with an arthrodesis and 2 underwent a second mininvasive surgery.

Conclusion. Spinal synovial cysts are a common finding in the spondilotic degenerative cascade. They need a treatment only when symptomatic. Our aim is to propose a flow-chart to help the surgeon in the choice of the best treatment. We found that in symptomatic patients, after an attempt with conservative treatments, it's mandatory to evaluate if there are other criteria of spine instability. If any sign of clinical or radiological instability is detected, an arthrodesis should be attempted in the first place; otherwise a mininvasive surgical approach to treat the neural compression is a safe and successful treatment.

Corrispondenza: Dr. Mattia Sedia, GVM Care & Research, Ospedale Salus, via Ulderico Levi 7, 42123 Reggio Emilia (RE), e-mail: dott.sedia@gmail.com

LVIII Congresso Nazionale SNO, 2-5 maggio 2018, Riccione (RN).
Atti a cura di Maurizio Melis, Walter Neri, Stefano Ricci, Maria Ruggiero, Luigino Tosatto, Luca Valvassori, Bruno Zanotti.
Copyright © 2018 by new Magazine edizioni s.r.l., Trento, Italia. www.newmagazine.it *ISBN: 978-88-8041-118-5*

Abstract COMUNICAZIONI ORALI:
"SESSIONE V: NEUROCHIRURGIA"

□ Strokectomy in middle cerebral artery stroke: rationale and preliminary results

F. TARTARA*, E.V. COLOMBO*, D. BONGETTA**, C. BORTOLOTTI***, M. CENZATO****, D. BOERIS****, E. GIOMBELLI*, P. GAETANI**, F. ZENGA*****, A. CICCONE◇, A. GIOSSI◇◇, M. SESSA◇◇

* *UO di Neurochirurgia, Azienda Ospedaliero-Universitaria, Parma*
** *UO di Neurochirurgia, IRCCS Policlinico "S. Matteo", Pavia*
*** *UO di Neurochirurgia, Istituto delle Scienze Neurologiche, Ospedale "Bellaria", Bologna*
**** *UO di Neurochirurgia, IRCCS Ospedale "Niguarda Ca' Granda", Milano*
***** *UO di Neurochirurgia, AOU "Città della Salute e della Scienza", Torino*
◇ *SC di Neurologia, Dipartimento Interaziendale Neuroscienze Cremona-Mantova, ASST Mantova*
◇◇ *SC Neurologia, Dipartimento interaziendale Neuroscienze Cremona-Mantova, ASST Cremona*

Background and purpose. Ischemic stroke is a major cause of death and disability worldwide. Up to 10% of cases evolves in malignant Middle Cerebral Artery (MCA) Stroke. Medical treatment in these cases has shown not to be effective and mortality rate reaches 80%. Early decompressive craniectomy is effective in reducing mortality and improving the functional outcome is an extended and invasive surgical approach burdened with a significant complication rate. We propose a surgical treatment based on partial temporal strokectomy and basal cisterns opening.

Materials and methods. We retrospectively collected 13 non-consecutive cases of supratentorial strokectomies performed between 2009 and 2016. All patients were affected by a massive stroke in the territory of middle cerebral artery. In all patients clinical conditions deteriorated despite standard medical therapy and indication for surgery was placed after collegiate evaluation by neurologists and neurosurgeons.

Results. Surgical procedure was performed 24 to 96 hours after the stroke onset. All the 13 patients survived the intervention, one patient died 20 days after the admission for non surgery-related issues massive lung embolism. Mean GCS at dismission was of 11 ± 0.9 with a mean improvement of 2.6 ± 1.2. Mean mRS (modified Rankin Scale) and National Institutes of Health Stroke Score (NIHSS) evaluations at discharge were of 3.8 ± 1.1 and 18.2 ± 3.7, respectively.

Conclusion. In this small series of patients the execution of a Strokectomy associated with a massive cerebro-spinal fluid drainage has proven to be effective and safe in the treatment of malignant MCA Stroke, with a low complication rate. This approach needs to be validated by prospective multicentric studies with attention to functional outcome.

Figura 1. Postoperative imaging of strokectomy in malignant ischemia of right MCA.

Corrispondenza: Dr.ssa Elena Virginia Colombo, UO di Neurochirurgia, Azienda Ospedaliero-Universitaria, via Gramsci 14, 43126 Parma (PR), tel. 0521-7024666, e-mail: elenavirginia.colombo@gmail.com
LVIII Congresso Nazionale SNO, 2-5 maggio 2018, Riccione (RN).
Atti a cura di Maurizio Melis, Walter Neri, Stefano Ricci, Maria Ruggiero, Luigino Tosatto, Luca Valvassori, Bruno Zanotti.
Copyright © 2018 by new Magazine edizioni s.r.l., Trento, Italia. www.newmagazine.it *ISBN: 978-88-8041-118-5*

Abstract COMUNICAZIONI ORALI:
"SESSIONE VI: NEUROCHIRURGIA"

☐ L'assunzione di terapia antiaggregante e anticoagulante influenza l'outcome dei pazienti trattati per ematoma sottodurale cronico? Un tema controverso

L. MONGARDI, A. SCERRATI, M.A. CAVALLO, P. DE BONIS

Neurochirurgia, Università degli Studi, Ferrara

Background. I farmaci AntiAggreganti e Anticoagulanti (AAA) sembrano essere correlati a una più alta incidenza di ematoma sottodurale cronico, ma il loro ruolo nella recidiva della patologia e sull'outcome clinico dei pazienti trattati è ad oggi oggetto di discussione. Anche il management dell'eventuale sospensione o ripresa della terapia è ad oggi controversa. Uno studio ha dimostrato come questo dilemma venga affrontato da circa la metà dei neurochirurghi almeno una volta a settimana e che la maggior parte di questi ultimi decida in base alla propria personale esperienza sul tema. Nel nostro studio abbiamo analizzato il ruolo degli AAA e la loro influenza sull'outcome clinico dei pazienti trattati per ematoma sottodurale cronico, in particolare in termini di rischio di risanguinamento.

Materiali e metodi. In questo studio retrospettivo sono stati arruolati 230 pazienti trattati chirurgicamente per ematoma sottodurale cronico. I dati clinici raccolti comprendono i farmaci assunti terapia antiaggregante e anticoagulante e le condizioni cliniche modified Rankin Scale (mRS) all'ingresso. Tutti i pazienti sono stati sottoposti ad intervento chirurgico con posizionamento di drenaggio subdurale. La TC cranio post operatoria è stata eseguita nelle prime 48 ore e un follow-up clinico/radiologico è stato effettuato a 1 e 6 mesi dall' intervento. Abbiamo utilizzato il Chi square/Fisher exact test per comparare le variabili cliniche, e l' analisi di regressione logistica per definire il loro impatto nel rischio di sanguinamento.

Risultati. Dei 230 pazienti arruolati 45 assumevano terapia anticoagulante,76 la antiaggregante e 9 entrambi i farmaci. Si è evidenziata una associazione statisticamente significativa tra un alto valore di mRS con un peggior outcome clinico alla dimissione $p = 0,002$ e il tasso di risanguinamento $p < 0,001$.

Al contrario, nessuna correlazione statisticamente significativa è stata individuata tra gli AAA e le complicanze $p = 0,256$ e il risanguinamento $p = 0,709$.

Conclusioni. Secondo i risultati della nostra analisi statistica l'assunzione della terapia antiaggrentante e anticoagulante da sola non sembra né peggiorare l'outcome clinico dei pazienti trattati chirurgicamente per ematoma sottodurale cronico né aumentarne il rischio di risanguinamento.

Corrispondenza: Dr. Lorenzo Mongardi, Neurochirurgia, Università degli Studi, via Aldo Moro 8, 44124 Ferrara (FE), e-mail: lorenzo.mongardi@student.unife.it

LVIII Congresso Nazionale SNO, 2-5 maggio 2018, Riccione (RN).
Atti a cura di Maurizio Melis, Walter Neri, Stefano Ricci, Maria Ruggiero, Luigino Tosatto, Luca Valvassori, Bruno Zanotti.
Copyright © 2018 by new Magazine edizioni s.r.l., Trento, Italia. www.newmagazine.it *ISBN: 978-88-8041-118-5*

Abstract COMUNICAZIONI ORALI:
"SESSIONE VI: NEUROCHIRURGIA"

□ Ernia midollare idiopatica: trattamento chirurgico e follow-up in 8 casi consecutivi

N. MARCHESINI, U.M. RICCI, C. SODA, G. RAVENNA, F. FACCIOLI, G. PINNA

UOC di Neurochirurgia, Azienda Ospedaliera Universitaria Integrata, Verona

Scopo del lavoro. L'erniazione ventrale del midollo spinale costituisce una rara casa di mielopatia toracica e si presenta solitamente come una sindrome di Brown-Sequard e una paraparesi spastica progressiva. Tra le ipotesi eziopatogenetiche descritte si annoverano l'erosione della dura madre o traumi toracici. Negli ultimi anni la consapevolezza nei confronti di questa patologia è aumentata e si incoraggia la pubblicazione di serie di casi per meglio comprendere questa rara condizione. Attualmente sono stati riportati in letteratura 262 casi di ernia midollare, a cui si aggiungono gli 8 pazienti trattati nella nostra Istituzione.

Materiali e metodi. È stato eseguito uno studio retrospettivo delle cartelle cliniche, delle relazioni di visita ambulatoriali e delle indagini strumentali riguardanti 8 pazienti trattati nella nostra Istituzione (Dipartimento di Neurochirurgia, Ospedale di "Borgo Trento", Verona).

Risultati. Tra il gennaio 1996 ed il gennaio 2018 sono stati operati 8 pazienti, 3 maschi e 5 femmine, età media 54 anni. 3 pazienti (37,5%) riferivano in anamnesi un trauma dorsale. Alla diagnosi il sintomo più comune era costituito da disturbi sensitivi. I sintomi erano presenti in media da 4,5 anni prima della diagnosi, 4 prima dell'intervento. Alla diagnosi 1 paziente era in McCormick I (12,5%), 5 McCormick II (62,5%) e 2 McCormick III (25%). 4 pazienti presentavano alla diagnosi un qualche disturbo urinario. Il livello più frequente è risultato T5-T6 (3 casi). Tutti i nostri pazienti sono stati operati mediante una laminectomia di 2 livelli. I seguenti step chirurgici sono quelli che riteniamo fondamentali: durotomia longitudinale ed incisione dei legamenti denticolati, estensione longitudinale del difetto durale, lisi delle aderenze aracnoidali, delicata riduzione dell'ernia midollare, riempimento del difetto durale con muscolo o grasso, posizionamento di un patch sintetico. Nella nostra serie non si sono osservate complicanze peri-post-operatorie. Al follow-up (media 11,2 anni, range 2 mesi-22 anni) tutti i nostri pazienti sono migliorati da un punto di vista motorio e dei disturbi urinari. Non si sono verificate recidive.

Conclusioni. L'ernia midollare costituisce una rara causa di mielopatia. La storia clinica prima della diagnosi è solitamente insidiosa e possono trascorrere anche diversi anni prima della diagnosi definitiva. Il trattamento chirurgico è solitamente risolutivo. Il rilasciamento del midollo, l'allargamento del difetto durale e la sua riparazione rappresentano manovre sicure associate ad outcomes favorevoli.

Corrispondenza: Dr. Nicolò Marchesini, UOC di Neurochirurgia, Azienda Ospedaliera Universitaria Integrata, sede Borgo Trento, piazzale Aristide Stefani 1, 37126 Verona (VR), e-mail: nikolo88.nm@gmail.com

LVIII Congresso Nazionale SNO, 2-5 maggio 2018, Riccione (RN).
Atti a cura di Maurizio Melis, Walter Neri, Stefano Ricci, Maria Ruggiero, Luigino Tosatto, Luca Valvassori, Bruno Zanotti.
Copyright © 2018 by new Magazine edizioni s.r.l., Trento, Italia. www.newmagazine.it *ISBN: 978-88-8041-118-5*

Abstract COMUNICAZIONI ORALI:
"SESSIONE VI: NEUROCHIRURGIA"

☐ Microdecompressione vascolare per nevralgia trigeminale: quali fattori influenzano l'outcome chirurgico?

B. MASOTTO, G. PINNA, Y. CECCARONI, G. GHISELLINI

UOC di Neurochirugia, Azienda Ospedaliera Universitaria Integrata, Verona

Scopo del lavoro. La nevralgia trigeminale determina un forte impatto sulla qualità di vita dei pazienti: la terapia farmacologica può diventare insufficiente nel controllo del dolore e porta i pazienti verso trattamenti alternativi. Secondo la letteratura, il trattamento chirurgico con microdecompressione vascolare (MicroVascular Decompression: MVD) è quello con più alto tasso di controllo del dolore e minore incidenza di ricadute. Ci sono pazienti nei quali, nonostante la risoluzione del conflitto, la sintomatologia recidiva. Con questo studio abbiamo analizzato la nostra serie di pazienti operati di MVD per capire quali fattori possano influenzare l'esito dell'intervento stesso.

Materiali e metodi. L'analisi retrospettiva comprende 66 pazienti consecutivamente operati, presso il nostro Dipartimento, di MVD per nevralgia trigeminale, da gennaio 2011 a dicembre 2017, 45 donne e 21 uomini, età media 53,1 anni. Abbiamo considerato l'età , il sesso, la durata dei sintomi, il numero di trattamenti eseguiti, il tipo di conflitto e la tipologia di microdecompressione utilizzata. Abbiamo esaminato la documentazione clinica relativa al ricovero e i dati al follow-up 6-50 mesi di ogni paziente per valutare l'outcome funzionale a distanza, secondo la scala Barrow Neurological Institute (BNI).

Risultati. In questa serie, abbiamo ottenuto una risoluzione completa dei sintomi BNI 1-2 al follow up in 52 pazienti (78,8%). Tutti i pazienti avevano seguito trattamento farmacologico prima del ricovero, per durate variabili da 1 a 12 anni. 23 pazienti (34,8%) si erano in precedenza sottoposti ad altri trattamenti Gamma Knife, MC, alcolizzazione, TZT o MVD. Il conflitto era arterioso in 45 casi (68,2%), venoso in 7 casi (10,6%) e da vasi multipli in 14 (21,2%). La tecnica chirurgica utilizzata è stata la trasposizione del vaso in 45 casi (68,2%), interposizione di materiale inerte in 13 (19,7%), altro in 8 casi (12,1%). I pazienti giunti precocemente al trattamento chirurgico (durata del disturbo < 3 anni) presentano risoluzione della sintomatologia nel 82,4% dei casi. 14 pazienti (21,2%) hanno presentato una recidiva di nevralgia dopo il nostro intervento; nel 71,4% di questi casi, la durata di sintomatologia era superiore a 5 anni. 7 di questi pazienti (50%) si erano in precedenza sottoposti a trattamenti plurimi 3 MVD, 2 Gamma Knife, 1 TZT e 1 alcolizzazione.

Conclusioni. La nevralgia trigeminale è una patologia molto resistente, nella quale i pazienti ricorrono a molteplici trattamenti, non sempre risolutivi. Analizzando le variabili prese in considerazione, si è notato che i pazienti giunti all'attenzione del neurochirurgo precocemente (< 3 anni dall'esordio del sintomo) siano la minima parte 25,8%, ma in essi si assiste ad un risoluzione della sintomatologia nella quasi totalità dei casi. I pazienti con sintomatologia recidiva presentano una lunga storia clinica di malattia > 5 anni in più di 2/3 dei casi. Non vi è correlazione clinica con il sesso, l'età , il numero di trattamenti praticati, il vaso coinvolto o la tipologia di risoluzione del conflitto. Nella nostra opinione, questo conferma che, in presenza di sintomatologia tipica e chiari segni radiologici di conflitto neurovascolare, un tempestivo trattamento chirurgico rappresenti la strategia terapeutica di maggiore efficacia.

Corrispondenza: Dr.ssa Barbara Masotto, UOC di Neurochirurgia, Azienda Ospedaliera Universitaria Integrata, sede Borgo Trento, piazzale Aristide Stefani 1, 37126 Verona (VR), e-mail: barbara.masotto@aovr.veneto.it

LVIII Congresso Nazionale SNO, 2-5 maggio 2018, Riccione (RN).
Atti a cura di Maurizio Melis, Walter Neri, Stefano Ricci, Maria Ruggiero, Luigino Tosatto, Luca Valvassori, Bruno Zanotti.
Copyright © 2018 by new Magazine edizioni s.r.l., Trento, Italia. www.newmagazine.it *ISBN: 978-88-8041-118-5*

Abstract COMUNICAZIONI ORALI:
"SESSIONE VI: NEUROCHIRURGIA"

☐ Sicurezza in neurochirurgia spinale: utilizzo integrato di neuronavigazione e TC intraoperatoria in 86 casi Un anno di esperienza del nostro Centro

S. FORGNONE*, A. BIANCO*, R. FORNARO*, E. CROBEDDU*, P. CAR*,
A. GEROSA**, A. FANTI**, C. COSSANDI*, G. PANZARASA*

* *Divisione di Neurochirurgia, Azienda Ospedaliera Universitaria "Maggiore della Carità", Novara*
** *Scuola di Specializzazione in Neurochirurgia, Università degli Studi, Pavia*

Obiettivi. Valutazione dell'accuratezza del sistema di neuronavigazione spinale su base TC intraoperatoria, della riduzione dei tassi di reintervento e della durata degli interventi chirurgici effettuati con tale sistema rispetto ad analoghi interventi effettuati con tecnica tradizionale.
Materiali e metodi. L'utilizzo di un sistema TC intraoperatorio integrato con un sistema di neuronavigazione può offrire numerose opportunità tra cui maggiore accuratezza nel posizionamento di mezzi di stabilizzazione in chirurgia spinale, riduzione della radioesposizione degli operatori, accelerazione della curva di apprendimento di chirurghi meno esperti. Da febbraio 2017 a febbraio 2018 c/o il nostro Centro sono stati effettuati 86 interventi di chirurgia spinale con ausilio di TC intraoperatoria associata a sistema di neuronavigazione Airo Brainlab. Di questi 46 interventi a livello lombare e lombo-sacrale, 26 a livello dorsale e 14 cervicale. La patologia trattata è stata di tipo traumatico 37 casi, degenerativo 36 casi, tumorale 11 casi ed infettivo 2 casi.
Risultati. Per quanto riguarda il livello dorso-lombare sono state posizionate 384 viti peduncolari mediante la sola neuronavigazione senza ausilio di scopia basata su acquisione TC intraoperatoria. Al termine della procedura abbiamo effettuato controllo con scansione TC con campo operatorio aperto. Abbiamo osservato un unico caso in cui la vite violava la parete inferiore del peduncolo, cose che associata a scarsa decompressione ha reso necessario un reintervento. A livello cervicale la navigazione è stata utilizzata sia per approcci anteriori 5 casi che posteriori 9 casi. Nei casi di posizionamento di viti cervicali posteriori la neuronavigazione effettuata con protocollo cranio è stata associata all'uso classico della scopia nella proiezione laterale e non abbiamo osservato malposizionamento dei mezzi di stabilizzazione. Abbiamo valutato la durata complessiva in minuti degli interventi e valutato la tempistica per posizionamento di singola vite, risultata di 46 minuti. Nei casi in cui è stato necessario il solo posizionamento delle viti senza alcuna decompressione sono stati necessari 32 minuti per vite.
Conclusioni. In conclusione abbiamo potuto osservare la facilità di navigazione con il sistema integrato in contrasto coi precedenti metodi basati sull'uso di TC preoperatorie e scopia. La neuronavigazione si è dimostrata affidabile anche nei segmenti adiacenti a quello su cui era stato posizionato il sistema di riferimento. I tempi operatori dopo una breve curva di apprendimento sono stati sovrapponibili ad analoghi interventi in scopia ed anzi ridotti in caso di lunghe stabilizzazioni. Abbiamo inoltre notato l'abbattimento della radioesposizione del personale di sala operatoria. Il sistema ha pressochè azzerato il tasso di reintervento per malposizionamento dei mezzi di stabilizzazione grazie al controllo post-operatorio a campo aperto. Inoltre grazie alla facilità di utilizzo abbiamo notato una facilitazione nella curva di apprendimento di chirurghi meno esperti di chirurgia spinale.

Corrispondenza: Dr.ssa Sara Forgnone, UO di Neurochirurgia, Azienda Ospedaliero Universitaria Maggiore della Carità, corso Giuseppe Mazzini 18, 28100 Novara (NO), e-mail: saraforgnone@libero.it
LVIII Congresso Nazionale SNO, 2-5 maggio 2018, Riccione (RN).
Atti a cura di Maurizio Melis, Walter Neri, Stefano Ricci, Maria Ruggiero, Luigino Tosatto, Luca Valvassori, Bruno Zanotti.
Copyright © 2018 by new Magazine edizioni s.r.l., Trento, Italia. www.newmagazine.it *ISBN: 978-88-8041-118-5*

Abstract COMUNICAZIONI ORALI:
"SESSIONE VI: NEUROCHIRURGIA"

□ Utilizzo integrato di TC intraoperatoria e neuronavigazione: la nostra esperienza in neurochirugia cranica

S. FORGNONE*, R. FORNARO*, P. CAR*, E. CROBEDDU*, A. BIANCO*, A. FANTI**, A. GEROSA**, A. DI CRISTOFORI*, C. COSSANDI*, G. PANZARASA*

* *Divisione di Neurochirurgia, Azienda Ospedaliera Universitaria "Maggiore della Carità", Novara*
** *Scuola di Specializzazione in Neurochirurgia Università degli Studi, Pavia*

Obiettivi. L'applicazione di un sistema integrato di TC intraoperatoria e neuronavigazione si è rivelato efficace e sicuro nel ridurre il rischio di errori in Neurochirurgia spinale. Altrettanto promettenti sono le applicazioni in neurochirurgia cranica. Lo scopo del nostro studio è stato esplorare i campi di applicazione nella patologia cranica.
Materiali e metodi. Da febbraio 2017 a febbraio 2018 c/o il nostro Centro sono stati effettuati 25 interventi di chirurgia cranica con ausilio di TC intraoperatoria associata a sistema di neuronavigazione Airo Brainlab. Di questi 10 casi riguardavano chirurgia naso-sfenoidale, 8 gliomi, 7 altro condromi, meningiomi, cavernomi. Tutti i pazienti hanno effettuato l'acquisizione TC preoperatoria per neuronavigazione. 19 pazienti hanno effettuato una acquisizione TC intraoperatoria12 dei quali con l'utilizzo di mezzo di contrasto iodato Iomeron 400.
Risultati. L'utilizzo di un sistema integrato con TC intraoperatoria e navigazione è risultata maneggevole, senza determinare un incremento dei tempi intraoperatori. Rispetto ad un sistema integrato con RM intraoperatoria, i costi risultano più contenuti e ciò permetterà l'utilizzo in un maggior numero di centri. Nella nostra esperienza abbiamo valutato che la migliore applicazione del sistema integrato è nella chirurgia del basicranio, in particolare degli adenomi ipofisari. In tale ambito il sistema sembra permette oltre alla navigazione intraoperatoria di valutare eventuale residuo post-chirurgico con possibile estensione dell'intervento in corso d'opera. Nel caso dei gliomi ad alto grado è possibile valutare l'entità di eventuale residuo tumorale anche in associazione ad ecografo intraoperatorio interfacciato col sistema di navigazione. L'esiguità dei casi non permette al momento di determinare un aumento certo della radicalità della resezione, tuttavia abbiamo evidenziato casi di residuo chirurgico alla TC. Altro vantaggio del sistema è una riacquisizione di navigazione in caso di perdita di affidabilità per brain shift e deliquorazione, lesioni cistiche, altro, avvenuto in 1 caso.
Conclusioni. L'esperienza riguardo all'applicazione dei sistemi TC intraoperatori in ambito cranico è ad oggi limitata. Tuttavia il sistema appare maneggevole, permette di rinavigare con accuratezza e semplicità in caso di perdita di affidabilità della navigazione. La valutazione del residuo post-chirurgico appare promettente in un'ottica di aumento di volume di resezione soprattutto in ambito di basicranio.

Corrispondenza: Dr.ssa Sara Forgnone, SC di Neurochirurgia, Azienda Ospedaliero Universitaria Maggiore della Carità, corso Giuseppe Mazzini 18, 28100 Novara (NO), e-mail: saraforgnone@libero.it
LVIII Congresso Nazionale SNO, 2-5 maggio 2018, Riccione (RN).
Atti a cura di Maurizio Melis, Walter Neri, Stefano Ricci, Maria Ruggiero, Luigino Tosatto, Luca Valvassori, Bruno Zanotti.
Copyright © 2018 by new Magazine edizioni s.r.l., Trento, Italia. www.newmagazine.it *ISBN: 978-88-8041-118-5*

Abstract COMUNICAZIONI ORALI:
"SESSIONE VI: NEUROCHIRURGIA"

☐ Valutazione intraoperatoria del flusso ematico nelle malformazioni artero-venose localizzate in prossimità di aree eloquenti: indicazioni, attuabilità ed utilità

E. CROBEDDU*✧, C. COSSANDI*, A. FANTI*, F. ZENGA✧, D. GARBOSSA✧, A. MELCARNE✧, R. FORNARO*, R. ALTIERI✧, S. FORGNONE*, A. GEROSA*, G. PANZARASA*, A. DUCATI✧, M. LANOTTE✧

* *SC di Neurochirurgia, Azienda Ospedaliera Universitaria "Maggiore della Carità", Novara*
✧ *Dipartimento di Neuroscienze, Università degli Studi, Torino*

Scopo del lavoro. Le malformazioni artero-venose (MAV) cerebrali localizzate in prossimità di aree eloquenti (68%) possono essere associate ad un elevato rischio di deficit neurologico in seguito a trattamento chirurgico. Studi funzionali preoperatori (risonanza magnetica funzionale e Diffusion Tensor Imaging (DTI) fiber tracking) ed intraoperatori (mappaggio corticale e sottocorticale) contribuiscono all'individuazione delle aree eloquenti. Si può implementare la strategia chirurgica per la resezione di MAV localizzate in tali sedi? L'obiettivo dello studio è focalizzato a verificare se l'ecografia intraoperatoria e la valutazione del flusso ematico, utilizzando l'ecocolordoppler, possono migliorare la strategia chirurgica della resezione delle MAV localizzate in prossimità di aree eloquenti, rendendo più sicura l'asportazione in termini di outcome clinico.

Materiali e metodi. È stato condotto uno studio prospettico a partire dal mese di novembre 2015 ad oggi. Tutti i pazienti sono stati sottoposti a studi preoperatori anatomici e funzionali. MAV localizzate in prossimità di aree motorie, sensitive, visive o del linguaggio sono state selezionate per il mappaggio corticale e sottocorticale e per la valutazione emodinamica intraoperatoria del flusso mediante utilizzo di ecocolordoppler. Infine, sono stati effettuati angiografia post-operatoria e follow-up clinico mediante l'uso della modified Rankin Scale (mRS) a 6 mesi e a lungo termine.

Risultati. Delle 15 MAV sottoposte a studio emodinamico intraoperatorio, sette erano localizzate in prossimità di aree eloquenti. Le immagini ecografiche acquisite prima dell'apertura durale hanno permesso di localizzare la MAV in modo preciso. Lo studio ecocolordoppler ha consentito di individuare con maggior accuratezza il nidus, le afferenze arteriose e il/i drenaggio/i venoso/i, anche se non esposti nel campo operatorio, dimostrandosi, in tal senso, superiore allo studio con indocianina. Inoltre ha consentito di scegliere l'approccio più sicuro alla MAV, permettendo esattamente di distinguere il tessuto sano da quello vascolare patologico, le arterie feeders dalle arterie en passant e di individuare la localizzazione di eventuali ectasie venose. Infine, al termine della resezione, è stato possibile valutare il flusso venoso finale e la presenza o meno un eventuale residuo. Al follow-up, tutti i pazienti hanno riportato mRS 0-1 e lo studio angiografico ha confermato la completa resezione della malformazione.

Conclusioni. I dati preliminari hanno mostrato che lo studio ecocolordoppler intraoperatorio migliora l'esatta definizione delle componenti della MAV, permettendo una più sicura ed accurata dissezione del tessuto patologico dal parenchima cerebrale sano e consentendo in tal modo la preservazione delle funzioni eloquenti. Inoltre, la valutazione del flusso ematico intraoperatorio ha offerto un vantaggio in termini di outcome neurologico post-operatorio al paziente che si è sottoposto ad asportazione chirurgica di una MAV cerebrale localizzata in prossimità di un'area eloquente.

Corrispondenza: Dr.ssa Emanuela Crobeddu, SC di Neurochirurgia, Azienda Ospedaliero Universitaria Maggiore della Carità, corso Giuseppe Mazzini 18, 28100 Novara (NO), e-mail: emanuela.crobeddu83@gmail.com
LVIII Congresso Nazionale SNO, 2-5 maggio 2018, Riccione (RN).
Atti a cura di Maurizio Melis, Walter Neri, Stefano Ricci, Maria Ruggiero, Luigino Tosatto, Luca Valvassori, Bruno Zanotti.
Copyright © 2018 by new Magazine edizioni s.r.l., Trento, Italia. www.newmagazine.it *ISBN: 978-88-8041-118-5*

Posters

“A TEMA LIBERO”

“DEMENZE E MALATTIE NEURODEGENERATIVE”

“MALATTIE CEREBRO-VASCOLARI”

“MALATTIE NEUROMUSCOLARI”

“NEUROCHIRURGIA”

“NEUROFISIOLOGIA”

“NEUROONCOLOGIA”

“NEURORADIOLOGIA”

“SCLEROSI MULTIPLA”

Abstract POSTERS: "A TEMA LIBERO"

□ Case report: two-stage transverse myelitis due to listeria monocytogenes

S. STRUMIA, M. GESSAROLI, W. NERI

UO di Neurologia, Ospedale "G.B. Morgagni - L. Pierantoni", Forlì

Background. Listeria monocitogenes is a gram-positive bacillus, long recognized as a veterinary pathogen, now increasingly found responsible of human infections not only of immunocompromized patients but also of immunocompetent adults, due to food-borne transmission. Most cases of the disease are sporadic. In recent series of patients, the mortality rate is up to 25%.

Case report. A 54-year-old immunocompetent man experienced remittent fever, asthenia and myalgias, then headache, hiccups, vomit, cervical and ear pain for a month. Neurological examination showed diffuse hyperreflexia, mild sensory loss to lower limbs, ataxic gait and discrete weakness and clumsiness of the right arm. Head CT scan, abdominal ultrasound, chest X-ray, extensive blood tests were unremarkable. He was admitted to our hospital: brain MR imaging was normal, cervical spine MR imaging scan disclosed a inflammatory swelling from C0 to D5 level with multiple nodular enhancements. CerebroSpinal Fluid (CSF) examination showed lymphocytic pleocytosis (160), normal glucose level and marked hyperproteinorrachia. Gram's stain was negative. A diagnosis of transverse, probably post-infectious or autoimmune mielytis was made and high-dose steroids were started, then, when fever recurred, was treated also with i.v. ceftriaxone and acyclovir. Suddenly he became paraplegic with flaccid neurogenic bladder, owing to a new extensive damage of spinal cord from D6 to D11. Blood and CSF culture eventually disclosed Listeria monocytogenes and a treatment with ampicillin and amynoglicosides was started.

Comment. Listeria monocytogenes can be acquired through food, notably soft or unpasteurized cheese, unwashed vegetables and uncooked meat, with a median incubation period of 35 days. Listeria infections appear to have increased in incidence, but not many myelitis have been described so far: usual neurological complications are meningitis or rhombencephalitis. The CSF typically reveals an increased leukocyte count, increased protein and normal glucose levels, but Listeria is difficult to isolate from the CSF. The ascertainment of Listerial infection in an immunocompetent host can be puzzling: in our case fever, headache, diffuse muscle and cervical pain were aspecific and nuchal rigidity is rare in non-meningitic infection. The importance of suspicion of neurolisteriosis is due to its high mortality; it is resistant to third generation cephalosporins but sensitive to penicillin which is mandatory.

Reference

1. Josephson SA, Pillai DR, Phillips JJ, Chou D. Neurolisteriosis presenting as cervical myelitis in an immunocompetent patient. Neurology 2006; 66 (7): 1122-1123.

Corrispondenza: Dr.ssa Silvia Strumia, UO di Neurologia, Ospedale G.B. Morgagni - L. Pierantoni, via Carlo Forlanini 34, 47121 Forlì (FC), tel. 0543-735405, e-mail: s.strumia@ausl.fo.it

LVIII Congresso Nazionale SNO, 2-5 maggio 2018, Riccione (RN).
Atti a cura di Maurizio Melis, Walter Neri, Stefano Ricci, Maria Ruggiero, Luigino Tosatto, Luca Valvassori, Bruno Zanotti.
Copyright © 2018 by new Magazine edizioni s.r.l., Trento, Italia. www.newmagazine.it *ISBN: 978-88-8041-118-5*

Abstract POSTERS: "A TEMA LIBERO"

☐ Encefalomieloradicolonevrite post-infettiva fulminante (acute disseminated encephalomyelitis-like): un caso clinico emblematico

A. CERVELLINO, N. PACIELLO, D. PELUSO, D. ACQUISTAPACE, A. ROMANIELLO, E. FERRANTE

UOC di Neurologia, Azienda Ospedaliera Regionale "S. Carlo", Potenza

Scopo. Indicare migliori opzioni terapeutiche e loro timing per forme di encefalomieloradicolonevrite fulminante Acute Disseminated EncephaloMyelitis (ADEM)-like.
Caso Clinico. Paziente di 19 anni con sindrome influenzale seguita dopo due giorni da rallentamento dell'eloquio e stato subconfusionale. Condotta in Pronto Soccorso con febbre, rigor nucalis e lieve alterazione della vigilanza, eseguiva rachicentesi: liquor limpido, 5 leucociti, proteine: 135 mg/dl. Dopo 12 ore insufficienza respiratoria acuta e stato di coma GCS: 3/15, tetraparesi flaccida areflessica. RM encefalo e midollo: demielinizzazione diffusa con localizzazioni sottocorticali, peritrigonali, troncoencefaliche, cerebellari e midollare cervico-dorsale, compatibili con encefalomielite acuta disseminata ADEM. Trasferimento in Rianimazione in coma farmacologico. Iniziata immediatamente terapia con metiprednisolone 1 gr e.v. per 5 giorni. Dopo 3 giorni ciclo di plasmaferesi 5 sedute a giorni alterni per 7 giorni, seguito immediatamente da ciclo di Immunoglobuline e.v. 0,4 mg/kg/die per 5 giorni, proseguendo desametasone 12 mg e.v. Praticata inoltre terapia antivirale con Aciclovir per due settimane. Negativa la ricerca di virus neutropi su liquor. Positività per virus Epstein-Barr su siero a basso titolo 50 gv/ml. Dopo circa due settimane due giorni dopo la sospensione del coma farmacologico, durato 10 giorni: paziente vigile, esegue ordini semplici apre e chiude gli occhi. Eseguiti elettroneurografia: poliradicoloneuropatia demielinizzante, risposte F assenti, danno assonale; potenziali evocati somatosensoriali agli arti superiori: nella norma e agli arti inferiori: risposte scarsamente riproducibili a livello toracico e cerebrale e brainstem auditory evoked potentials: risposte IV-V scarsamente riproducibili , aumento interpicco III-V. EEG seriati attività theta diffusa inizialmente, poi progressiva normalizzazione. Secondo ciclo di immunoglobuline e.v., a distanza di 13 giorni dal primo, con ulteriore miglioramento clinico: la paziente segue la mira con lo sguardo, esegue ordini semplici, compie movimenti di flessione del gomito e delle dita della mano destra ed estensione del polso sinistro. RM encefalo e midollo in toto eseguita 40 giorni dopo l'esordio dei sintomi iniziale riduzione delle aree di demielinizzazione cerebrale. La paziente, sottoposta a tracheostomia e gastrostomia endoscopica percutanea, è stata inviata presso centro di riabilitazione neurologica di terzo livello. Prosegue terapia cortisonica con Prednisone 50 mg/die.
Risultati. Dopo circa 50 giorni dall' esordio dei sintomi la paziente muove il collo , flette il gomito sul piano del letto bilateralmente, scrive brevi frasi di senso compiuto con penna e tastiera elettronica. La terapia steroidea ad alte dosi seguita da plasmaferesi e due cicli di immunoglobuline ha consentito in breve tempo un notevole miglioramento clinico in un caso ADEM-like con interessamento del sistema nervoso periferico.
Conclusioni. Pochi casi in letteratura sono stati descritti con caratteristiche sovrapponibili al nostro, tutti trattati esclusivamente con terapia cortisonica ed immunoglobuline. La diagnosi precoce ed un trattamento tempestivo ed aggressivo con uno schema terapeutico combinato in successione di steroidi ad alte dosi, plasmaferesi, ed immunoglobuline senza soluzione di continuità, potrebbe costituire una valida alternativa alle terapie tradizionali per la sua rapidità d'azione nei casi ADEM- like ad esordio clinico catastrofico.

Corrispondenza: Dr.ssa Angela Cervellino, UOC di Neurologia, Azienda Ospedaliera Regionale S. Carlo, via Potito Petrone, 85100 Potenza (PZ), e-mail: angela.cervellino@libero.it
LVIII Congresso Nazionale SNO, 2-5 maggio 2018, Riccione (RN).
Atti a cura di Maurizio Melis, Walter Neri, Stefano Ricci, Maria Ruggiero, Luigino Tosatto, Luca Valvassori, Bruno Zanotti.
Copyright © 2018 by new Magazine edizioni s.r.l., Trento, Italia. www.newmagazine.it *ISBN: 978-88-8041-118-5*

Abstract POSTERS: "A TEMA LIBERO"

☐ L'infermiere specialista in Neuroscienze: dal Progetto Neuroblend al Master in Nursing delle Neuroscienze

G. SEPPINI*, C. RAZZINI**, S. POLANSKI*

* *Ufficio di Presidenza Associazione Nazionale Infermieri Neuroscienze (ANIN)*
** *Presidenza ANIN*

Introduzione. La trasformazione dei bisogni di salute espressi dal cittadino, avvenuta in questi anni, ha contribuito a ridisegnare profondamente in termini di significazione, il concetto di paziente, attribuendogli la connotazione di cliente esigente, relativamente ad un progressivo riconoscimento di una cultura dei diritti, dell'autodeterminazione della persona assistita, del costante sviluppo tecnologico, che hanno contribuito a ridurre il divario creato da una visione asimmetrica della relazione, riconducibile ad un'ottica paternalistica dell'assistenza. Ed è in risposta a tale complessità che si rende necessario lo sviluppo di competenze avanzate, che rappresentano il terreno culturale sul quale seminare la credibilità anche del professionista infermiere. Nell'esplicitazione del costrutto e dei livelli di competenze, ideale collocazione trovano le teorizzazioni dei fratelli Dreyfus (1986), ripresi successivamente da Benner (1982), Autori di approfondite riflessioni sul concetto di expertise, che conducono all'identificazione di cinque distinti livelli di competenza: novizio, principiante avanzato, competente, abile, esperto. L'ANIN (Associazione Nazionale Infermieri Neuroscienze), al fine di rispondere a bisogni di assistenza infermieristica, in contesti specifici, come quelli che afferiscono all'area delle Neuroscienze, si è posta come obiettivo generale quello di realizzare un percorso formativo strutturato allo sviluppo di competenze distintive, avanzate, nell'ambito di uno specifico contesto com'è quello dell'area delle neuroscienze, mediante l'attivazione di un Master Universitario di I Livello in Nursing delle Neuroscienze.

Materiali e metodi. L'ANIN nel 2012 ha terminato l'opera di traduzione in italiano del testo "Neuroblend", al fine di elaborare un curriculum formativo necessario agli infermieri per esercitare con competenza nell'ambito delle neuroscienze. Il profilo funzionale europeo dell'infermiere di neuroscienze, elaborato dall'EANN (European Association of Neuroscience Nurses) con il "Progetto Neuroblend", elaborato da venti associazioni partner europee, è stato adattato e contestualizzato al panorama italiano, attività propedeutica alla realizzazione del Master Universitario.

Risultati. Il Master Universitario di I Livello in Nursing delle Neuroscienze, è stato realizzato dall'ANIN in partnership con l'Università degli Studi di Torino, con un'offerta formativa finalizzata a: offrire un'elevata qualità assistenziale infermieristica fondata su prove di efficacia; migliorare teoria e prassi del Nursing; promuovere e sostenere la ricerca infermieristica; sostenere la formazione degli infermieri con competenze avanzate in Neuroscienze, quali consulenti delle Comunità di Pratica; promuovere e sostenere l'attivazione del Master presso le università italiane, secondo i criteri dettati dal profilo Europeo dell'Infermiere di Neuroscienze.

Discussione. La realizzazione di un curriculum formativo specifico per l'infermiere di Neuroscienze, mediante il Progetto Neuroblend e l'attivazione del Master, consente di alimentare quella saggezza pratica, la phronesis, connubbio tra teoria e prassi, in grado di determinare l'esercizio di performances efficaci, fondata non soltanto sulle migliori evidenze, ma anche sulla personalizzazione dell'assistenza.

Corrispondenza: Dr.ssa Giuseppina Seppini, Segreteria ANIN, e-mail: g.seppini@anin.it

LVIII Congresso Nazionale SNO, 2-5 maggio 2018, Riccione (RN).
Atti a cura di Maurizio Melis, Walter Neri, Stefano Ricci, Maria Ruggiero, Luigino Tosatto, Luca Valvassori, Bruno Zanotti.
Copyright © 2018 by new Magazine edizioni s.r.l., Trento, Italia. www.newmagazine.it
ISBN: 978-88-8041-118-5

Abstract POSTERS: "A TEMA LIBERO"

□ Neuro-Behçet disease: a case report

E. MARSILI, D. GIANNANDREA, A. GALLINA, T. MAZZOLI, S. RICCI

UO di Neurologia-Centro Ictus, Presidio Ospedaliero di Gubbio-Gualdo Tadino, USL Umbria 1 (Perugia)

Introduction. Neuro-Behçet disease (NBD) is a rare complication of Behçet disease (BD) but with important burdens of morbidity and mortality. Little is known about this complication because there are no validated diagnostic criteria, and all the studies have small number of patients. The prevalence reported normally ranges between 5% and 15% and it is more frequent amongst men between 20 and 40 years old. The typical presentations include focal parenchymal lesions, vascular thrombosis, arterial vasculitis, and aseptic meningo-encephalitis[1].

Case description. We report the case of a man who in 2010 (53 years-old) presented the first episode of aseptic meningoencephalitis with headache, fever and hyposthenia in the left limbs. In 2013 the patient was hospitalized again for aseptic meningoencephalitis, manifested with a fever, consciousness compromise, dysarthria and hyposthenia of the right limbs. In both cases the results of routine haematological tests were normal as well as screening for autoimmune and infectious conditions. The analysis of CerebroSpinal Fluid (CSF) showed hyperprotidorrachia. No evidence of oligoclonal banding of immunoglobulins in CSF was found. Brain MR imaging and Magnetic Resonance Angiography (MRA) were normal. At examination we saw a mild cognitive impairment. In 2015 he was admitted in a different unit for bilateral uveitis and a short course of steroids was given. After a few months he was admitted in our unit for a third episode of aseptic meningoencephalitis, with generalized epileptic seizures and Todd's paralysis. At examination we found a genital ulceration. Brain MRI, MRA and MRI with gadolinium showed a mild triventricular hydrocephalus. The HLA-B51 antigen research and pathergy test were positive. The patient had a good outcome with intravenous corticosteroids and was discharged with "possible Neuro-Behçet" diagnosis. In 2016 he presented venous thrombosis in right lower limb and warfarin therapy was undertaken. At present (2018), the outpatient neurological examination shows mild cognitive impairment Brain MRI is not modified. Current therapy includes warfarin, levetiracetam, low-dose prednisone and azathioprine. After introduction of immunosuppressive therapy the patient did not present further episodes of meningoencephalithis and cognitive impairment was stable.

Conclusions. Central nervous system involvement in NBD comes in the form of parenchymal or nonparenchymal NBD. The parenchymal form has a predilection for the brainstem, diencephalon and cerebral hemispheres. Neurologic involvement typically presents in the form of an aseptic meningitis or meningoencephalitis[2]. Neuro-Behçet must always be included as a differential diagnosis of neurological disorders that have any difficulty in a definite diagnosis[3].

References

1. Peño IC1, De las Heras Revilla V, Carbonell BP, Di Capua Sacoto D, Ferrer ME, García-Cobos R, González RA.Neurobehçet disease: clinical and demographic characteristics. Eur J Neurol 2012; 19 (9): 1224-1227.
2. Fonseca Cardoso A, Rocha-Filho PA, Melo Correa-Lima AR. Neuro-Behçet: differential diagnosis of recurrent meningitis. Rev Med Chil 2013; 141 (1): 114-118.
3. Fabiani G, de Almeida SM, Germiniani FM, Teive HA, Nóvak EM, Scola RH, Zanatta A, Coral P, Werneck LC. Neuro-Behçet: report of three clinically distinct cases. Arq Neuropsiquiatr 2001; 59 (2-A): 250-254.

Corrispondenza: Dr.ssa Erica Marsili, UO di Neurologia e Stroke Unit, Ospedale, largo Unità d'Italia, località Branca, 06024 Gubbio (PG), e-mail: erica.marsili@uslumbria1.it

LVIII Congresso Nazionale SNO, 2-5 maggio 2018, Riccione (RN).
Atti a cura di Maurizio Melis, Walter Neri, Stefano Ricci, Maria Ruggiero, Luigino Tosatto, Luca Valvassori, Bruno Zanotti.
Copyright © 2018 by new Magazine edizioni s.r.l., Trento, Italia. www.newmagazine.it *ISBN: 978-88-8041-118-5*

Abstract POSTERS: "A TEMA LIBERO"

☐ Relapsing polychondritis with central nervous system involvement: a case report

F. SAVERIANO, G. PALAGANO, G. MASI, O. DIFRUSCOLO, V. DEMARCO, G. RINALDI

SC di Neurologia-Stroke Unit, Ospedale "di Venere", Bari

A 59-year-old woman, in therapy for surgical hypothyroidism, was admitted to a neurological ward for intense subacute headache following an episode, three months before, of bilateral painful swelling ears and episcleritis treated for two weeks with oral steroid. A brain MR imaging showed multiple hyperintense cortico-subcortical areas in the bilateral frontal regions, bilateral hippocampus and left temporo-occipital region with no contrast enhancement and with restricted diffusion as if from vasogenic oedema. She underwent lumbar puncture demonstrating moderate lymphomonocitosis 60/mmc not associated with Blood Brain Barrier (BBB) damage or intrathecal synthesis. Coltural and viral liquoral exams, the serical autoantibody panel and the spine MRI were not remarkable. During the hospitalization, she had an episode of visual hallucinations and some days of night low-grade fever. She was treated with benefit with high dose i.v. steroids and i.v. antiviral. She was admitted to our ward one month later for the recurrence of the headache, associated to an exacerbation of episcleritis and bilateral auricle condritis. The neurological examination showed only myotic pupils, slightly reacting to the direct and consensual light stimulation, and tetra-hypopallesthesia, worst in the limbs. She complained photophobia and showed bilateral episcleritis and painful swelling reddish auricles. The brain MR imaging showed an almost complete regression of the cited lesions, persisting only Fluid Attenuated Inversion Recovery (FLAIR) cortico-subcortical hyperintensity in the insular and parasagittal frontal regions. A second lumbar puncture was performed, showing mild lymphomonocitosis 23/mmc with no BBB damage. The search for onconeural antigens and fibrolaringoscopy were negative. An audiometric testing revealed moderate bilateral neurosensorial hypoacusis. According to Mc Adam criteria, she was diagnosed with relapsing polycondritis Relapsing PolyChondritis (RPC) with central nervous system involvement and started oral 1 mg/kg/die prednison with rapid improvement of the headache, of the auricles swelling and of the episcleritis. RPC is a rare disease with recurrent episodes of inflammation of cartilage tissue leading to fibrosis and organ damage due to inflammatory reaction of unknown etiology and destruction of cartilaginous structures. Concomitance with neurologic symptom is very rare, and the detailed underlying mechanism of neurological involvement is not fully understood, being vasculitis of the small and/or medium sized arteries a possible underlying etiology.

Corrispondenza: Dr. Francesco Saveriano, SC di Neurologia-Stroke Unit, Ospedale di Venere, via Ospedale di Venere 1, 70131 Bari (BA).

LVIII Congresso Nazionale SNO, 2-5 maggio 2018, Riccione (RN).
Atti a cura di Maurizio Melis, Walter Neri, Stefano Ricci, Maria Ruggiero, Luigino Tosatto, Luca Valvassori, Bruno Zanotti.
Copyright © 2018 by new Magazine edizioni s.r.l., Trento, Italia. www.newmagazine.it *ISBN: 978-88-8041-118-5*

Abstract POSTERS: "A TEMA LIBERO"

☐ Encefalopatia steroide-responsiva associata a tiroidite autoimmune: descrizione di un caso

D. FONTI*, G. COSSU**, V. OPPO**, V. MERELLA**, M. FRONZA*, M. MELIS**

* *Clinica Neurologica, Università degli Studi, Cagliari*
** *SC di Neurologia e Stroke Unit, Azienda Ospedaliera "G. Brotzu", Cagliari*

Scopo del lavoro. Illustrare le caratteristiche cliniche, paracliniche e le opzioni terapeutiche di un caso di Steroid Responsive Encephalopathy Associated with Autoimmune Thyroiditis (SREAT), anche nota come Encefalopatia di Hashimoto, una condizione a presunta genesi autoimmune che può presentarsi con vari segni e sintomi neuro-psichiatrici.
Materiali e metodi. Descriviamo il caso di un paziente di 57 anni, giunto alla nostra attenzione per l'insorgenza di stato confusionale. All'anamnesi patologica remota risultava affetto da rinite allergica, gastrite, recente sindrome influenzale e non vi era storia di abuso di sostanze. Il paziente presentava parametri vitali nella norma e obiettivamente appariva vigile, orientato nello spazio e solo parzialmente nel tempo, durante il dialogo presentava fughe di pensiero, apparendo logorroico ed eretistico, il restante esame neurologico risultava nella norma. Nelle ore successive il quadro clinico evolveva ed il paziente appariva agitato, irrequieto, confabulante, non collaborante e marcatamente aggressivo, rendendo necessaria la sedazione farmacologica. Gli esami TC del capo, RM encefalo con mezzo di contrasto, ematochimici di routine e radiografico del torace risultavano nella norma. Veniva quindi eseguito un EEG che mostrava diffuso rallentamento dell'attività di fondo e si procedeva con l' esecuzione di puntura lombare e introduzione di copertura antibiotica, antivirale, vitaminica con tiamina e sintomatica con aloperidolo. Il giorno seguente il paziente appariva più tranquillo e collaborante ma persistevano a tratti eloquio confabulante e agitazione psico-motoria. La negatività degli esami di imaging e microbiologici comprese le Polymerase Chain Reaction (PCR) per virus su liquor, unitamente al riscontro di anticorpi anti tireoperossidasi ad alto titolo su siero (1183 UI/ml) ed ecografia tiroidea suggestiva per tireopatia cronica, hanno fatto quindi porre il sospetto di SREAT e introdotta terapia steroidea con metilprednisolone e.v. ad alte dosi veniva osservato rapido miglioramento delle condizioni cliniche e dei tracciati EEG, permettendo la sospensione immediata della terapia sedativa con aloperidolo e ritorno allo stato premorboso. Il paziente è stato dimesso a domicilio con tapering di terapia steroidea orale. La ricerca di anticorpi contro antigeni di superfice e paraneoplastici su siero e Ligase Chain Reaction (LCR) ha dato esito negativo, l'isoelettrofocusing non ha evidenziato sintesi intratecale.

Criteri diagnostici per encefalopatia di Hashimoto
Presentazione clinica
- Encefalopatia con disturbi cognitivi - Encefalopatia con manifestazioni psichiatriche - Encefalopatia con crisi parziali o generalizzate - Encefalopatia con deficit neurologici o alterazioni della coscienza - Encefalopatia con distonia
Test di laboratorio
- Presenza di alti titoli di anticorpi anti-TPO
Esclusione di malattia neurologica
- Esclusione di un disturbo neurologico, tossico, metabolico o infezione
Risposta al trattamento
- Lo stato neurologico ritorna al livello base dopo terapia stereoidea

Figura 1. Criteri diagnostici per encefalopatia di Hashimoto (*modificato da Zhou JY, Xu B, Lopes J, Blamoun J, Li L. Hashimoto encephalopathy: literature review. Acta Neurol Scand 2017; 135 (3): 285-290*).

Corrispondenza: Dr. Davide Fonti, Clinica Neurologica, Policlinico Universitario Duilio Casula, Strada Statale 554, 09042 Monserrato (CA), tel. 070-51093240, e-mail: davide.fonti.89@gmail.com
LVIII Congresso Nazionale SNO, 2-5 maggio 2018, Riccione (RN).
Atti a cura di Maurizio Melis, Walter Neri, Stefano Ricci, Maria Ruggiero, Luigino Tosatto, Luca Valvassori, Bruno Zanotti.
Copyright © 2018 by new Magazine edizioni s.r.l., Trento, Italia. www.newmagazine.it *ISBN: 978-88-8041-118-5*

Risultati. Le caratteristiche cliniche, e paracliniche del nostro paziente soddisfano i criteri diagnostici attualmente accettati, la mancanza di markers di conferma diagnostica specifici la rendono sostanzialmente una diagnosi di esclusione. Un promettente marker sierico ad alta specificità è l'anticorpo contro l'estremità N-terminale dell'alfa-enolasi neuronale, che avrebbe una sensibilità del 68-83%, ma non è una metodica disponibile presso tutti i laboratori.
Conclusioni. La diagnosi di SREAT dovrebbe essere sospettata nei casi di encefalopatia non legata a infezioni, intossicazioni o cause metaboliche per poter introdurre prontamente la terapia steroidea.

Abstract POSTERS: "A TEMA LIBERO"

☐ Thunderclap headache caused by spontaneous pneumocephalus associated with intracranial hypotension

A. CERVELLINO*, V. COPPOLA**, G. GONNELLA*, N. PACIELLO*, D. PELUSO*, D. ACQUISTAPACE*, A. ROMANIELLO*, E. FERRANTE*

* *Neurology Department, Azienda Ospedaliera Regionale "S. Carlo", Potenza*
** *Neuroradiology Department, Azienda Ospedaliera Regionale "S. Carlo", Potenza*

Background. Thunderclap Headache (TH) is defined as a paroxysmal and excruciating severe headache presenting with extreme abruptness. Spontaneous Pneumocephalus (SP) is the accumulation of intracranial air in the absence of pathological condition or iatrogenic intervention. The typical causes of SP are barotraumas, Valsalva manoeuvers, adjiacent air sinus infections, bacteriemia and air cell hyperpneumatization. The developmental mechanism of pneumocephalus is mainly based on two factors: a reduction in intracranial pressure and the presence of a defect in the dura. It is caused by either a ball-valve mechanism that allows air to enter but not to exit or by CerebroSpinal Fluid (CSF) leakage which creates a negative pressure with subsequent air entry. Spontaneous Intracranial Hypotension (SIH) is characterized by orthostatic headache, low CSF pressure and Diffuse Pachymeningeal Enhancement (DPE) on brain MR imaging. SIH results from spontaneous CSF leakage. Although the spontaneous leak may occur at the level of the skull base, in the large majority of patients, it occurs at the spinal level.

Case report. A 68- years-old man presented to our department complaining of sudden severe headache with nausea, vomiting, and confusion, worsening by upright position, movement and Valsalva manoeuvers. He had no recent history of trauma, head surgery or lumbar puncture. He reported having flu with frequent rhinorrea and nose blowing and sneezing. Brain CT revealed a large bilateral frontal pneunocephalus. He was prescripted bed rest in Trendelenburg position, overhydration and analgesics with gradual headache disappearance over several days. Brain MR imaging showed bilateral chronic subdural hematoma, DPE compatible with SIH. Spinal MR imaging failed to identify the CSF leak site. The possible site of air leak into the brain was thought to be the posterior wall of the left frontal sinus. The facial bones CT showed a mucous membrane thickening of the maxillary sinus and the mastoid air cells, and a thinning of the internal wall of the left frontal sinus with a possible small bone defect, without hyperpneumatization. The patient was discharged four weeks after the development of pneumocephalus. After one month follow-up he was asymptomatic and brain MRI showed pneumocephalus resolution.

Conclusions. To the best of our knowledge, this is the first case described in literature reporting spontaneous pneumocephalus associated with SIH causing TH. In our case the possible pathogenetic mechanism was mainly based on two factors: first the SIH by CSF leakage which creates an intracranial negative pressure "inverted bottle mechanism", second a possible small defect of the posterior wall of the left frontal sinus that allows air to enter but not to exit into the intracranial cavity "ball valve mechanism". In these cases if there are non signs of infection or dural defect, the conservative management bed rest in Trendelenburg position and over hydratation would be the treatment of choice.

Corrispondenza: Dr.ssa Angela Cervellino, UOC di Neurologia, Azienda Ospedaliera Regionale S. Carlo, via Potito Petrone, 85100 Potenza (PZ), e-mail: angela.cervellino@libero.it

LVIII Congresso Nazionale SNO, 2-5 maggio 2018, Riccione (RN).
Atti a cura di Maurizio Melis, Walter Neri, Stefano Ricci, Maria Ruggiero, Luigino Tosatto, Luca Valvassori, Bruno Zanotti.
Copyright © 2018 by new Magazine edizioni s.r.l., Trento, Italia. www.newmagazine.it *ISBN: 978-88-8041-118-5*

Abstract POSTERS: "A TEMA LIBERO"

□ Un caso di encefalite di difficile diagnosi

E.P. VERRENGIA, A. ROMORINI, M.V. CALLONI, P. PERRONE

UO di Neurologia e Stroke Unit, ASST Ovest Milanese, Ospedali di Legnano e Magenta (Milano)

Scopo del lavoro. L'encefalite rappresenta una patologia a decorso rapidamente ingravescente e prognosi infausta che richiede un riconoscimento eziologico tempestivo e mirato. Sebbene le cause più comuni siano quelle infettive, sono in crescente aumento le forme disimmuni causate da anticorpi contro antigeni di superficie neuronale. In tali casi la diagnosi e il trattamento precoci sono di cruciale importanza poichè correlati ad un outcome più favorevole.
Case report. Una donna di 78 anni affetta da fibrillazione atriale in terapia con warfarin, International Normalized Ratio (INR) tra 2-3 e pregressi eventi ischemici cerebrali condizionanti una lieve emisindrome motoria sinistra viene accettata in PS per rallentamento ideo-motorio e deficit motorio-sensitivo a carico degli arti di sinistra, in assenza di febbre o cefalea. La TC encefalo urgente risultava negativa per cui veniva effettuata RM encefalo che evidenziava plurime aree di alterato segnale periventricolari e cortico-sottocorticali bilaterali di possibile significato post-ischemico maggiore a destra e lesione talamica destra Diffusion-Weighted Imaging (DWI) positiva compatibile con ischemia recente. Dopo circa una settimana si assisteva a graduale remissione del quadro clinico con ripristino della obiettività neurologica pre-evento. Dopo un mese dal primo accesso in PS la paziente veniva ricoverata per perdita di coscienza in iperpiressia con riscontro all'EEG di stato di male non convulsivo refrattario alla terapia antiepilettica di prima e seconda linea con necessità quindi di induzione di coma farmacologico. Dopo aver effettuato analisi del liquor cefalo-rachidiano con esame chimico-fisico e colturale negativi, la paziente veniva sottoposta ad una RM encefalo in cui apparivano incrementate le alterazioni di segnale in sede periventricolare, talamica bilaterale e sottocorticale in particolare nell'emisfero di sinistra possibile espressione di processo infiammatorio autoimmune. Ulteriori indagini di laboratorio hanno dimostrato una reattività del liquor e del siero della paziente con antigeni di superficie del cervello di ratto, dimostrando indirettamente la presenza di autoanticorpi alla base del danno infiammatorio neuronale. Sulla base del quadro clinico e della sede di reattività ippocampale e cerebellare è stata ipotizzata la presenza di anticorpi diretti contro Gamma-AminoButyric Acid-type A Receptor (GABAAR) o Alpha-amino-3-hydroxy-5-Methylisoxazole-4-Propionic Acid Receptor (AMPAR). Il rapido peggioramento delle condizioni neurologiche e cardiorespiratorie della paziente GCS 5 complicate da sepsi non hanno permesso l'avvio di terapia immunomodulante.
Risultati. I test per la ricerca di autoanticorpi rivolti contro antigeni di superficie neuronale non sono di facile accessibilità e gli esiti in genere non disponibili all'esordio della malattia. La presenza di crisi epilettiche refrattarie al-

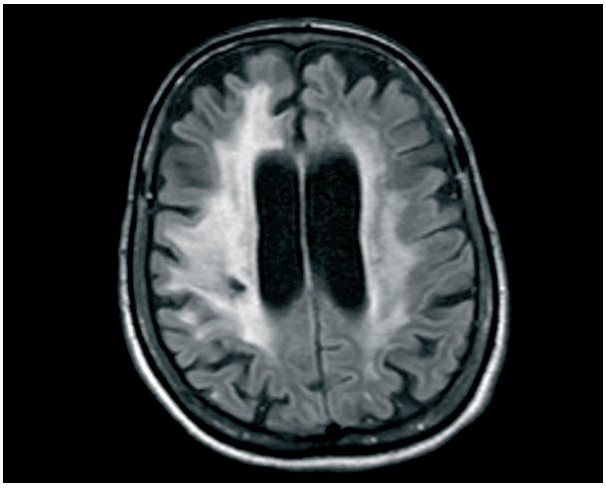

Figura 1.

Corrispondenza: Dr.ssa Elena Pinuccia Verrengia, UO di Neurologia e Srtoke Unit, ASST Ovest Milanese, via Papa Giovanni Paolo II 3, 20025 Legnano (MI), e-mail: elena.verrengia@asst-ovestmi.it
LVIII Congresso Nazionale SNO, 2-5 maggio 2018, Riccione (RN).
Atti a cura di Maurizio Melis, Walter Neri, Stefano Ricci, Maria Ruggiero, Luigino Tosatto, Luca Valvassori, Bruno Zanotti.
Copyright © 2018 by new Magazine edizioni s.r.l., Trento, Italia. www.newmagazine.it *ISBN: 978-88-8041-118-5*

la terapia anticomiziale o di stato di male epilettico, e la RM encefalo caratterizzata da lesioni ad elevato segnale in T2-flair in sede cortico-sottocorticale, dopo esclusione di processi infettivi o forme neoplastiche/paraneoplastiche, deve orientare verso una encefalite da danno infiammatorio immuno-mediato.

Conclusioni. Il riconoscimento della encefalite autoimmune deve essere tempestivo al fine di avviare, già nelle prime fasi di malattia, trattamenti mirati quali steroide ad alte dosi, plasmaferesi o immunoglobuline endovena che possano limitare il danno immuno-mediato e modificare favorevolmente la prognosi.

Abstract POSTERS: "A TEMA LIBERO"

□ Un caso di encefalopatia apatetica in corso di tireotossicosi complicatosi con encefalopatia di Wernicke e successiva mielinolisi pontina

C. MUTTI*, R. CILIENTO*, I. FLORINDO✧, G. PAVESI*✧, F. BOZZETTI**, D. CERASTI**, L. ZINNO✧

* *UO di Neurologia, Dipartimento di Medicina e Chirurgia, Università degli Studi, Parma*
✧ *UO di Neurologia, Dipartimento di Emergenza-Urgenza, Medicina Generale e Specialistica, Azienda Ospedaliero-Universitaria, Parma*
** *Dipartimento di Neuroradiologia, Azienda Ospedaliero-Universitaria, Parma*

Introduzione. L'encefalopatia apatetica è una rara forma di tireotossicosi nell'anziano caratterizzata clinicamente da letargia, perdita di interesse, depressione e calo ponderale. La malnutrizione che può conseguirne, associata allo stato ipercatabolico secondario all'ipertiroidismo, può esitare in severi deficit vitaminici. Descriviamo il caso di un paziente con encefalopatia apatetica in corso di tireotossicosi, che ha sviluppato un'Encefalopatia di Wernicke (EW) complicatasi con mielinolisi pontina da rialimentazione forzata.
Caso clinico. Un uomo di 65 anni, senza storia di etilismo, presentava, nell'arco di alcune settimane, alterazioni di personalità , disturbo del comportamento, apatia, abulia, anoressia, importante calo ponderale ed allucinazioni visive, oltre che severa disfagia per i solidi. Un iniziale work-up diagnostico escludeva cause organiche di disfagia e la presenza di neoplasie occulte. Data la grave malnutrizione con sarcopenia, veniva effettuata rialimentazione forzata mediante nutrizione parenterale. La RM encefalo 3T mostrava lesioni T2- Fluid Attenuated Inversion Recovery (FLAIR) iperintense, bilaterali e simmetriche, lungo l'area peri-acqueduttale, tetto del mesencefalo, talami, corpi mammillari, fortemente sospetta per EW, per cui veniva somministrata supplementazione parenterale con tiamina, con modesto miglioramento clinico. Gli esami ematici ri-

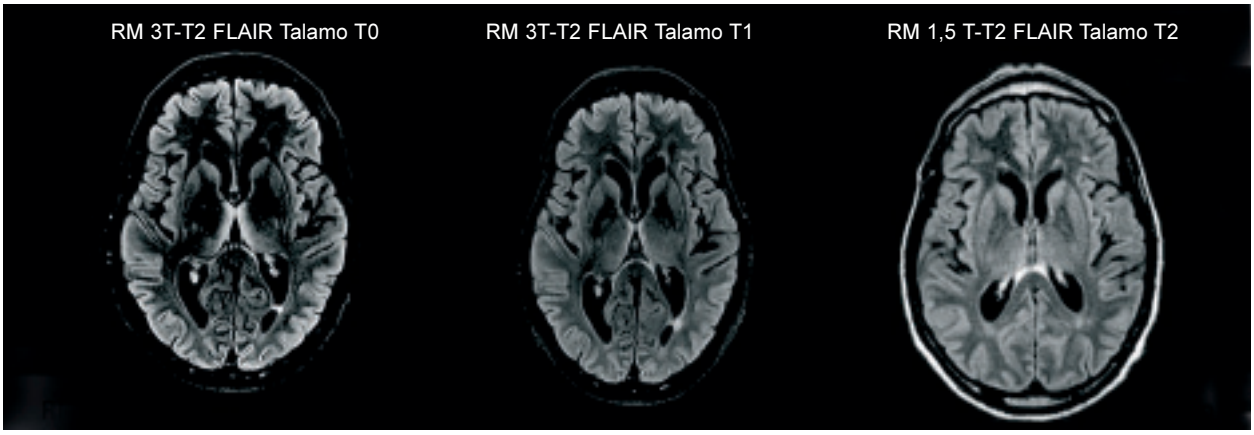

Figura 1. RM FLAIR talamo a T0: tempo 0; T1: tempo 1, dopo 30 giorni; T2: tempo 2, dopo 4 mesi.

Corrispondenza: Dr.ssa Carlotti Mutti, UO di Neurologia, Dipartimento di Medicina e Chirurgia, Università degli Studi, via Gramsci 14, 43126 Parma (PR), tel. 0521-703512, e-mail: carlotta.mutti88@gmail.com
LVIII Congresso Nazionale SNO, 2-5 maggio 2018, Riccione (RN).
Atti a cura di Maurizio Melis, Walter Neri, Stefano Ricci, Maria Ruggiero, Luigino Tosatto, Luca Valvassori, Bruno Zanotti.
Copyright © 2018 by new Magazine edizioni s.r.l., Trento, Italia. www.newmagazine.it *ISBN: 978-88-8041-118-5*

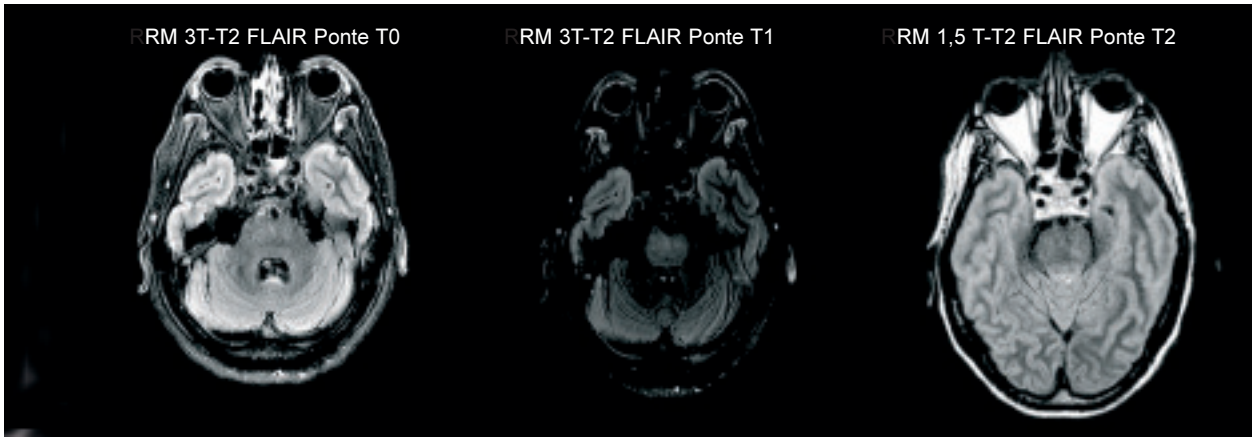

Figura 2. RM FLAIR ponte a T0: tempo 0; T1: tempo 1, dopo 30 giorni; T2: tempo 2, dopo 4 mesi.

sultavano compatibili con tireotossicosi disimmune Thyroid Stimulating Hormon (TSH) soppresso, FT3 = 12,90 pg/mL, FT4 = 5,09 ng/dL, Anticorpi anti TSH-R = 35,55 uU/L, per cui veniva impostata terapia con metilmazolo fino a completa normalizzazione dei valori. Al controllo di RM encefalo, eseguito dopo 1 mese, si evidenziava una parziale regressione del quadro suddetto e comparsa di iperintensità - T2 diffusa a livello pontino, compatibile con mielinolisi centrale pontina, in assenza di variazioni significative degli elettroliti sierici. La RM encefalo di controllo, eseguita a distanza di 4 mesi, documentava una quasi completa normalizzazione del quadro neuroradiologico.

Discussione. Il caso descritto risulta di particolare interesse clinico per la peculiarità del quadro neuro-comportamentale associato alla tireotossicosi nell'anziano e per le complicanze internistico-metaboliche legate all' ipercatabolismo e al conseguente squilibrio osmotico. Sebbene l'etilismo rimanga la causa più frequente di EW sottolineiamo l'importanza di prendere in considerazione anche altre eziologie, tra cui: malnutrizione, disordini psichiatrici, anoressia nervosa, malattie terminali, infezioni sistemiche, iperemesi gravidica, chirurgia bariatrica, tumori gastroenterici, trapianto allogenico, emodialisi, pancreatite e tireotossicosi. La correzione di una malnutrizione mediante rialimentazione forzata può esitare in uno squilibrio osmotico, che determina mielinolisi pontina/extrapontina.

Abstract POSTERS:
"DEMENZE E MALATTIE NEURODEGENERATIVE"

☐ Efficacia della terapia con immunoglobuline sottocute in encefalite limbica autoimmune: un caso clinico

A.T. LAZZARO*, L. ROMEO*, C. GNESSI**

* *UOC di Neurologia, Ospedale "S. Maria Goretti", Latina*
** *UOC di Diabetologia, Ospedale "S. Maria Goretti", Latina*

Introduzione. L'encefalite limbica si caratterizza per rapido sviluppo di episodi confusionali, deficit di memoria, cambiamenti di umore e crisi epilettiche. Si conoscono due forme, difficilmente distinguibili dal punto di vista clinico: una forma paraneoplastica e una autoimmune, che risponde positivamente alla terapia immunomodulante con corticosteroidi e alte dosi di immunoglobuline endovena (IntraVenous ImmunoGlobuline: IVIG). Qui si riporta il primo caso clinico in letteratura di un paziente con encefalite limbica autoimmune trattato efficacemente con corticosteroidi e immunoglobuline sottocute (SubCutaneous infusions of IG: SCIG).

Caso clinico. Paziente maschio, 74 anni, ricoverato in Neurologia dopo accesso in Pronto Soccorso per emiparesi sinistra. I familiari riportano stato confusionale da diversi giorni, disturbi del comportamento e cadute accidentali da qualche mese. In anamnesi patologica remota diabete mellito di tipo 2, cardiopatia ischemica e ipertensione arteriosa, in trattamento. Gli accertamenti RM, EEG, TC encefalo, TC total body, ECG, ecocardiogramma, emogasanalisi, test infettivologici risultano nella norma, tranne l'EEG, che registra anomalie lente diffuse. Si pone diagnosi di sindrome psicorganica con crisi comiziali e inizia terapia antiepilettica Levetiracetam 500 mg 2 volte/die. Durante il ricovero il paziente peggiora fino al coma, che dura per 5 giorni. Dopo rivalutazione clinica si diagnostica encefalite limbica autoimmune e si imposta terapia con metilprednisolone 1 g/die e.v. per 7 giorni e IVIG 30 g/die e.v. per 7 giorni. Lo stato di coscienza migliora lentamente. Alla dimissione permangono gravi esiti neurologici: il paziente appare confuso, disorientato, non autosufficiente. Nel mese successivo viene ricoverato 2 volte, prima a causa di crisi epilettiche e poi per rapido deterioramento dello stato di coscienza con coma di I grado, impossibilità a deglutire e disturbi respiratori. Si rivede la terapia antiepilettica con prescrizione di fenobarbital 100 mg, 2 volte/die intramuscolo e valproato 400 mg, 3 volte/die e.v. In questa fase sono interessati anche i nervi cranici e periferici, con ipostenia ai 4 arti: il paziente è tetraparetico, con strabismo e paresi facciale. Si pone diagnosi di sindrome di Miller Fisher-Bickerstaff e si prescrive il trattamento con metilprednisolone 1 g/die per 7 giorni, IVIG 30 g/die per 7 giorni e azatioprina 50 mg, 2 volte/die. Alla dimissione le condizioni neuropsichiche sono gravemente compromesse: impossibilità alla deambulazione, confusione mentale, disorientamento, disturbi del linguaggio, disfagia, aprassia. Le infusioni di IVIG 1 g /die e.v. per 5 giorni ogni 4 settimane proseguono tramite Pacchetto Assistenziale Complesso (PAC). Dopo 2 infusioni le condizioni del paziente non consentono un ulteriore accesso venoso, pertanto si passa a terapia con SCIG 200 mg/ml ogni 4 settimane, con progressivo e lento recupero delle funzionalità motorie e cognitive.

Discussione e conclusioni. L'efficacia della terapia con IVIG in diverse patologie autoimmuni è attestata in letteratura e nella pratica clinica degli ultimi 30 anni, e si è dimostrata una valida opzione in un numero crescente di malattie neurologiche del sistema nervoso periferico e centrale tra le quali l'encefalite autoimmune. Il caso clinico ha confermato l'efficacia terapeutica delle IVIG e ha dimostrato un'efficacia pari o superiore delle SCIG nella terapia cronica.

Corrispondenza: Dr.ssa Angela Teresa Lazzaro, UOC di Neurologia, Ospedale S. Maria Goretti, via Canova, 04100 Latina (LT), tel. 0773-6553602, e-mail: at.lazzaro@ausl.latina.it

LVIII Congresso Nazionale SNO, 2-5 maggio 2018, Riccione (RN).
Atti a cura di Maurizio Melis, Walter Neri, Stefano Ricci, Maria Ruggiero, Luigino Tosatto, Luca Valvassori, Bruno Zanotti.
Copyright © 2018 by new Magazine edizioni s.r.l., Trento, Italia. www.newmagazine.it *ISBN: 978-88-8041-118-5*

Abstract POSTERS:
"DEMENZE E MALATTIE NEURODEGENERATIVE"

□ Inusuale presentazione clinica a tipo variante della malattia di Creutzfeldt-Jakob sporadica

V. CARDINALI*, O. DIFRUSCOLO*, L. COTOGNI*, A. GIANNINI**, G. RINALDI*

* *UOC di Neurologia e Neurofisiopatologia, Ospedale "di Venere", Bari*
** *UOC di Radiologia, Ospedale "di Venere", Bari*

Scopo del lavoro. La forma sporadica della malattia di Creutzfeld Jakob (sporadic Creutzfeldt-Jakob Disease: sCJD) è la più frequente tra le encefalopatie spongiformi trasmissibili, rare malattie neurodegenerative caratterizzate da demenza rapidamente ingravescente ad esito fatale dovute all'accumulo della forma anomala della proteina prionica normalmente presente nel sistema nervoso centrale (Prion Protein: PrP^{c} *vs* PrP^{sc}). La variante della malattia di Creutfeldt Jakob (variant Creutzfeldt-Jakob Disease: vCJD), ancor più rara della sporadica, è dovuta alla contaminazione diretta con la fonte infettata da prione patogeno (PrP^{sc}). Lo scopo del lavoro è presentare il caso di una donna, con caratteristiche suggestive di vCJD, la cui diagnosi autoptica è stata la forma sporadica di CJD.
Materiali e metodi. Una donna, anamnesi familiare muta per tare neuropsichiatriche, tonsillectomia a 10 anni, affetta dall'età di 24 anni da disturbo bipolare in terapia con carbolitio e neurolettici, svolgeva una vita sociale e professionale attiva, viaggiando in Italia e all'estero, anche, in età adolescenziale, in Inghilterra. All'età di 42 anni comparsa di deficit della memoria a breve termine ingravescente, cui seguiva compromissione degli altri domini cognitivi. Contestualmente il disturbo psichiatrico diveniva meno rilevante. Seguiva, a distanza di pochi mesi, instabilità della marcia con frequenti cadute; l'eloquio, estremamente povero, tendeva all'ecolalia. Alla nostra osservazione, dopo circa 8 mesi dall'esordio, l'obiettività neurologica evidenziava uno stato di coscienza integro, ideazione qualitativamente e quantitativamente impoverita, deficitari tutti i domini cognitivi, alla stazione eretta a base allargata con atassia della marcia, incoordinazione motoria con distonie ai 4 arti , grave rigidità plastica diffusa, irrequietezza psico-motoria. L'exitus avveniva dopo 10 mesi dal esordio dei sintomi.
Risultati. La RM encefalo evidenziava restrizione della diffusione isotropica a carico dei nuclei della base, del pulvinar sinistro, della corteccia cerebrale frontale, parietale, temporale e occipitale bilateralmente. Parte delle sedi anatomiche descritte esibivano ipersegnale anche nelle immagini pesate in T2, senza impregnazione dopo mezzo di constrato. L'EEG non evidenziava aspetti trifasici e periodismi. L'esame chimico-fisico del liquor era nella norma, nel liquor la proteina Tau era elevata, normali fosfo-Tau e beta amiloide 1-42 e 1-40. Negativa la ricerca di virus neurotropi, borrelia, lysteria, micobatteri, criptococco su liquor e siero. La ricerca della proteina 14.3.3 nel liquor risultava positiva. L'analisi del gene PRioN Protein (PRNP) non evidenziava mutazioni patogenetiche e il polimorfismo del codone 129 era Met/Met. L'esame autoptico cerebrale mostrava modificazioni spongiformi e perdita neuronale a carico dei putamen, caudato e corteccia cerebrale e in misura minore a livello dell'ippocampo, talamo e cervelletto. La ricerca della proteina prionica mediante immunoistochimica e Western Blotting era PrP^{sc} 1.
Conclusioni. L'età della paziente, la presenza di disturbo psichiatrico,l'assenza di mioclonie e di onde tri-bifasiche all'EEG, il polimorfismo met/met al codone 129 del gene PRNP poteva suggerire una diagnosi di vCJD.
Tuttavia l'esame istopatologico, tuttora l'esame gold-standard, ha permesso la diagnosi della forma sporadica di CJD M/M1. La maggiore incidenza di casi di sCJD e la persistenza di vCDJ, nonostante le stringenti norme di sicurezza, impongono sempre maggiore attenzione per questa malattia neurodegenerativa ad etio-patogenesi estremamente eterogenea.

Corrispondenza: Dr.ssa Valentina Cardinali, UOC di Neurologia e Neurofisiopatologia, Ospedale di Venere, via Ospedale di Venere 1, 70131 Bari (BA), tel. 080-5015435, e-mail: caravale_110@hotmail.com
LVIII Congresso Nazionale SNO, 2-5 maggio 2018, Riccione (RN).
Atti a cura di Maurizio Melis, Walter Neri, Stefano Ricci, Maria Ruggiero, Luigino Tosatto, Luca Valvassori, Bruno Zanotti.
Copyright © 2018 by new Magazine edizioni s.r.l., Trento, Italia. www.newmagazine.it *ISBN: 978-88-8041-118-5*

Abstract POSTERS:
"DEMENZE E MALATTIE NEURODEGENERATIVE"

☐ La presa in carico multidisciplinare: una strategia per il miglioramento dei disturbi comportamentali nelle demenze

C. PACI*, S. TIBERI*, L. EPIFANI****, A.R. CAIAZZO*, R. GOBBATO*, T. CARBONI*, S. RENZI*, E. PUCA*, C. DI CARMINE*, S. SANGUIGNI*, F. DI MARZIO*, G. D'ANDREAMATTEO*, A. QUARTICELLI****, G. PACI****, P. INFRICCIOLI**, M. PIGNOTTI****, A. CAMAIONI***, O. LUCIANI***, M. PASSAMONTI***, A. RICCIARDI***, M. NESPECA***, G. FELIZIANI*****, M. RAGNO**

* *UOC di Neurologia, ASUR Marche, Area Vasta 5, Ospedale "Madonna del Soccorso", San Benedetto del Tronto (Ascoli Piceno)*
** *UOC di Geriatria, ASUR Marche, Area Vasta 5, San Benedetto del Tronto-Ascoli Piceno*
*** *Distretto Territoriale, ASUR Marche, Area Vasta 5, San Benedetto del Tronto-Ascoli Piceno*
**** *Centri Diurni, Servizi Sociali del Comune e Associazione Demenza onlus, San Benedetto del Tronto,*
***** *Servizi Integrazione Socio-Sanitaria, ASUR Marche, Ancona*

Scopo del lavoro. Le demenze sono ancora un grande calderone di sindromi tutte legate dal comune fil rouge del "deterioramento cognitivo". In generale per demenza si intende una sindrome clinica caratterizzata da perdita di funzioni cognitive Si associano inoltre sintomi non-cognitivi sfera della personalità, affettività, ideazione e percezione, vegetative e del comportamento. Tra i più comuni dei disturbi non-cognitivi vi sono: attività di tipo ripetitivo, attaccamento estremo alla persona che lo assiste, perdita di oggetti e accuse di furto, deliri e allucinazioni, comportamenti disinibiti, violenza e aggressività , depressione e ansia. Tali sintomi pregiudicano le normali attività sociali e lavorative del malato, con deterioramento della qualità di vita e perdita di autonomia. Scopo del nostro studio è stato quello di trovare una strategia non-farmacologica associata o no alla terapia con antipsicotici che potesse ridurre e migliorare i Behavioral and Psycological Symptoms of Dementia (BPSD) nel paziente affetto da demenza.

Materiali e metodi. Nel 2017, per 12 mesi abbiamo organizzato un team multidisciplinare composto da medico specialista del Centri per i Disturbi Cognitivi e Demenze (CDCD), psicologo per testistica neuropsicologica e sostegno al caregiver, associazione dei familiari affetti da demenza per counselling alla famiglia psicologico, assistenziale, legale e ricreativo con la collaborazione degli operatori del centro diurno.

Risultati. Confrontando i dati ottenuti del 2017, rispetto all'anno 2016, la realizzazione del percorso sopra descritto ha determinato una riduzione del 30% dei disturbi comportamentali ed, in alcuni casi 10% , la risoluzione.

Conclusioni. Un intervento non farmacologico così come descritto sopra può ridurre la comparsa delle manifestazioni psichiatriche nei pazienti affetti da demenza e così consentire di diminuire il dosaggio degli antipsicotici ed in alcuni casi evitare la prescrizione.

Corrispondenza: Dr.ssa Cristina Paci, UOC d Neurologia, Ospedale Madonna del Soccorso, via Luciano Manara 7, 63074 San Benedetto del Tronto (AP), e-mail: cpaci@libero.it

LVIII Congresso Nazionale SNO, 2-5 maggio 2018, Riccione (RN).
Atti a cura di Maurizio Melis, Walter Neri, Stefano Ricci, Maria Ruggiero, Luigino Tosatto, Luca Valvassori, Bruno Zanotti.
Copyright © 2018 by new Magazine edizioni s.r.l., Trento, Italia. www.newmagazine.it *ISBN: 978-88-8041-118-5*

Abstract POSTERS:
"DEMENZE E MALATTIE NEURODEGENERATIVE"

☐ Leucoencefalopatia multifocale progressiva: descrizione di un caso clinico

S. RENZI, T. CARBONI, F. DI MARZIO, G. D'ANDREAMATTEO, R. GOBBATO, C. PACI, E. PUCA, S. SANGUIGNI, M. RAGNO

UOC di Neurologia, Ospedale "Madonna del Soccorso", San Benedetto del Tronto

Scopo del lavoro. Descrizione di un caso clinico che mette il luce le possibili diagnosi differenziali di una leucoencefalopatia ad esordio subacuto

Caso clinico. Umo di 88 anni, in anamnesi cardiopatia ischemica cronica, leucemia linfatica cronica in terapia con clorambucile, infezione da Hepatitis B Virus (HBV) in terapia con etacavir. In un quadro di completa autonomia, circa 2 mesi prima del ricovero comparsa subacuta di apatia, riduzione della fluidità verbale, deficit di memoria a breve termine, difficoltà visive e spiccata insicurezza nelle Activities Daily Living (ADL). Condotto in Pronto Soccorso a giugno 2017 riscontro TC cerebrale di aree ipodense in sede temporo-occipitale destra, parietale omolaterale con iniziali segni di espanso e parietale sinistra. Ricoverato in UOC di Neurologia l'obiettività neurologica mostrava: paziente vigile, disorientato, collaborante, difficoltà nel reperimento dei vocaboli, emianopsia laterale omonima sinistra, ipocinesia dell'orbicolare della bocca a sinistra. Eseguita RM encefalo con e senza mezzo di contrasto: "alterazione di segnale iperintense alle sequenze Fluid Attenuated Inversion Recovery (FLAIR) e a TR lungo, ipointensa alle sequenze T1 dipendenti, a sede cortico-sottocorticale temporo-parieto-occipitale bilaterale, più estesa a destra, in assenza di segni di espanso sugli spazi liquorali distrettuali. Le aree segnalate mostrano segni di restrizione della diffusione allo studio DWI e assenza di alterata barriera dopo iniezione di gadolinio e.v. Il quadro compatibile con Posterior Reversible Encephalopathy Syndrome (PRES)". In relazione al sospetto diagnostico ed al possibile ruolo immunosoppressivo dei farmaci in corso clorambucile ed entacavir, questi sono stati sospesi. Veniva dimesso con diagnosi di sindrome da encefalopatia posteriore reversibile, leucemia linfatica cronica, infezione da HBV, con indicazione ad RM encefalo di controllo. Dal rientro a domicilio progressivo peggioramento clinico con incremento del deficit facio-brachiale sinistro, e successiva rapida comparsa di disfagia e difficoltà dell'eloquio, per cui dopo circa 7 giorni veniva nuovamente ricoverato. Esame obiettivo neurologico: vigile, esegue incostantemente ordini semplici, disfagia, afasia motoria con deficit di comprensione e anartria, emianopsia laterale omonima sinistra, emiparesi facio-brachiocrurale sinistra F3 agli arti superiori, F4 agli arti inferiori, Babinski a sinistra. RM encefalo di controllo refertata come invariata. Praticata terapia empirica con Igev per 5 giorni senza beneficio. Eseguiva inoltre rachicentesi diagnostica per la ricerca di proteina 14.3.3 negativa, e JCV risultata positiva Polymerase Chain Reaction (PCR) su liquor: > 400 copie/ml. Nel corso della degenza progressivo peggioramento dello stato di coscienza. Dimesso a domicilio con diagnosi di leucoencefalopatia multifocale progressiva e deceduto dopo alcune settimane.

Conclusioni. La Progressive Multifocal Leukoencephalopathy (PML) è una patologia demielinizzante severa causata dalla riattivazione del poliomavirus John Cunningham (JC) in soggetti immunodepressi. Il quadro neuroradiologico può entrare in diagnosi differenziale con altre patologie primarie del sistema nervoso centrale ma la sua diagnosi è cruciale per la sospensione di eventuali farmaci immunosoppressivi sebbene la prognosi sia fatale.

Corrispondenza: Dr.ssa Sara Renzi, UOC di Neurologia, Ospedale Madonna del Soccorso, via Luciano Manara 7, 63074 San Benedetto del Tronto (AP), tel. 0735-793444, e-mail: sara.renzi@sanita.marche.it

LVIII Congresso Nazionale SNO, 2-5 maggio 2018, Riccione (RN).
Atti a cura di Maurizio Melis, Walter Neri, Stefano Ricci, Maria Ruggiero, Luigino Tosatto, Luca Valvassori, Bruno Zanotti.
Copyright © 2018 by new Magazine edizioni s.r.l., Trento, Italia. www.newmagazine.it *ISBN: 978-88-8041-118-5*

Abstract POSTERS:
"MALATTIE CEREBRO-VASCOLARI"

A case of internal carotid artery occlusion with brain ischemic complication after Gamma-Knife surgery of a parasellar meningioma

F. GIGLIA, G. GURGONE, R.M. GAGLIO

UOC di Neurologia, ASP 1, Agrigento

Introduction. The overall rate of complications of the radio-surgical treatment of meningiomas is low, and includes in few cases vascular injures such as carotid stenosis or complete occlusion of the internal carotid artery.
Clinical case presentation. We describe the case of a 56-year-old woman with a left parasellar meningioma extended in the cavernous sinus, submitted to Gamma-Knife Surgery (GKS).
After eight years she started to present progressive motor difficulties in the right inferior limb. Neuro-radiological investigations established a sub-acute ischemia in the left posterior frontal lobe and in the superior side of the precentral gyrus, where foot and leg motor centers are localized. Carotid ultrasound and angiographic imaging recognized the complete left internal carotid artery occlusion. The patient had no history or signs of heart disease or metabolic disorders which could predispose to cerebrovascular events.
Conclusions. Due to the rarity of the phenomenon, it is difficult to explain why carotid occlusion sometimes happens after radio-surgical treatment of meningiomas. According to the literature data it is likely that cranial irradiation led to accelerated atherosclerotic changes. Our case report suggest that patients who undergo GKS for tumors involving cavernous sinus should be monitored for arterial stenosis in the long-term follow-up.

Corrispondenza: Dr.ssa Francesca Giglia, UOC di Neurologia, Azienda Sanitaria Provinciale, Viale della Vittoria, 321, 92100 Agrigento (AG), tel. 0922-442406, e-mail: francescagiglia@gmail.com
LVIII Congresso Nazionale SNO, 2-5 maggio 2018, Riccione (RN).
Atti a cura di Maurizio Melis, Walter Neri, Stefano Ricci, Maria Ruggiero, Luigino Tosatto, Luca Valvassori, Bruno Zanotti.
Copyright © 2018 by new Magazine edizioni s.r.l., Trento, Italia. www.newmagazine.it *ISBN: 978-88-8041-118-5*

Abstract POSTERS:
"MALATTIE CEREBRO-VASCOLARI"

☐ Angioma cavernoso "de novo" associato ad anomalia di sviluppo venoso: case report e revisione della letteratura

V. ANTONELLI, G. MAIMONE, D. FUSCHILLO, A. TURRINI, L. TOSATTO

UO di Neurochirurgia, AUSL della Romagna, Ospedale "M. Bufalini", Cesena

Presentiamo il caso clinico di una donna di anni 55 con esordio clinico caratterizzato da una emorragia temporale destra con esame angiografico cerebrale negativo per malformazioni vascolari. In urgenza veniva sottoposta a craniotomia fronto-temporale destra con evacuazione dell'ematoma ed asportazione di un angioma cavernoso (con conferma istologica definitiva).
Un esame RM encefalo eseguito nel successivo follow-up dimostrava la presenza di un residuo dell'angioma cavernoso associato ad una Developmental Venous Anomaly (DVA) insulare destra. La paziente veniva pertanto sottoposta ad nuova procedura chirurgica di exeresi della lesione con l'ausilio dello stealth di neuronavigazione. Un esame RM encefalo post-operatorio documentava la completa rimozione dell'angioma. Successivamente la paziente veniva sottoposta a controlli RM encefalo seriati che confermavano un regolare quadro evolutivo. Dopo circa 8 anni dall'ultimo trattamento, la paziente ha presentato delle disestesie all'emivolto sinistro e pertanto eseguiva una nuova RM encefalo che mostrava la comparsa di un nuovo angioma cavernoso localizzato in un sito diverso rispetto al primo angioma. Pertanto la paziente veniva sottoposta a nuova procedura chirurgica di exeresi in neuronavigazione della lesione (istologia positiva per angioma cavernoso). Una RM post-chirurgica ha confermato la completa exeresi.
La comparsa di angiomi cavernosi "de novo" è descritta in letteratura come fenomeno molto raro in particolare nei cavernomi singoli e senza familiarità.
I meccanismi patogenetici non sono ancora ben chiari e si presuppongo fattori angiogenetici post-emorragici correlati a differenti gradienti pressori correlati alla DVA.
In conclusione, riteniamo opportuno eseguire controlli seriati con RM encefalo in paziente con pregressi angiomi cavernosi sanguinanti correlati a DVA

Corrispondenza: Dr. Vincenzo Antonelli, UO di Neurochirurgia, Ospedale M. Bufalini, viale Giovanni Ghirotti 286, 47521 Cesena (FC), e-mail: vantonelli@alice.it
LVIII Congresso Nazionale SNO, 2-5 maggio 2018, Riccione (RN).
Atti a cura di Maurizio Melis, Walter Neri, Stefano Ricci, Maria Ruggiero, Luigino Tosatto, Luca Valvassori, Bruno Zanotti.
Copyright © 2018 by new Magazine edizioni s.r.l., Trento, Italia. www.newmagazine.it *ISBN: 978-88-8041-118-5*

Abstract POSTERS:
"MALATTIE CEREBRO-VASCOLARI"

☐ Caratteristiche cliniche ed epidemiologiche dell'ictus ischemico in pazienti con storia di fibrillazione atriale non valvolare

C. MAROTTI*, S. GALLERINI*, M. BARTALUCCI*, K. PLEWNIA*,
E. INNOCENTI*, F. DESENSI**, R. MARCONI*

* *UOC di Neurologia, Ospedale "Misericordia", Grosseto*
** *UOC di Cardiologia, Ospedale "Misericordia", Grosseto*

Scopo del lavoro. Analizzare caratteristiche cliniche ed epidemiologiche degli ictus ischemici in pazienti con storia di Fibrillazione Atriale Non Valvolare (FANV).
Materiali e metodi. Pazienti con ictus ischemico e storia di FANV ricoverati presso l'UOC di Neurologia dell'Ospedale "Misericordia" di Grosseto dal 1° gennaio 2016 al 31 dicembre 2017, bacino d'utenza di 120.000 abitanti, con una media di 250 ictus ischemici/anno.
Risultati. 116 pazienti su 500 ictus ischemici (maschi 43, femmine 73; età media: 81,1anni con range: 49-96). Di questi 30/116 erano in Terapia Anticoagulante Orale (TAO) ma 15 pazienti avevano un International Normalized Ratio (INR) non in range il giorno dell'evento, 20/116 in Nuovi Anticoagulanti Orali (NAO) e 66/116 non assumevano terapia anticoagulante, 13 pazienti avevano sospeso il Warfarin per vari motivi. Complessivamente l'eziologia dell'ictus è risultata cardioembolica nella maggior parte dei casi (84%), ma con una percentuale non trascurabile di ictus lacunari e aterotrombotici. Il punteggio medio di CHA_2DS_2vasc score è risultato 4,25. Tra i 20 pazienti in NAO (9 maschi e 11 femmine, età media: 81,9 anni con range: 72-91), l'eziologia si conferma prevalentemente cardio-embolica (80%) con un punteggio medio di CHA_2DS_2vasc score di 4,1. In questo sottogruppo abbiamo documentato una larga percentuale di dosaggi ridotti 12/20 e di sospensione recente del farmaco 5/20.
Conclusioni. Nella maggior parte degli ictus ischemici si conferma l'eziopatogenesi da FANV.
Tuttavia la percentuale significativa di eventi non cardioembolici (16%) deve far considerare, anche di fronte ad un paziente con ictus ischemico e storia di FANV, tutte le altre possibili eziologie attraverso un percorso diagnostico completo.
Analizzando questi pazienti emerge una necessità nel mondo reale di migliorare l'appropriatezza prescrittiva, la compliance e la survey alla terapia anticoagulante; a distanza di alcuni anni dall'introduzione in commercio dei NAO, alcuni problemi correlati alla loro gestione ampio utilizzo di bassi dosaggi e timing di sospensione di questi farmaci rimangono aperti.

Corrispondenza: Dr.ssa Caterina Marotti, UOC di Neurologia, Ospedale Misericordia, via Senese 169, 58100 Grosseto (GR), e-mail: caterinamarotti@hotmail.it
LVIII Congresso Nazionale SNO, 2-5 maggio 2018, Riccione (RN).
Atti a cura di Maurizio Melis, Walter Neri, Stefano Ricci, Maria Ruggiero, Luigino Tosatto, Luca Valvassori, Bruno Zanotti.
Copyright © 2018 by new Magazine edizioni s.r.l., Trento, Italia. www.newmagazine.it *ISBN: 978-88-8041-118-5*

Abstract POSTERS:
"MALATTIE CEREBRO-VASCOLARI"

☐ Ematoma midollare spontaneo: una possibile complicanza di vasculite associata ad anticorpi anti-neutrofili citoplasmatici

M.S. COTELLI*, M. SCARSI**, G.A. GREGORINI***, R. FURLONI**, C. CORNALI****, B. BORRONI*****, M. BIANCHI*, V. BERTASI*, P. CIVELLI*, A. PADOVANI*****, M. TURLA*

* *UOSD di Neurologia, ASST della Valcamonica, Esine (Brescia)*
** *UO diMedicina Generale, ASST della Valcamonica, Esine (Brescia)*
*** *UO di Nefrologia, Spedali Civili, Brescia*
**** *UO di Neurochirurgia, Spedali Civili, Brescia*
***** *UO di Neurologia, Spedali Civili, Brescia*

Scopo. Descriviamo un caso di vasculite AntiNeutrophil Cytoplasmic Antibody (ANCA)-associata con marcato coinvolgimento del sistema nervoso centrale, respiratorio e renale ad andamento rapidamente evolutivo.
Caso clinico. Uomo di 64 anni, caucasico. In data 28 giugno veniva ricoverato preso la UO di Medicina Generale del nostro Ospedale in relazione a comparsa acuta di addensamento polmonare flogistico al lobo superiore destro, trombosi venosa profonda della vena femorale sinistra, estesa alle gemellari bilaterali, trattata con Eparina a Basso Peso Molecolare (EBPM). In anamnesi dal febbraio 2017 aveva lamentato artralgie diffuse; quindi un episodio di pleurite con versamento pleurico sinistro, febbricola serotina, astenia, inappetenza con calo ponderale di circa 4 kg. Agli esami ematici venivano evidenziati elevazione dei valori di Proteina C-Reattiva (PCR), gammopatia monoclonale serica IgG lambda, Perinuclear (P)-ANCA positivi con anti-PRoteinasi 3 (PR3) elevati (276 UA/ml), ricerca crioglobuline positiva, proteinuria tubulare, microalbuminuria. L'anamnesi lavorativa risultava positiva per esposizione professionale a silice ad amianto. In data 6 luglio presentava episodio di perdita di coscienza con morsus. La TC encefalo e l'EEG risultavano nella norma. Dalla sera stessa comparivano progressiva paraparesi flaccida con livello sensitivo D1 e globo vescicale. La nuova TC encefalo evidenziava una lesione ischemica parietale sinistra, per cui veniva effettuato carico di clopidogrel 300 mg assumeva AcetylSalicylic Acid (ASA) al domicilio. Data la comparsa di crisi epilettica tonico-clonica trattata con carico di diazepam e valproato veniva trasferito presso il reparto Neurochirurgico ove eseguiva RM encefalo lesioni ischemiche subacute cerebellari bilaterali e colonna in toto che attestavano ematoma intracanalare extramidollare dorsale spontaneo non discriminabile se epi-o subdurale da C5 a D11 con segni di mielopatia C7-D2, che veniva sottoposto a laminectomia decompressiva con sospensione di clopidogrel. Data la persistenza di trombosi venosa profonda veniva mantenuta EBPM 4000 x 2 e veniva trasferito presso la UO di Nefrologia. Alla dimissione residuano paraplegia flaccida con livello D1 associata a globo vescicale e, al controllo RM colonna di novembre, cavità siringomielica estesa da D1 fino al cono midollare. In data 30.7 è stato somministrato Rituximab 375 mg/m2 ed è stato trattato per due settimane con ciclo di desametasone.
Risultati. Gli esami ematici e strumentali hanno confermato la presenza di vasculite ANCA-associata. L'esposizione lavorativa ad amianto e silicati può essere annoverata quale fattore predisponente sono in corso accertamenti, mentre la somministrazione di EBPM può aver slatentizzato la vasculite a carico dei vasi meningei midollari con conseguente ematoma spontaneo. I meccanismi eziopatogenetici di quest' ultimo possono essere legati a vasculite necrotizzante a carico dei vasi, la compressione sul midollo dei vasi meningei a causa della reazione infiammatoria, la formazione di granulomi in loco nelle forme granulomatose. Il trattamento terapeutico prevede combinazione di steroidi ed immunosoppressori ciclofosfamide, rituximab.
Conclusioni. Riteniamo sia utile annoverare, tra le possibili complicanze neurologiche delle vasculiti, il possibile coinvolgimento dei vasi meningei midollari e, seppure in rari casi, la possibile comparsa di ematomi spontanei epidurali/subdurali.

Corrispondenza: Dr.ssa Maria Sofia Cotelli, UOSD di Neurologia, ASST della Valcamonica, via Alessandro Manzoni 142, 25040 Esine (BS), tel. 0364-369202, e-mail: cotellim@gmail.com
LVIII Congresso Nazionale SNO, 2-5 maggio 2018, Riccione (RN).
Atti a cura di Maurizio Melis, Walter Neri, Stefano Ricci, Maria Ruggiero, Luigino Tosatto, Luca Valvassori, Bruno Zanotti.
Copyright © 2018 by new Magazine edizioni s.r.l., Trento, Italia. www.newmagazine.it *ISBN: 978-88-8041-118-5*

Abstract POSTERS:
"MALATTIE CEREBRO-VASCOLARI"

☐ Ictus cerebrale ischemico nella fase acuta e mortalità: valutazione della casistica della AUSL della Romagna

G. CIUCCI*, L. SANTINI**, W. NERI***, A. RAVASIO****, M. IMPERATORE*****, S. MORRESI***, R. DE GIOVANNI✧, L. RASCITI✧✧, M. ALBERANI✧✧✧, A. RAGGI***, A. PATUELLI***, L. GIBINI*

* *UO di Neurologia, Ospedale "S. Maria delle Croci", Ravenna*
** *UO Qualità e Governo Clinico, Ospedale "Infermi", Rimini*
*** *UO di Neurologia, Ospedale, Ospedale "G.B. Morgagni - L. Pierantoni", Forlì e Ospedale "Bufalini", Cesena*
**** *UO di Neurologia, Ospedale "Infermi", Rimini*
***** *UO di Medicina Interna, Ospedale "M. Bufalini", Cesena*
✧ *UO di Medicina Interna, Ospedale "Ceccarini", Riccione*
✧✧ *UO di Medicina Interna, Ospedale "S. Maria delle Croci", Ravenna*
✧✧✧ *UO di Medicina Interna, Ospedale "Umberto I", Lugo (Ravenna)*

La mortalità per ictus nella fase acuta si è ridotta negli ultimi anni sia per i programmi sanitari dedicati al riconoscimento e trattamento dei fattori di rischio che al miglioramento dell'assistenza Ospedaliera.
Scopo di questo studio è stato valutare se l'attuale assistenza sanitaria dedicata all'ictus ischemico in ambito AUSL della Romagna ha margini di miglioramento, facendo riferimento alle Linee Guida Italian Stroke Organization - Stroke Prevention and Educational Awareness Diffusion (ISO-SPREAD) 2017. L'AUSL della Romagna ha come territorio di riferimento la Romagna e si occupa dell'assistenza sanitaria di circa 1.200.000 abitanti.
Sono stati identificati i casi deceduti entro 30 giorni dal ricovero negli Ospedali dell'AUSL della Romagna nel periodo dal 1 giugno al 30 novembre 2016, ricorrendo alle Schede di Dimissione Ospedaliera (SDO) che avevano in prima diagnosi l'ictus ischemico.
Sono stati identificati 80 casi deceduti nel periodo di studio, di cui 4 esclusi (1 caso deceduto oltre 1 mese, 1 caso non ictus, 1 caso con trombosi venosa cerebrale, 1 caso con due degenza in AUSL per lo stesso evento) e sono state esaminate le cartelle cliniche facendo riferimento ad indicatori definiti prima di valutazione ricorrendo alle Linee Guida ISO-SPREAD.
La casistica è di 76 casi (43 femmine e 33 maschi) con età media 85,1 ± 9,2 anni (range 46-100 anni), la media dei fattori di rischio e comorbilità è stata di 2,8 ± 1,5 (range 0-6) ed era riportata disabilità severa (modified Rankin Scale: mRS 4-5) in 30 casi 39,5%. Il decesso è avvenuto dopo 9,1 ± 7,7 giorni (range 1-29 giorni) dal ricovero per l'evento ictale ed in 65 casi (84,2%) durante la degenza nei reparti per acuti degli Ospedali dell'AUSL della Romagna.
Le complicanze dell'ictus sono state riscontrate in 39 casi (51,3%) ed in diversi casi presente più di una complicanza.
La valutazione degli indicatori ha mostrato che alcuni obbiettivi vengono raggiunti mente altri sono notevolmente distanti dallo standard.
Lo scostamento in difetto modesto, ovvero entro il 10%, è stato evidenziato per l'esecuzione precoce della TC cerebrale e l'endoarteriectomia carotidea in fase acuta. Lo scostamento in difetto più marcato ma non elevato, ovvero entro il 20%, lo abbiamo osservato per l'esecuzione del test standardizzato della disfagia, la mobilizzazione precoce e la presa in carico precoce per il programma riabilitativo.
Uno scostamento più rilevante riguarda il trattamento di prevenzione della trombosi venosa profonda e dell'embolia polmonare con eparina a basso peso moloecolare; uno scostamento ancora più importante fa riferimento alla terapia con AcetylSalicylic Acid (ASA). Uno scostamento molto rilevante è stato evidenziato per l'esecuzione dell'ecocolordoppler dei tronchi sovraortici, esame eseguito in difetto per il 62,4%; tale comportamento non appropriato probabilmente è stato orientato dall'età dei pazienti, preferendo non eseguire l'esame per coloro che hanno età superiore ad 85 anni.

Corrispondenza: Dr. Gabriele Ciucci, UO di Neurologia, Ospedale S. Maria delle Croci, viale V. Randi 5, 48121 Ravenna (RA), tel. 0544-285340, e-mail: gabriele.ciucci@auslromagna.it, www.auslromagna.it
LVIII Congresso Nazionale SNO, 2-5 maggio 2018, Riccione (RN).
Atti a cura di Maurizio Melis, Walter Neri, Stefano Ricci, Maria Ruggiero, Luigino Tosatto, Luca Valvassori, Bruno Zanotti.
Copyright © 2018 by new Magazine edizioni s.r.l., Trento, Italia. www.newmagazine.it *ISBN: 978-88-8041-118-5*

Ulteriori caratteristiche di tale casistica sono: esecuzione di trombolisi sistemica in 6 casi (7,9%), trattamento endovacolare in 4 casi (5,3%), ricovero in Stroke Unit in 17 casi (22,4%). In conclusione tale casistica evidenzia che ci sono ambiti di miglioramento per ridurre la mortalità precoce dell'ictus ischemico, anche se la casistica esaminata evidenzi che sue caratteristiche non sono facilmente modificabili età e numero di comorbilità in particolare.

Abstract POSTERS:
"MALATTIE CEREBRO-VASCOLARI"

☐ Ictus ischemico su base embolica gassosa: case report

L. COCCO*, J. MOLLER*, P. MARCHI*, M.T. PELTZ**, P. SIOTTO**, M. MELIS*

* *UO di Neurologia e Stroke Unit, Azienda Ospedaliera "G. Brotzu", Cagliari*
** *UO di Radiologia, Azienda Ospedaliera "G. Brotzu", Cagliari*

Introduzione. L'ictus ischemico riconosce diversi meccanismi eziopatogenetici tra cui il l'embolizzazione. Estremamente rari sono i casi descritti in letteratura di ictus ischemici su base embolica di altra natura, come trombi neoplastici, grassosi e gassosi. In questa dissertazione esporremo il un caso di ictus ischemico su base gassosa.
Caso clinico. Il paziente di sesso maschile 76 enne, ha in anamnesi un pregresso carcinoma polmonare bilaterale trattato chirurgicamente e successivo trattamento chemioterapico in regolare follow-up negativo per ripresa di malattia; il paziente è inoltre affetto da epilessia su base vascolare ed ipertensione. Giungeva alla nostra osservazione per l'improvvisa perdita di coscienza e successivo riscontro di un emiparesi destra. All'arrivo in ospedale il pazien-

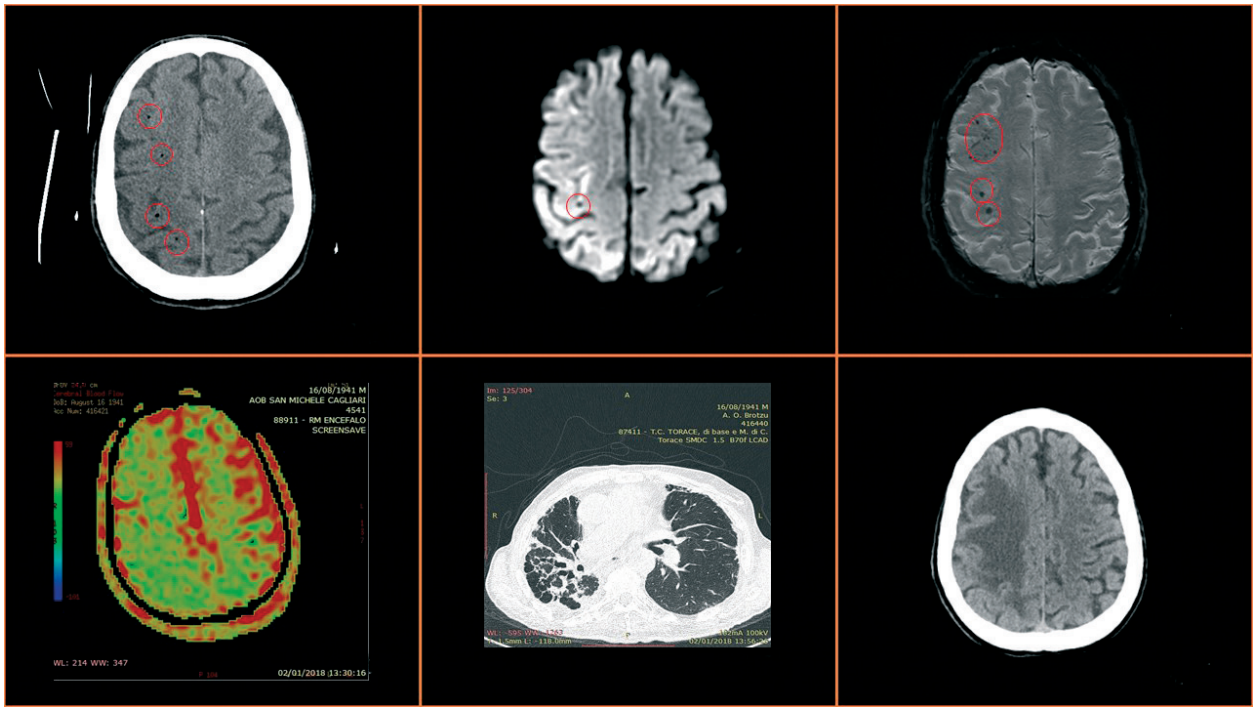

Figura 1. Immagini TC e RM che mostrano la presenza di aria nei segmenti M3 ed M4 dell'arteria cerebrale media di destra, l'alterazione del parenchima polmonare da cui è originato l'embolo gassoso e la lesione ischemica a livello cerebrale.

Corrispondenza: Dr. Luigi Cocco, UO di Neurologia e Stroke Unit, Azienda Ospedaliera G. Brotzu, piazzale Alessandro Ricchi 1, 09134 Cagliari (CA), tel. 070-539668, e-mail: dott.luigicocco@gmail.com
LVIII Congresso Nazionale SNO, 2-5 maggio 2018, Riccione (RN).
Atti a cura di Maurizio Melis, Walter Neri, Stefano Ricci, Maria Ruggiero, Luigino Tosatto, Luca Valvassori, Bruno Zanotti.
Copyright © 2018 by new Magazine edizioni s.r.l., Trento, Italia. www.newmagazine.it *ISBN: 978-88-8041-118-5*

te presentava una emiplegia sinistra, associata a deficit campimetrico e un deficit di motilità facciale di tipo centrale a sinistra; inoltre era presente un deficit estesico consensuale, ed una lieve disartria (NIHSS 14). Eseguiva pertanto in pronto soccorso una TC cranio e studio RM in urgenza in quanto veniva segnalata la presenza di plurime formazioni emboliche gassose nei rami distali di arteria cerebrale media di destra con iperintensità nelle sequenze DWI, FLAIR a livello encefalico corticale frontale destro, con severa compromissione della perfusione cerebrale valutata con sequenze Arterial Spin Labelling (ASL). Il paziente è stato posizionato in posizione di trendelemburg, somministrato ossigenoterapia normobarica al 100% e trattato con corticosteroidi. È stato sottoposto a valutazione per eventuale trattamento con terapia iperbarica, ma questa non è stata effettuata per l'elevato rischio di instabilità emodinamica durante le varie fasi del trattamento iperbarico. Alla dimissione le condizioni cliniche erano lievemente migliorate, con remissione parziale del deficit stenico persisteva l'ipoestesia consensuale ed il deficit facciale e del visus.

Discussione. L'embolia gassosa cerebrale è un evento potenzialmente fatale e può coinvolgere la vascolarizzazione venosa e arteriosa. Nel nostro paziente l'alterazione del parenchima polmonare con l'interruzione della barriera aria sangue sembra essere il meccanismo attraverso il quale si è verificata l'embolia cerebrale. La diagnosi precoce e quindi la tempestiva gestione sono essenziali per ridurre la morbilità e la mortalità. Il paziente deve essere collocato in posizione laterale sinistra e decubito di Trendelenburg; la somministrazione di corticosteroidi è stata variamente descritta in letteratura, al fine di prevenire l'edema cerebrale e la cascata vascolare infiammatoria. Un miglioramento della prognosi è stato riportato in alcuni lavori in pazienti sottoposti a terapia iperbarica; è stato proposto quindi come trattamento di scelta. In una serie di 16 pazienti trattati con ossigeno iperbarico, il 50% dei pazienti ha avuto un completo recupero, il 31% ha avuto sollievo parziale, mentre il 19% non ha avuto alcun beneficio con la morte nel 12,5% dei pazienti.

Conclusioni. La diagnosi e una gestione quanto più rapida possibile è fondamentale nel trattamento della malattie cerebrovascolari, anche nelle forme più inusuali e rare. Questo può avvenire solo in centri con notevole esperienza nella diagnosi e trattamento dello stroke ischemico, al fine di ridurre la morbilità e la mortalità.

Abstract POSTERS:
"MALATTIE CEREBRO-VASCOLARI"

☐ Intravenous thrombolysis in stroke after dabigatran reversal by idarucizumab: our experience and review of literature

E. SACCHIN*, D. GIANNANDREA*, C. CAPONI**, C. MARANDO*, A. MENGONI***, A. GALLINA*, E. MARSILI*, S. MASTROCOLA*, C. PADIGLIONI*, T. MAZZOLI*, S. CENCIARELLI*, S. RICCI*

* *Neurology Unit and Stroke Unit, Gubbio-Gualdo Tadino and Città Di Castello Hospitals, USL "Umbria 1"*
** *Internal Medicine Unit, Gubbio-Gualdo Tadino Hospital, USL "Umbria 1"*
****Cardiology and Cardiovascular Physiopathology, "S.M. della Misericordia" Hospital, Perugia*

Background and purpose. The preventive approach in cardio-embolic stroke due to non-valvular atrial fibrillation was radically changed after the marketing of the Non-vitamin K antagonist Oral AntiCoagulants (NOACs). The favourable benefit-risk profile of these "new" drugs makes them preferable to warfarin.
Until now dabigatran is the only one with a specific antidote approved for clinical use: idarucizumab. This drug is capable of reversing the anticoagulant activity of dabigatran very quickly without procoagulant effect. However idarucizumab is not extensively studied in the acute phase of ischaemic stroke. In this paper we describe our experience in this topic and review the available information in literature.
Materials and methods. We analysed our stroke registry in order to identify the patients who were eligible to thrombolysis during treatment with dabigatran in the last two years. We also performed a literature review to identify all the available evidence on this issue.
Results. We only found cases series and case reports; we did not find other types of studies. In addition to our patients, the cases described in literature confirmed the safety and the efficacy of idarucizumab in emergencies setting and its usefulness in ensuring the applicability of i.v. thrombolysis.
Conclusions. We think that the available registries on the use of NOACs, their reversal and eventual thrombolytic treatment, may provide the necessary amount of evidence on this topic; since the implementation of a clinical trial on this subject is rather improbable.

Corrispondenza: Dr.ssa Elisa Sacchini, UO di Neurologia e Stroke Unit, Ospedale, largo Unità d'Italia, località Branca, 06024 Gubbio (PG), e-mail: elisa.sacchini@libero.it
LVIII Congresso Nazionale SNO, 2-5 maggio 2018, Riccione (RN).
Atti a cura di Maurizio Melis, Walter Neri, Stefano Ricci, Maria Ruggiero, Luigino Tosatto, Luca Valvassori, Bruno Zanotti.
Copyright © 2018 by new Magazine edizioni s.r.l., Trento, Italia. www.newmagazine.it *ISBN: 978-88-8041-118-5*

Abstract POSTERS:
"MALATTIE CEREBRO-VASCOLARI"

□ L'apoplessia ipofisaria: una causa rara di cefalea in gravidanza

L. CACCIAGUERRA*✧, G.M. TRUCI✧, P. VEZZULLI**, G. COMI✧

* *Neuroimaging Research Unit, "S. Raffaele" Scientific Institute, Università "Vita-Salute S. Raffaele", Milano*
✧ *Dipartimento di Neurologia, "S. Raffaele" Scientific Institute, Milano*
** *Unità di Neuroradiologia, "S. Raffaele" Scientific Institute, Milano*

Scopo del lavoro. La cefalea nella donna gravida è di comune riscontro nel Pronto Soccorso neurologico, dove è opportuno escludere eventuali eziologie secondarie, come ad esempio l'eclampsia, la trombosi venosa cerebrale e l'emorragia subaracnoidea.

Materiali e metodi. Una donna di 32 anni alla 26a settimana di gestazione, non fumatrice e con anamnesi patologica remota muta, giungeva presso il Pronto Soccorso neurologico lamentando cefalea bitemporale, resistente a paracetamolo ed anti-infiammatori non steroidei, di intensità progressivamente crescente nel corso degli ultimi 4 giorni. Non riscontro di alterazioni agli esami ematochimici né di alterati valori pressori. L'obiettività neurologica risultava nei limiti di norma, ad eccezione di riflessi osteotendinei vivacissimi ai quattro arti (con estensione dell'area reflessogena), stimolazione cutaneo-plantare muta bilateralmente e positività del Lasegue bilateralmente (in assenza di rigor nucalis).

Risultati. La paziente effettuava RM encefalo con mezzo di contrasto ed angio-RM venosa intracranica, che documentava la presenza di segnale paramagnetico spiccatamente ipointenso nelle immagini T2-pesate, con corrispettivo iperintenso in Fluid Attenuated Inversion Recovery (FLAIR) e sfumata iperintensità in T1, compatibile con espressione emorragica di recente datazione, nel contesto di possibile macroadenoma della ghiandola ipofisaria (Figura 1). Veniva pertanto sottoposta a screening ormonale (dosaggio Growth Hormone: GH, Follicle-Stimulating Hormon: FSH, Luteinizing Hormone LH, Thyroid-Stimulating Hormone: TSH, cortisolo sierico ed urinario, AdrenoCorticoTropic Hormone: ACTH e somatomedina), risultato nella norma. Inoltre effettuava valutazione oculistica (campo visivo), che escludeva coinvolgimento del chiasma ottico e successiva visita neurochirurgica, che non poneva indicazioni ad intervento. Si organizzava monitoraggio radiologico ed ormonale post-dimissioni per eventuale introduzione di terapia sostitutiva nel corso della gravidanza e nel post-partum.

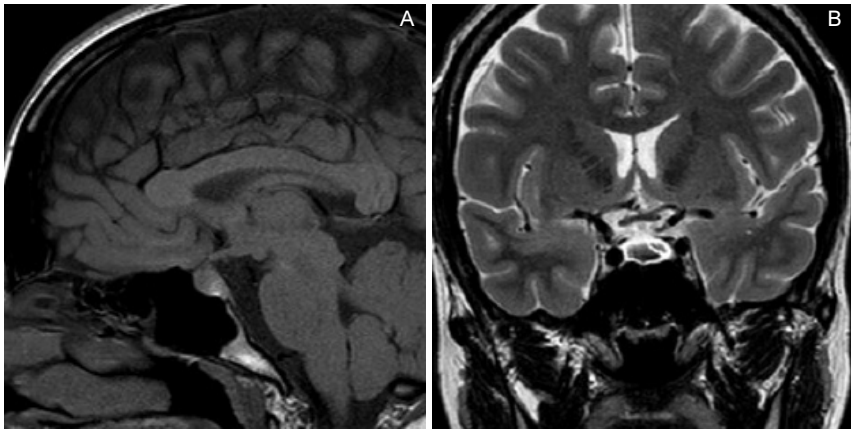

Figura 1. Donna di 32 anni alla 26a settimana gestazionale. Aspetto radiologico dell'apoplessia ipofisaria. A. Sequenza T1-pesata smc: iperintensità ipofisaria. B. Sequenza T2-pesata: ipointensità ipofisaria.

Corrispondenza: Dr.ssa Laura Cacciaguerra, Neuroimaging Research Unit, Ospedal S. Raffaele, via Olgettina 60, 20132 Milano (MI), e-mail: cacciaguerra.laura@hsr.it
LVIII Congresso Nazionale SNO, 2-5 maggio 2018, Riccione (RN).
Atti a cura di Maurizio Melis, Walter Neri, Stefano Ricci, Maria Ruggiero, Luigino Tosatto, Luca Valvassori, Bruno Zanotti.
Copyright © 2018 by new Magazine edizioni s.r.l., Trento, Italia. www.newmagazine.it *ISBN: 978-88-8041-118-5*

Conclusioni. L'apoplessia ipofisaria, che è una causa rara di cefalea secondaria in gravidanza (prevalenza stimata circa 1/10.000), più comune durante il secondo trimestre gestazionale. Solitamente si associa a prolattinomi o macroadenomi pre-esistenti e solo in una piccola percentuale interessa un tessuto ghiandolare privo di lesioni. Le pazienti vanno sottoposte e valutazione multidisciplinare (endocrinologica, neurochirurgica, oculistica) per escludere deficit ormonali (potenzialmente letali per madre e bambino), compressione chiasmatica o eventuale indicazione chirurgica.

Abstract POSTERS:
"MALATTIE CEREBRO-VASCOLARI"

☐ Leucoencefalopatia posteriore reversibile come causa di idrocefalo acuto secondario

L. MELEDDU, J. MOLLER, V. PIRAS, P. MARCHI, L. COCCO, M. MELIS

SC di Neurologia e Stroke Unit, Azienda Ospedaliera "G. Brotzu", Cagliari

La sindrome da leucoencefalopatia posteriore reversibile è caratterizzata da un edema diffuso della sostanza bianca della fossa cranica posteriore, secondaria a disfunzione dell'endotelio e compromissione dell'autoregolazione del flusso ematico cerebrale in condizioni di ipertensione incontrollata. La presentazione clinica può essere variabile: usualmente si presenta con cefalea, alterazione dello stato di coscienza, crisi e disturbi del visus, ma tali reperti non sono specifici per la Posterior Reversible Encephalopathy Syndrome (PRES) che entra in diagnosi differenziale con stroke, trombosi dei seni venosi, encefalopatie tossico-metaboliche, encefaliti, vasculiti, malattie demielinizzanti. Interessa principalmente la sostanza bianca dei lobi occipitali, ma può coinvolgere le strutture della fossa cranica posteriore quali tronco e cervelletto ed essere raramente causa di idrocefalo ostruttivo.
Riportiamo il caso clinico di un paziente giunto alla nostra attenzione per l'improvvisa compromissione dello stato coscienza, comparsa di crisi focali e tetraparesi associata a elevati valori della pressione arteriosa (220/110 mmHg). Alla TC cranio evidenza di edema e tumefazione delle strutture della fossa cranica posteriore e idrocefalo sopratentoriale. Nelle prime 24 ore ulteriore deterioramento dello stato di coscienza (GCS 3). In quinta giornata la risonanza magnetica dell'encefalo mostrava iperintensità da edema diffuso di tronco, cervelletto, talamo e lobi parieto-occipitali bilateralmente e lieve distensione del complesso ventricolare. Lo stretto monitoraggio della pressione arteriosa, il suo trattamento medico aggressivo unitamente a quello per l'edema e le crisi, hanno consentito un progressivo miglioramento del quadro clinico nelle giornate seguenti con ripresa dello stato di coscienza e quasi completa risoluzione dei deficit neurologici focali; non è stato necessario il trattamento chirurgico dell'idrocefalo.
Il tempestivo riconoscimento della PRES come causa di idrocefalo ostruttivo permette di effettuare una terapia medica e evitare il drenaggio liquorale tramite terzo-ventricolostomia o craniectomia decompressiva, trattamenti gravati da non trascurabili complicanze. Sebbene gran parte dei casi di encefalopatia ipertensiva presentati in letteratura interessino strutture sopratentoriali, alcuni di questi riguardano tronco e cervelletto, ma solo alcuni si presentano con un quadro di idrocefalo ostruttivo. Dall'esamina di tali casi si evince che nonostante l'usuale severa presentazione clinica iniziale, la prognosi è buona nella maggior parte dei casi.

Bibliografia

1. Grossbach AJ, Abel TJ, Hodis B, Wassef SN, Greenlee JD. Hypertensive posterior reversible encephalopathy syndrome causing posterior fossa edema and hydrocephalus. J Clin Neurosci 2014; 21 (2): 207-211.
2. Kumar A, Keyrouz SG, Willie JT, Dhar R. Reversible obstructive hydrocephalus from hypertensive encephalopathy. Neurocrit Care 2012; 16 (3): 433-439.
3. Naval Baudin P, Martínez Fernández T, Mora P, Corrales Cruz A, Sardiñas Barrero JC, Pineda Ibarra C. Posterior reversible encephalopathy syndrome (PRES) with obstructive hydrocephalus. Diagn Interv Imaging 2017; 98 (10): 745-746.

Corrispondenza: Dr.ssa Lia Meleddu, SC di Neurologia e Stroke Unit, Azienda Ospedaliera G. Brotzu, piazzale Alessandro Ricchi 1, 09134 Cagliari (CA), e-mail: liameleddu@gmail.com
LVIII Congresso Nazionale SNO, 2-5 maggio 2018, Riccione (RN).
Atti a cura di Maurizio Melis, Walter Neri, Stefano Ricci, Maria Ruggiero, Luigino Tosatto, Luca Valvassori, Bruno Zanotti.
Copyright © 2018 by new Magazine edizioni s.r.l., Trento, Italia. www.newmagazine.it *ISBN: 978-88-8041-118-5*

Abstract POSTERS:
"MALATTIE CEREBRO-VASCOLARI"

□ Neurosifilide *vs* stroke ischemico: case report

R. COA*✧, T. ERCOLI*✧, V. PIERRI*✧, L. POLIZZI*, M.M. MASCIA*,
M. PULIGHEDDU*✧, M. VACCA*, G. DEFAZIO*✧

** SC di Neurologia, Presidio Ospedaliero "Duilio Casula", AOU, Monserrato (Cagliari)*
✧ Dipartimento di Neurologia, Università degli Studi, Cagliari

Per neurosifilide si intende il coinvolgimento del sistema nervoso centrale da parte dell'infezione sifilitica causato dalla disseminazione del Treponema Pallidum all'interno del liquido cefalorachidiano, nelle meningi e nelle strutture vascolari circostanti. Le manifestazioni cliniche possono presentarsi in qualsiasi stadio della patologia e presentarsi come neurosifilide precoce asintomatica, meningite acuta, sifilide meningovascolare, neurosifilide paretica e tabe dorsale.

Presentiamo il caso di un paziente di 46 anni, nato in Bangladesh, presentatosi per vertigini oggettive a carattere rotatorio insorte da un giorno. È stata eseguita TC cranio urgente risultata negativa per lesioni recenti e RM encefalo che ha evidenziato lesione ischemica recente in territorio di Posterior Inferior Cerebellar Artery (PICA) di destra. Si è proceduto quindi ad effettuare uno screening dei possibili fattori di rischio per Stroke ischemico giovanile: eccetto la nota ipertensione arteriosa, non si sono evidenziati altri fattori di rischio cardiovascolare nè trombofilia. Dopo un riscontro di Treponema Pallidum Haemagglutination Assay (TPHA) 1/640 e Venereal Disease Research Laboratory (VDRL) positivi su siero, si è effettuata rachicentesi con esame chimico-fisico proteine 100 mg/dl, cellule < 10/mmc e VDRL su liquor positivo che ha permesso di porre diagnosi di neurosifilide. A causa dell'importante barriera linguistica, non è stato possibile indagare con certezza possibili precedenti anamnestici ascrivibili a sifilide primaria. è stata esclusa la coesistenza di infezione da Human Immunodeficiency Virus (HIV) e impostata terapia con Benzatil penicillina.

La neurosifilide è conosciuta come "il grande imitatore" o "il grande impostore" a causa della sua vasta gamma di sintomi clinici. I pazienti con sifilide meningovascolare possono presentare una sintomatologia del tutto sovrapponibile a quella di uno stroke ischemico dovuto ad aterosclerosi. La reale incidenza della neurosifilide rimane tuttora sconosciuta poiché la diagnosi è spesso misconosciuta ma secondo alcuni studi risulta più elevata in pazienti provenienti da alcune regioni dell'Asia (fino a 2/3 dei riscontri di neurosifilide tra i pazienti ricoverati per stroke o Transient Ischemic Attack: TIA). Nella pratica clinica è stato osservato un alto tasso di errore nella definizione eziologica di ictus ischemico in pazienti con neurosifilide che rappresentano il 4% dei pazienti ricoverati per stroke o TIA in cui non sia stata identificata altra causa, portando i pazienti a non ricevere il trattamento più appropriato, spesso con conseguenti danni neurologici secondari.

La neurosifilide dovrebbe, quindi, sempre essere considerata in pazienti giovani che presentino ictus ischemico idiopatico, soprattutto quando provenienti da regioni a più alto tasso di incidenza.

Corrispondenza: Dr.ssa Roberta Coa, SC di Neurologia, Presidio Ospedaliero Duilio Casula, Strada Statale 554 km 4,500, 09042 Monserrato (CA), tel. 070-51093235. fax 070-51093238, e-mail: robertacoa8@gmail.com
LVIII Congresso Nazionale SNO, 2-5 maggio 2018, Riccione (RN).
Atti a cura di Maurizio Melis, Walter Neri, Stefano Ricci, Maria Ruggiero, Luigino Tosatto, Luca Valvassori, Bruno Zanotti.
Copyright © 2018 by new Magazine edizioni s.r.l., Trento, Italia. www.newmagazine.it *ISBN: 978-88-8041-118-5*

Abstract POSTERS:
"MALATTIE CEREBRO-VASCOLARI"

□ Orthostatic headache from spontaneous intracranial hypotension complicated with convexity subaracnoid haemorragy in patient with lung cancer

F. MARSILI*, A. MATERA*, L.O. SCAPPATURA*, U. SICA*, V. COPPOLA**, E. FERRANTE*

* *UOC di Neurologia, Azienda Ospedaliera "S. Carlo", Potenza*
** *UOC di Radiologia, Azienda Ospedaliera "S. Carlo", Potenza*

Background. Non traumatic convexity subaracnoid haemorragy (SAH) may rarely complicate spontaneous intracranial hypotension (SIH) and can be attributed to stretching/rupture of cortical bridging vein. We describe one patient with lung cancer who had orthostatic headache secondary to SIH complicated with convexity SAH.

Case report. A 64 years old male undergone to left pneumectomy for lung cancer one year before, presented with one month history of severe orthostatic headache following a strong coughing. Headache kept on worsening in following days changing from orthostatic to non positional and persistent one. Brain CT showed left frontal anterior SAH and bilateral fronto-parietal hygromas. Brain MRI revealed diffuse pachymeningeal enhancement typical sign of SIH and confirmed the SAH. One month after symptoms beginning cerebral angiography revealed no aneurisms or arteriovenous malformations and normal visualization of cortical veins. Spinal MR imaging showed no Cerebro-Spinal Fluid (CSF) leak site. We treated this patient with conservative measures: Trendelenburg bed rest for 3 weeks, overhydration and analgesic therapy. Within 3 weeks his headache progressively disappeared. Three months later, after a reanalysis of his clinical record, the patient underwent to another thoracic CT which remained unchanged and MRI showed normal evolution of SAH, hygromas and pachymeningel enhancement reduction. In last three months patient didn't present headache left.

Conclusions. Non traumatic convexity SAH is uncommon and may be associated with isolated cortical veins thrombosis, which in turn, may rarely complicate SIH[1]. Reduced intracranial pressure and brain descent can result in dilatation and distortion of cerebral veins and finally rupture of cortical veins leading to convexity SAH in SIH, as in our case.

Our case underlines the importance of differential diagnosis between SIH pachymeningitis and meningeal carcinomatosis. Brain MRI showed thickening of dura mater with diffuse symmetric and linear pachymeningeal enhancement, typical and specific sign of SIH[2], which is different from meningeal carcinomatosis conversely characterized by focal and or nodular pachymeningeal enhancement but also by leptomeningeal enhancement, which is absent in SIH.

References

1. Ferrante E, Citterio A, Valvassori L, Arpino I, Tiraboschi P. A case of convexity subarachnoid haemorrhage from intracranial hypotension treated with epidural blood patch. Neurol Sci 2012; 33 (3): 715-716.
2. Ferrante E, Arpino I, Citterio A, Wetzl R, Savino A. Epidural blood patch in Trendelenburg position pre-medicated with acetazolamide to treat spontaneous intracranial hypotension. Eur J Neurol 2010; 17 (5): 715-719.

Corrispondenza: Dr.ssa Francesca Marsili, UOC di Neurologia, Azienda Ospedaliera S. Carlo, via Potito Petrone, 85100 Potenza (PZ), e-mail: fmarsili02@libero.it

LVIII Congresso Nazionale SNO, 2-5 maggio 2018, Riccione (RN).
Atti a cura di Maurizio Melis, Walter Neri, Stefano Ricci, Maria Ruggiero, Luigino Tosatto, Luca Valvassori, Bruno Zanotti.
Copyright © 2018 by new Magazine edizioni s.r.l., Trento, Italia. www.newmagazine.it *ISBN: 978-88-8041-118-5*

Abstract POSTERS:
"MALATTIE CEREBRO-VASCOLARI

☐ Sindrome da encefalopatia posteriore reversibile e ipopituarismo globale postpartum: un caso clinico

M.G. RANDISI, L. IURATO, R. GRIMALDI, M.G. NASO, C. OCCHIPINTI, J. TORRISI, R.L. VERNICCIO, F.A. LOMBARDO, M.M. VECCHIO

UOC di Neurologia, Ospedale "S. Elia", ASP, Caltanissetta

Introduzione. La Posterior Reversible Encephalopathy Syndrome (PRES) è una sindrome reversibile caratterizzata da segni clinici come cefalea, confusione mentale, convulsioni, disturbi della vista e segni radiologici di edema cortico-sottocorticale coinvolgente prevalentemente i lobi parietali ed occipitali degli emisferi cerebrali, conseguente ad uno stato di iperperfusione del circolo cerebrale posteriore con concomitante edema e alterazione della barriera ematoencefalica. Riportiamo il caso clinico di una puerpera con PRES e ipopituitarismo globale postpartum.

Descrizione del caso clinico. Nel gennaio 2018 la paziente viene trasferita dal Pronto Soccorso dell'Ospedale di Gela una puerpera di 17 anni con crisi epilettiche generalizzate recidivanti. All'arrivo presso il nostro Reparto la paziente effettua in urgenza un esame RM encefalo con mezzo di contrasto e sequenze angio che mostra multiple aree di alterato segnale in sede cortico-sottocorticale cerebellare deastra e con andamento simmetrico in sede cortico-sottocorticale parieto-occipitale bilaterale e frontale bilaterale; si evidenziano inoltre multipli piccoli spot di impregnazione di mezzo di contrasto a carico dei focolai suddetti in sede cortico-sottocorticale e leptomeningea; reperti deponenti per PRES. La paziente durante la degenza pratica terapia idratante, gastroprotettiva, antiedemigena, anticomiziale, benzodiazepinica, antitrombotica, antibiotica con beneficio. Dopo pochi giorni dal ricovero inizia una poliuria importante con polidipsia. La poliuria viene valutata dal consulente nefrologo che dopo le opportune indagini di laboratorio esclude patologie renali, per cui vengono richiesti gli ormoni ipofisari. I risultati depongono per ipopituarismo globale postpartum. Dopo 12 giorni dalla prima RM encefalo la paziente viene sottoposta ad una ulteriore RM encefalo con mezzo di contrasto e sequenze angio con dettaglio dell'ipofisi per escludere una sindrome di Sheehan. Alla RM encefalo di controllo non erano più apprezzabili le aree di alterato segnale precedentemente descritte, non più evidenti i foci di impregnazione contrastografica in sede cortico-sottocorticale e leptomeningea. Lo studio mirato alla regione sellare mostra: un lieve arcnoidocele intrasellare anteriore; ghiandola ipofisaria normale per morfovolumetria e caratteristiche di segnale. La terapia consigliata alla dimissione consisteva nella prescrizione di cortone acetato, levotiroxina, desmopressina e dintoina. La paziente viene presa in carico dall'endocrinologo, effettuerà un controllo neurologico ambulatoriale con EEG a fine febbraio 2018 e un ricovero nel nostro Reparto per follow-up clinico-strumentale a maggio 2018.

Discussione. Nel nostro caso clinico la paziente ha presentato una gravidanza e un parto fisiologici, senza segni clinici evidenti di gestosi. Nella pratica clinica l'esordio delle convulsioni nel postpartum impone l'esecuzione di una Rm encefalo in urgenza, in quanto la diagnosi deve essere tempestiva. La PRES infatti è una sindrome reversibile, solo dopo appropriato trattamento. La paziente, che nel postpartum, ha manifestato a distanza di pochi giorni due patologie: la PRES e successivamente l'ipopituitarismo globale, è attualmente i corso di studio per la ricerca di una eventuale correlazione tra tali condizioni cliniche.

Corrispondenza: Dr.ssa Maria Giovanna Randisi, UOC di Neurologia, Ospedale S. Elia, via Luigi Russo 6, 93100 Caltanissetta (CL), e-mail: giovannarandisi@gmail.com

LVIII Congresso Nazionale SNO, 2-5 maggio 2018, Riccione (RN).
Atti a cura di Maurizio Melis, Walter Neri, Stefano Ricci, Maria Ruggiero, Luigino Tosatto, Luca Valvassori, Bruno Zanotti.
Copyright © 2018 by new Magazine edizioni s.r.l., Trento, Italia. www.newmagazine.it *ISBN: 978-88-8041-118-5*

Abstract POSTERS:
"MALATTIE CEREBRO-VASCOLARI"

☐ Sindrome midollare acuta dopo attività fisica: un caso di mielopatia cervico-dorsale ischemica conseguente ad embolia fibrocartilaginea

A. BOTTURI*, P. GAVIANI*, E. LAMPERTI*, G. SIMONETTI*, L. CHIAPPARINI**, A. SILVANI*

* *UO di Neuro-Oncologia, Fondazione IRCCS Istituto "Carlo Besta", Milano*
** *UO di Neuro-Radiologia, Fondazione IRCCS Istituto "Carlo Besta", Milano*

Introduzione. La presentazione acuta di un deficit motorio segmentale con cisto paresi pone il clinico di fronte ad un diagnosi di sofferenza mieloradicolare, il cui riconoscimento eziologico è fondamentale perché in grado di condizionare la scelta terapeutica.
Case report. Descriviamo il caso di un paziente maschio di 19 anni, senza precedenti patologici, giunto alla nostra osservazione in merito a sintomatologia caratterizzata da paraparesi superiore con amiotofia a carico della muscolatura dell'arto superiore distale, bilaterale, stabilitasi rapidamente. All'esame obiettivo non si riscontravano disturbi della sensibilità, ma unicamente deficit motorio con deficit di prensione della mano. L'esordio dei sintomi era avvenuto 3 mesi prima con modalità acuta, dopo un sforzo fisico, (sollevamento di un grave), che aveva richiesto un movimento di flesso estensione del tronco. La sera stessa il paziente aveva presentato tetraparesi con cistoplegia, importante sintomatologia dolorosa, accompagnata da rialzo termico. Nei giorni successivi aveva recuperato l'uso degli arti inferiori e la minzione. Durante i diversi ricoveri il paziente ha effettuato esami liquorali che hanno escluso una patologia infiammatoria immunomediata. La RM encefalo è risultata negativa. La RM del midollo cervico dorsale ha confermato la presenza normali dimensioni del midollo, con modeste e lineari alterazioni di segnale debolmente iperintense in T2, compatibili con esiti ischemici, in sede ventrale paramediana bilaterale estesa da C5 al passaggio cervico dorsale. Assente evoluzione lesionale ed enhancement patologico, nei diversi controlli. Normale la morfologia ed il segnale dei dischi intersomatici cervicali; in sede dorsale modeste ed iniziali protrusioni a carico dei dischi intersomatici D10-D11 e in minor misura D8-D9. Angiografia spinale negativa per anomalie dei grossi vasi cervicali, arteria spinale anteriore parzialmente riconoscibile. Elettromiografia: reperti globali compatibili con un quadro di mielopatia cervicale e/o di sofferenza mielo-pluriradicolare cervicale (C7-C8-T1) bilaterale, più netto a destra. Potenziali evocati sensitivi, uditivi e visivi nei limiti della norma. Anticorpi anti proteina mielinica oligodendrocitica (Myelin Oligodendrocyte Glycoprotein: MOG), anti glicoproteina associata alla mielina (Myelin-Associated Glycoprotein: MAG) ed anti Aquaporina sono risultati assenti. Negativo lo screening vascolare autoimmune e trombofilico. Un trattamento con steroide non aveva dato alcun beneficio.
Discussione. Nell'ambito delle sofferenze midollari l'eziologia vascolare è rara avendo comunque una frequenza di gran lunga inferiore a quelle cerebrali. Naiman nel 1961 riportò il primo caso mielopatia ischemica ipotizzando un embolismo fibrocartilagineo (Fibro-Cartilaginous Embolism: FCE), conseguente a rottura dell'anulus fibroso. Sono descritti in letteratura ad oggi poche decine di casi di FCE, in cui sono stati esclusi fattori pro coagulanti ed eventuale dissezione vascolare. Tra questi prevale il sesso femminile, la giovane età ed attività fisica (AT) prima dell'evento. La patogenesi è ancora lacunosa, nonostante un associazione epidemiologica frequente con AT. È possibile che l'entità sia sottodiagnostica e confusa con altre sindrome neurologiche.

Bibliografia

1. AbdelRazek M, Elsadek R, Elsadek L. Case series of two patients with fibrocartilaginous embolism mimicking transverse myelitis of the spinal cord. J Clin Neurosci 2017; 40: 66-68.

Corrispondenza: Dr. Andrea Botturi, UO di Neuro-Oncologia, Istituto Neurologico Carlo Besta, via Celoria 11, 20133 Milano (MI), tel. 02-23942440, e-mail: andreabotturi@libero.it
LVIII Congresso Nazionale SNO, 2-5 maggio 2018, Riccione (RN).
Atti a cura di Maurizio Melis, Walter Neri, Stefano Ricci, Maria Ruggiero, Luigino Tosatto, Luca Valvassori, Bruno Zanotti.
Copyright © 2018 by new Magazine edizioni s.r.l., Trento, Italia. www.newmagazine.it *ISBN: 978-88-8041-118-5*

2. Naiman JL, Donohue WL, Prichard JS. Fatal nucleus pulposus embolism of spinal cord after trauma. Neurology 1961; 11: 83-87.

3. Tosi L, Rigoli G, Beltramello A. Fibrocartilaginous embolism of the spinal cord: a clinical and pathogenetic reconsideration. J Neurol Neurosurg Psychiatry. 1996; 60 (1): 55-60.

Abstract POSTERS:
"MALATTIE CEREBRO-VASCOLARI"

☐ Trombectomia meccanica dopo le 6 ore dall'esordio dell'ictus ischemico: descrizione di 3 casi clinici

Y. BARTOLINI*, L. LATTE**, E. EPIFANI***, I. GRISENDI**, P. CASTELLINI**, R. MENOZZI***, A. ANDREONE***, P. PIAZZA***, U. SCODITTI**

* *UO di Neurologia, Dipartimento di Medicina e Chirurgia, Università degli Studi, Parma*
** *Programma Stroke Care, Dipartimento Emergenza-Urgenza, Area Medica e Specialistica, Azienda Ospedaliero-Universitaria, Parma*
****SC di Neuroradiologia, Dipartimento Diagnostico, Azienda Ospedaliero-Universitaria, Parma*

Scopo del lavoro. I risultati della trombectomia meccanica effettuata dopo 6 ore dall'esordio dell'ictus ischemico da occlusione di un grande vaso del circolo anteriore, sono ancora incerti. Recentemente il Dawn Trial ha mostrato che nei pazienti con ictus ischemico esordito fra le 6 e le 24 ore precedenti, in cui sia presente una discrepanza fra la severità del quadro clinico e il volume dell'ischemia, l'outcome è migliore nei pazienti trattati con trombectomia meccanica associata alle normali terapie mediche rispetto a coloro che ricevono la sola terapia medica. Descriviamo 3 pazienti che nel 2017 sono stati sottoposti presso il nostro Centro a trombectomia meccanica dopo 6 ore dall'esordio dell'ictus in considerazione delle caratteristiche cliniche e neuroradiologiche, con particolare riferimento all'ASPECT (Alberta Stroke Program Early CT Score) e alla presenza di circoli collaterali di compenso.
Materiali e metodi. *Caso 1*: Donna, 73 anni. Esordio dei sintomi ore 17.30. Giunge al Pronto Soccorso del Centro Hub ed esegue valutazione neurologica alle ore 22.30. Presenta emiplegia sinistra, disartria; NIHSS (National Institute of Health Stroke Scale): 12; mRS (modified Rankin Score) pre-evento: 0. La TC encefalo evidenzia lesione ischemica acuta del nucleo caudato-lenticolare e del nastro insulare destro; ASPECT 7. All'angio-TC occlusione dell'ACI (Arteria Carotide Interna) destra all'origine con successiva rivascolarizzazione al tratto sovraclinoideo; occlusione del tratto M1 dell'ACM (Arteria Cerebrale Media) destra; presenza di ottimi circoli di compenso. Ore 00.15, a 6 ore e 45 minuti dall'esordio: disostruzione meccanica dell'ACI mediante angioplastica e stenting e dell'ACM mediante stent-retriever. *Caso 2*: uomo, 59 anni. Esordio dei sintomi ore 08.30. Giunge in Pronto Soccorso ed esegue valutazione neurologica alle ore 13.30. Presenta deviazione capo e sguardo verso destra, disartria, ipostenia ed ipoestesia emisoma sinistro, eminattenzione sinistra; NIHSS: 11; mRS pre-evento: 0. La TC encefalo evidenzia lesione ischemica acuta in sede fronto-opercolare, temporo-insulare destra; ASPECT 7. All'angio-TC occlusione del tratto M1-M2 dell'ACM destra; presenza di discreti circoli di compenso. Ore 15.30, a 7 ore dall'esordio: disostruzione meccanica dell'ACM mediante stent-retriever. *Caso 3*: uomo, 73 anni. Esordio dei sintomi ore 16. Giunge in Pronto Soccorso ed esegue valutazione neurologica presso Centro spoke ore 17: deviazione capo e sguardo verso destra, disartria, ipostenia ed ipoestesia emisoma sinistro, eminattenzione a sinistra NIHSS: 17; mRS pre-evento: 0. La TC encefalo evidenzia lesione ischemica acuta a carico del nucleo lenticolare e capsula interna destra, ASPECT 8. All'angio-TC occlusione dell'ACM destra. Paziente non candidabile a trombolisi e.v. per INR (International Normalized Ratio) = 3,36. Trasportato al Centro Hub. Ore 23.00, a 7 ore dall'esordio: disostruzione meccanica mediante doppio passaggio con stent-retriever.
Risultati. Tutti i pazienti hanno presentato una completa riperfusione al termine della procedura interventistica. A tre mesi i casi 1-2 presentano una mRS pari a 1, disabilità non significativa, mentre il caso 3 pari a 2 disabilità lieve.
Conclusioni. L'esecuzione della trombectomia meccanica a più di 6 ore dall'esordio dell'ictus nei pazienti descritti, si è associata a 3 mesi ad una disabilità non significati-

Corrispondenza: Dr.ssa Yerma Bartolini, UO di Neurologia, Ospedale Maggiore, viale Antonio Gramsci, 14, 43126 Parma (PR), tel. 0521-703092, e-mail: yerma.bartolini@gmail.com
LVIII Congresso Nazionale SNO, 2-5 maggio 2018, Riccione (RN).
Atti a cura di Maurizio Melis, Walter Neri, Stefano Ricci, Maria Ruggiero, Luigino Tosatto, Luca Valvassori, Bruno Zanotti.
Copyright © 2018 by new Magazine edizioni s.r.l., Trento, Italia. www.newmagazine.it *ISBN: 978-88-8041-118-5*

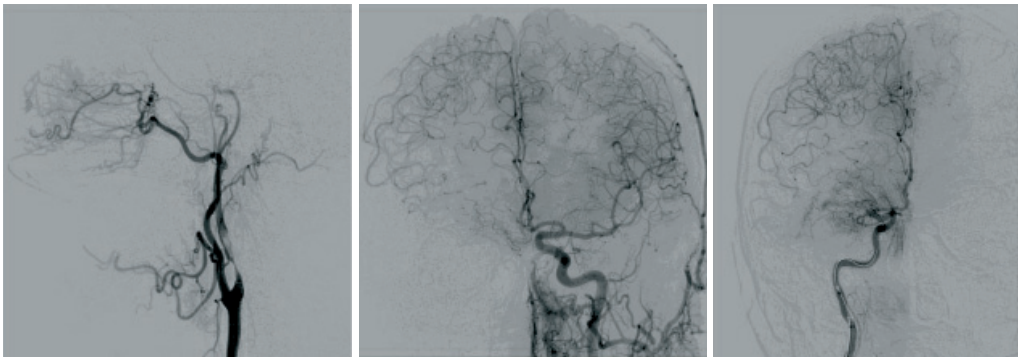

Trombosi ACI a destra ed occlusione ACM destra.

Circoli di compenso ACM a destra pre-procedura.

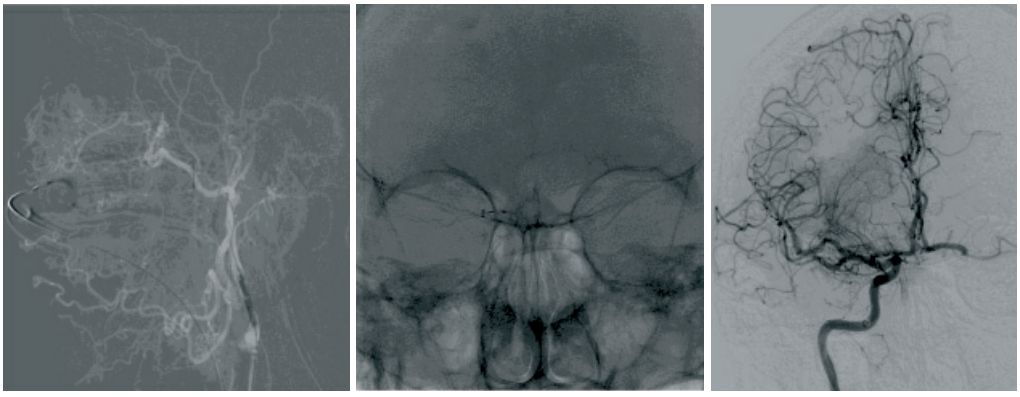

Angioplastica carotide a destra.

Stent ACM a destra.

Circolo carotideo a destra post-procedura.

Figura 1. Caso 2.

va o lieve. Nel nostro Centro non è stato possibile calcolare il volume dell'area ischemica come suggerito dal Dawn Trial, tramite la valutazione della CT-perfusion oppure attraverso lo studio di diffusione in RM; tuttavia riteniamo che un'attenta valutazione dei circoli collaterali di compenso all'area ischemica e dell'ASPECT possano essere predittivi dell'outcome del paziente candidato a trombectomia meccanica anche dopo le 6 ore dall'esordio dell'ictus.

Bibliografia

1. Nogueira RG, Jadhav AP, Haussen DC, Bonafe A, Budzik RF, Bhuva P et al. Thrombectomy 6 to 24 hours after stroke with a mismatch between deficit and infarct. N Engl J Med 2018; 378 (1): 11-21.
2. Albers GW, Marks MP, Kemp S, Christensen S, Tsai JP, Ortega-Gutierrez S et al. Thrombectomy for stroke at 6 to 16 hours with selection by perfusion imaging. N Engl J Med 2018; 378 (8): 708-718.

Abstract POSTERS:
"MALATTIE NEUROMUSCOLARI"

☐ Cryoglobulins and neurology: characterisation of neuropathies in a series of patients with cryoglobulinemia in two northern-Italian provinces

D. LATERZA*, M. MASSARI**, A. ARIATTI*, F. VALZANIA***,
L. PICCHETTO****, P.F. NICHELLI*, A. ZINI****

* *Department of Neuroscience, Nuovo Ospedale Civile "S. Agostino-Estense", University of Modena and Reggio Emilia, Baggiovara (Modena)*
** *Infectious Diseases Unit, IRCCS Arcispedale "S. Maria Nuova", Reggio Emilia*
*** *Neurology Unit, Department of Neuro-Motor Diseases, IRCCS Arcispedale "S. Maria Nuova", Reggio Emilia*
**** *Stroke Unit, Neurology Clinic, Nuovo Ospedale Civile "S. Agostino-Estense", University of Modena and Reggio Emilia, Baggiovara (Modena)*

Introduction. Cryoglobulins are monoclonal type-1, mixed type-2 or polyclonal type-3 proteins precipitating at cold temperature. Neuropathies represent a known and disabling clinical manifestation of cryoglobulinemia. In this paper we describe clinical and neurophysiological pattern and consider the correlations with other aspects of cryoglobulinemic-syndrome in a series of twenty cryoglobulinemic patients with neuropathy.
Methods. We retrospectively evaluated twenty patients with cryoglobulinemia that presented central or peripheral neurological involvement. The cases were studied in "S. Agostino-Estense" Hospital in Modena and in Arcispedale "S. Maria Nuova" in Reggio-Emilia. We excluded patients with other potential causes of neuropathies. Peripheral neuropathies were classified in polyneuropathies, multiple-mononeuropathies and cranial-neuropathies. We also evaluated their neurophysiological demyelinating, axonal or mixed lesions and clinical sensitive, motor or mixed impairment pattern. Besides, we classified them in isolated and associated with other clinical signs of cryoglobulinemia. Finally, we assessed whether diagnosis of cryoglobulinemia was or not already known at the onset of neurological symptoms.
Results. 16 (80%) patients had type-2 cryoglobulinemia Hepatitis C Virus (HCV)-related, 3 patients presented type-1 cryoglobulinemia and 1 patient had type-3 cryoglobulinemia. 16 patients (80%) presented PolyNeuroPathy (PNP) in lower limbs, including 14 cases of sensory-motor PNP and 2 cases of purely sensory PNP. 2 patients (10%) had multiple-mononeuropathy. 2 patients (10%) presented respectively mono- and multi-cranial neuropathy.Sixth cranial nerve were unilaterally involved in both cases. Both cases of type-1 cryoglobulinemia were associated with a purely-sensory peripheral neuropathy. A 49-year-old patient presented an important vascular cerebral disease and seizures in addition to polyneuropathy. Neurological signs were isolated in 7 patients (35%). Finally, neurological abnormalities started in patients with an already known diagnosis of cryoglobulinemia in 15 cases (75%); they preceeded the search of cryoglobulins in 5 cases (25%).
Conclusions. Neuropathies are common manifestations in cryoglobulinemia and they can be isolated or associated with other typical signs, in particular dermatological, vasomotor, articular and renal abnormalities. Characterisation of neuropathy in cryoglobulinemia can have important practice value. For example, neurophysiological characterization of nerve damage can offer important prognostic informations to patients because an axonal lesion have usually worse prognosis than a demyelinating one. Besides, clinical and neurophysiological characterization of a neuropathy could drive the doctor to check the presence of an unknown cryoglobulinemia and treat underlying disease. In our paper, the most common neurological presentation of cryoglobulinemia was axonal sensory-motor HCV-related polyneuropathy. These results are partially similar to prior reports. In addition, our study included two cranial neuropathies and a case of cere-

Corrispondenza: Dr. Domenico Laterza, Dipartimento di Neuroscienze, Nuovo Ospedale Civile "S. Agostino-Estense", via Pietro Giardini 1355, 41126 Baggiovara (MO), e-mail: dome.laterza@live.it
LVIII Congresso Nazionale SNO, 2-5 maggio 2018, Riccione (RN).
Atti a cura di Maurizio Melis, Walter Neri, Stefano Ricci, Maria Ruggiero, Luigino Tosatto, Luca Valvassori, Bruno Zanotti.
Copyright © 2018 by new Magazine edizioni s.r.l., Trento, Italia. www.newmagazine.it *ISBN: 978-88-8041-118-5*

brovascular disease with seizures as uncommon findings in cryoglobulinemia.
Finally, both cases of neuropathy associated with type-1 cryoglobulinemia were demyelinating: we hope for the publication of more ample studies to confirm this association because it could have prognostic value.

Abstract POSTERS: "NEUROCHIRURGIA"

☐ Approccio multidisciplinare per il trattamento delle fratture complesse del basicranio anteriore: serie di 108 casi

V. ANTONELLI*, M. BASSI**, G. VERGONI*, M.T. NASI*, G. MAIMONE*, A. CAMPOBASSI**, M. MAGNANI***, L. TOSATTO*

* *UO di Neurochirurgia, AUSL della Romagna, Ospedale "M. Bufalini", Cesena*
** *UO di Chirurgia Maxillo-Facciale, AUSL della Romagna, Ospedale "M. Bufalini", Cesena*
*** *UO di Otorinolaringoiatria, AUSL della Romagna, Ospedale "M. Bufalini", Cesena*

Il Trauma Center della azienda AUSL della Romagna tratta circa 120 traumi cranici per anno, di questi il 40% viene sottoposto ad un monitoraggio dell'IntraCranial Pressure (ICP) ed il 15-20% ad una procedura craniotomica per evacuazione di una mass lesion. Le fratture del basicranio, secondo dati di letteratura, coinvolgono circa il 3-20% dei traumi cranici gravi. Abbiamo analizzato la nostra esperienza chirurgica degli ultimi 20 anni di fratture complesse del basicranio anteriore. Riportiamo una serie di 108 casi di fatture complesse, classificate in quattro gruppi in coniderazione della regione anatomica coinvolta: gruppo I fronto-glabellari (28 casi), gruppo II etmoido-nasali (32), gruppo III fronto-orbitali (15), gruppo IV combinate (33).
Tutti i pazienti sono stati sottoposti a TC con scansione per osso ad alta risoluzione e RM encefalo pre-chirurgica e successiva TC encefalo post-operatoria. Abbiamo riscontrato 38 encefaloceli così distribuiti: 17 etmoidali, 14 orbitali e 7 etmoido-orbitali.
In accordo con i dati della letteratura, riteniamo che il trattamento di queste fratture debba avvenire precocemente per ridurre il rischio d'infezione e rendere più agevole la riduzione della fratture. Generalmente abbiamo trattato i nostri pazienti tra la settima e la decima giornata dal trauma. Ciò ha permesso di operare pazienti con valori ICP stabili ed evitare le complicanze di un trattamento tardivo (meningo-encefalite, pneumocefalo iperteso, mucocele). Il planning chirurgico è stato sempre valutato da un team multidisciplinare neurochirurgo-chirurgo maxillo-facciale-otorinolaringoiatra. Il trattamento è stato in 92 casi con open-surgery (Neurochirurgia-Maxillo) ed in 16 endoscopico (Neurochirurgia -Otorinolaringoiatria).
La nostra esperienza ci ha permesso di concludere che le fratture del basi cranio anteriore, per la molteplicità e complessità delle strutture cranio-facciali coinvolte, necessiti no di un approccio multidisciplinare. Il "team" work" consente di ottenere migliori risultati estetico-funzionali e ridurre le complicanze chirurgiche con conseguente minore degenza media e spese sanitarie correlate.

Corrispondenza: Dr. Vincenzo Antonelli, UO di Neurochirurgia, Ospedale M. Bufalini, viale Giovanni Ghirotti 286, 47521 Cesena (FC), e-mail: vantonelli@alice.it
LVIII Congresso Nazionale SNO, 2-5 maggio 2018, Riccione (RN).
Atti a cura di Maurizio Melis, Walter Neri, Stefano Ricci, Maria Ruggiero, Luigino Tosatto, Luca Valvassori, Bruno Zanotti.
Copyright © 2018 by new Magazine edizioni s.r.l., Trento, Italia. www.newmagazine.it *ISBN: 978-88-8041-118-5*

Abstract POSTERS:
"NEUROCHIRURGIA"

☐ Blood patch epidurale lombare: efficacia a lungo termine e fattori predittivi di risonanza magnetica in una serie di 140 pazienti affetti da sindrome da ipotensione intracranica spontanea

V. LEVI*, N.E. DI LAURENZIO**, A. FRANZINI*, I. TRAMACERE***, A. ERBETTA****, L. CHIAPPARINI****, A. FRANZINI*, G. MESSINA*

* *Dipartimento di Neurochirurgia, Unità di Neurochirurgia Funzionale, Fondazione IRCCS Istituto Neurologico "Carlo Besta", Milano*
** *Facoltà di Medicina e Chirurgia, Università degli Studi, Milano*
*** *Unità di Neuroepidemiologia, Unità di Neurochirurgia Funzionale, Fondazione IRCCS Istituto Neurologico "Carlo Besta", Milano*
**** *Dipartimento di Neuroradiologia, Unità di Neurochirurgia Funzionale, Fondazione IRCCS Istituto Neurologico "Carlo Besta", Milano*

Obiettivo. Valutare l'efficacia a lungo termine del blood patch epidurale lombare (Epidural Blood Patch: EPB) nel trattamento della sindrome da ipotensione intracranica spontanea (Spontaneous Intracranial Hypotension: SIH) e identificare i fattori pre-operatori predittivi di good outcome alla Risonanza Magnetica Nucleare (RM).
Materiali e metodi. Un'analisi retrospettiva è stata condotta su 140 pazienti ammessi con la diagnosi di SIH farmaco-resistente e trattati con EPB presso il nostro Instituto dal 1993 al 2017. In tutti i casi la procedura è stata condotta iniettando 10 ml di colla di fibrina, sangue venoso autologo e mezzo di contrasto a livello lombare epidurale(L3-L4), indipendentemente dalla presenza di fistola liquorale radiologicamente accertata. La scala visuale analogica (Visual Analogue Scale: VAS) è stata effettuata pre-operativamente e post-operativamente a 48 ore, 6 mesi e tramite un'intervista telefonica nel luglio 2017 per valutare l'intensità della cefalea. Nel caso di RM pre-operatoria disponibile presso il nostro Instituto, i segni radiologici tipici della SIH sono stati identificati e correlati con l' outcome clinico.
Risultati. Il follow-up medio è stato di 61 mesi. In totale 185 EPB sono stati effettuati senza nessuna complicanza. La VAS media di base è stata 9.2 ± 1.6, mentre la VAS media in seguito alla prima procedura è stata 1,0 ± 2,5 (riduzione media 8,1 ± 2,8, $p < 0,001$). Il tasso di risposta a 6 mesi è stato del 72,9%, mentre sintomi recidivanti sono stati osservati in 38 pazienti (27.1%). Questi pazienti sono stati sottoposti ad una seconda procedura, con un tasso di risposta dell'81,6%. All'ultimo follow-up disponibile, 110 pazienti (81,5%) hanno avuto una completa remissione della cefalea ortostatica, 14(10,4%) lamentavano solamente cefalea sporadica, mentre 11 (7,8%) erano clinicamente invariati. Fattori predittivi di good outcome alla RM pre-operatoria sono risultati essere la dislocazione mesencefalica ($p < 0,01$), la posizione dell'iter 2 mm al di sotto della linea incisurale ($p = 0,04$) e la riduzione dell'altezza delle cisterne sovrachiasmatiche ($p < 0,01$). La riduzione della VAS è stata significativamente più alta nei pazienti con un angolo ponto-mesencefalico < 40° ($p = 0,04$).
Conclusioni. Il blood patch epidurale lombare può essere considerato un trattamento sicuro ed efficace nel trattamento della sindrome da ipotensione intracranica farmaco-resistente. Studi prospettici randomizzati che comparino l'efficacia di tale procedura con quella dei blood patch " mirati" sono necessari per validare questi risultati. La presenza pre-operatoria di un angolo ponto-mesencefalico ridotto, la posizione dell'iter al di sotto di 2 mm della linea incisurale, la riduzione dell'altezza delle cisterne sovrachiasmatiche e la dislocazione mesencefalica sono risultati essere i più significativi fattori predittivi di good outcome alla RM pre-preoperatoria.

Corrispondenza: Dr. Vincenzo Levi, Unità di Neurochirurgia Funzionale, Istituto neurologico Carlo Besta, via Celoria 11, 20133 Milano (MI), tel. 02-223942412, e-mail: vincenzo.levi@unimi.it
LVIII Congresso Nazionale SNO, 2-5 maggio 2018, Riccione (RN).
Atti a cura di Maurizio Melis, Walter Neri, Stefano Ricci, Maria Ruggiero, Luigino Tosatto, Luca Valvassori, Bruno Zanotti.
Copyright © 2018 by new Magazine edizioni s.r.l., Trento, Italia. www.newmagazine.it *ISBN: 978-88-8041-118-5*

Abstract POSTERS: "NEUROCHIRURGIA"

☐ Decompressive laminectomy of D11 and posterior stabilization D9-D11-D12 in osteoporotic iatrogenic spinal fracture of D11 and retropulsion of posterior wall

D. GABRIELE, C. STROSCIO, G. GUZZI, G. VOLPENTESTA, D. CHIRCHIGLIA, A. LAVANO

UO di Neurochirurgia, Policlinico Universitario "Germaneto", Azienda Ospedaliero-Universitaria "Mater Domini", Catanzaro

Background. Vertebral fractures are the most common fragility fractures and osteoporosis features, using in 30-50% of those over 50. In addition, the incidence of new vertebral fractures on patients undergoing steroid therapy is between 6 and 17% per annum, well 2-3 times higher incidence of vertebral fractures in patients at high risk of fracture untreated with corticosteroids. Vertebral fractures lead to a significant increase in morbidity and mortality. In fact all the osteoporotic fractures increase the patient's disability, and the vertebra collapses are associated with increased mortality in both men and women.

Case report. This study reports the case of a patient of 51 years old with myelopathy and spinal MR imaging evidence of anterior wedging of D11 and modest retropulsion of the upper edge of the somatic wall. In history also she reported prolonged cortisone treatment for LES methylprednisolone tablets 8 mg/day for about 15 years. Prior targeted dorsal TC study patient is subjected to decompressive laminectomy and posterior vertebral stabilization of D11 D9-D10-D12 using trans-pedicle screws in D10 and D12 with posterior clamps and bars on D9 and L1.

Results. Came to our attention to the sudden onset of intense back pain Visual Analogue Scale (VAS) = 10 by about three months, only partially responsive to pain medication and absolute rest. In the second day post-operative is mobilized through the use of bust DL and refers reduction of pain symptoms VAS = 5. The patient was also subjected to Dual Energy X-Ray Absorptiometry (DEXA) who documented osteoporosis at high risk for fracture. For this reason it is discharged with indication of use of bust three points, rehabilitation and medical therapy with alendronate + calcium and cholecalciferol.

Corrispondenza: Dr.ssa Donatella Gabriele, UO di Neurochirurgia, Azienda Ospedaliero-Universitaria Mater Domini, viale Tommaso Campanella 115, 88100 Catanzaro (CZ), e-mail: donatellagabriele@alice.it

LVIII Congresso Nazionale SNO, 2-5 maggio 2018, Riccione (RN).
Atti a cura di Maurizio Melis, Walter Neri, Stefano Ricci, Maria Ruggiero, Luigino Tosatto, Luca Valvassori, Bruno Zanotti.
Copyright © 2018 by new Magazine edizioni s.r.l., Trento, Italia. www.newmagazine.it *ISBN: 978-88-8041-118-5*

Abstract POSTERS: "NEUROCHIRURGIA"

☐ La sindrome dello stretto toracico superiore "disputed" e sua correlazione con la sindrome da dolore miofasciale La nostra esperienza

F. LOI*✧, C. CONTI✧, F. FLORIS✧, F.M. CROTTI**

* *Dipartimento di Scienze Biomediche, Università degli Studi, Cagliari*
✧ *SC di Neurochirurgia, Azienda Ospedaliera "G. Brotzu", Cagliari*
** *Clinica Neurochirurgica, Università degli Studi, Sassari*

Scopo del lavoro. Attualmente si parla di Neurogenic Thoracic Outlet Syndrome (NTOS): la "true" NTOS e la "disputed" NTOS (DNTOS). La "true" NTOS è dovuta alla compressione anatomica del plesso brachiale. Il chief offender è palese, si tratta di un tessuto duro, come costa cervicale, o un tessuto molle, patologicamente indurito come il margine di uscita per il plesso dello scaleno medio. La DNTOS[1], o "posturale"[2], invece, rappresenta il "convitato di pietra" per la letteratura, di difficile riconoscimento, senza alterazioni anatomiche. Nella DNTOS non c'è, apparentemente, un chief offender: ci sono i sintomi della "true" NTOS, senza il fattore eziologico anatomico. L'obiettivo dello studio è stato di valutare l'etiologia, il tempo di comparsa dei sintomi e di diagnosi, la presenza di disturbi miofasciali e di postura cronica scorretta o altre compressioni del sistema nervoso periferico, in una popolazione di pazienti affetti da DNTOS nella SC di Neurochirurgia dell'Ospedale "S. Michele" dell'Azienda Ospedaliera "Brotzu" di Cagliari.
Materiali e metodi. Sono stati inclusi i 9 pazienti operati dal 2013 al 2016 di DNTOS, di cui 4 maschi e 5 femmine, età media primo sintomo 42,79 anni, ed età all'intervento di 45,06 anni con un ritardo medio di diagnosi di 2,27 anni. Prima dell'intervento il dolore medio alla VAS era 2,4/10.
Risultati. I pazienti sono stati sottoposti a decompressione chirurgica del plesso brachiale, 7 pazienti presentavano una DNTOS mentre 2 presentavano DNTOS post-traumatica, 3 di questi pazienti sono stati sottoposti inoltre ad interventi di liberazione di nervi periferici nervo tibiale posteriore al tunnel tarsale e nervo femoro-cutaneo laterale. Nel post-operatorio i pazienti presentavano miglioramento clinico, con risoluzione dei deficit neurologici pressochè completa e risoluzione dei problemi posturali, un netto miglioramento del dolore, con un dolore medio alla VAS di 1,1/10.
Conclusioni. Un grande errore del passato è stato lo studio anatomico come un elemento statico mentre, ad ogni movimento del braccio, delle spalle e della colonna, l'anatomia dell'egresso toracico varia, come l'angolo di inserzione dello scaleno anteriore sulla prima costa: in extrarotazione l'angolo si apre, mentre in intrarotazione si chiude. Nell'angolo chiuso il plesso si trova compresso nella porzione caudale-tronco primario inferiore,che si trova tra lo scaleno anteriore, la prima costa e l'arteria succlavia, che con le pulsazioni può determinare un conflitto. Inoltre anche l'arteria traversa profonda del collo crea un'ansa attorno ai tronchi primari medio e inferiore accentuando il conflitto nervoso. Tutte le posture croniche scorrette, spesso indotte da dolori miofasciali facilitano la comparsa della DNTOS. Il ruolo della myofascial pain syndrome è determinato da cronica o ricorrente contrattura degli scaleni, che fanno si che l'egresso toracico, da normale, diventi patologico per un'evoluzione dell'interfaccia scaleni-plesso, ove il paranevrio, viene messo alla fine completamente fuori gioco da microaderenze da parte del muscolo tramite un circuito dolore-immobilità -fibrosi. Lo stesso meccanismo fibrotizzante si innesca nelle T-TOS ad etiologia traumatica per la contrattura protratta dei muscoli. Una buona decompressione chirurgica del plesso è risolutiva.

Bibliografia

1. Wilbourn AJ. Thoracic outlet syndrome surgery causing severe brachial plexopathy. Muscle Nerve 1988; 11 (1): 66-74.
2. Crotti FM, Carai A, Carai M et al. TOS pathophysiology and clinical features. Acta Neurochir 2005; 92 (Suppl): 7-12.

Corrispondenza: Dr. Federico Loi, SC di Neurochirurgia, Ospedale S. Michele, Azienda Ospedaliera G. Brotzu, piazzale Alessandro Ricchi 1, 09134 Cagliari (CA), tel. 070-539625, e-mail: federico.loi@aob.it, www.aobrotzu.it
LVIII Congresso Nazionale SNO, 2-5 maggio 2018, Riccione (RN).
Atti a cura di Maurizio Melis, Walter Neri, Stefano Ricci, Maria Ruggiero, Luigino Tosatto, Luca Valvassori, Bruno Zanotti.
Copyright © 2018 by new Magazine edizioni s.r.l., Trento, Italia. www.newmagazine.it *ISBN: 978-88-8041-118-5*

Abstract POSTERS: "NEUROCHIRURGIA"

☐ Esperienza clinica iniziale con dispositivo per plastica di anulus nel trattamento dell'ernia discale lombare

F. FLORIS, L. POLIZZI, R. FERRAI, P.F. CAPPAI, L. SECCI, E. ERRIU, C. CONTI

UO di Neurochirurgia, Azienda Ospedaliera "G. Brotzu", Cagliari

Scopo del lavoro. Il fine del trattamento dell'ernia discale lombare è la decompressione della radice nervosa mediante rimozione del materiale discale espulso e la rimozione del nucleo polposo per evitare la recidiva erniaria; una delle procedure attualmente utilizzabili per evitare la recidiva d'ernia senza rimuovere completamente il nucleo consiste nell'effettuare una "plastica dell'anulus". Lo scopo di questo studio è stato l'utilizzazione di un dispositivo di chiusura dell'anulus fibroso mediante impianto di un device adeguato (Anulus Barricaid) e la valutazione dei risultati. Questo dispositivo viene ancorato al corpo vertebrale adiacente allo spazio discale trattato.
Materiali e metodi. Negli ultimi 5 anni in 29 pazienti operati di ernia discale lombare (livelli L4-L5 oppure L5-S1; su un totale di circa 350 pazienti), è stato posizionato il dispositivo di chiusura dell'anulus denominato Barricaid (Anulus Barricaid). Le indicazioni al trattamento mediante plastica dell'anulus sono state: 1) altezza minima del disco interventebrale di 5 mm evidenziata nella RM e confermata dalla verifica intraoperatoria; 2) assenza di instabilità del segmento trattato; 3) assenza di segni clinici e radiologici di infezioni, traumi, neoplasia in atto; 4) assenza di osteoporosi; 5) assenza di importante stenosi degenerativa del rachide. Tecnica chirurgica: in tutti i casi è stata effettuata una erniectomia open e la asportazione del materiale discale espulso. Successivamente, sotto guida fluoroscopica e dopo rilevazione dell'altezza dello spazio intervertebrale, si è proceduto al posizionamento del dispositivo secondo un angolo di approccio tale da consentire il posizionamento esattamente parallelo al piatto vertebrale; il dispositivo viene fissato al corpo vertebrale attraverso 2 pin infissi sul corpo stesso: ciò assicura una notevole stabilità dell'impianto.
Risultati. Su 29 pazienti si è registrato 1 caso di recidiva sintomatica di ernia, anche se ciò non ha comportato comunque un reintervento. L'esiguità di questa casistica iniziale non consente un chiaro e definitivo giudizio, tuttavia mentre la percentuale di recidiva erniaria dei pazienti non sottoposti a plastica dell'anulus (in totale circa 350 pazienti nel periodo del presente studio) appare in accordo con le maggiori e più importanti casistiche pubblicate (tra 18 e 27% dei casi di ernia lombare operati, senza plastica dell'anulus), appare già evidente una differenza di risultato a favore dei pazienti sottoposti a plastica dell'anulus.
Conclusioni. Attualmente si conoscono poche soluzioni tecniche per prevenire le recidive erniarie; la plastica dell'anulus o altri metodi di chiusura della breccia dell'anulus oppure tecniche di sostituzione o rigenerazione dell'anulus sono le metodiche verso cui si muove la ricerca. La nostra iniziale esperienza sembra confermare abbastanza chiaramente l'utilità di questo dispositivo.

Corrispondenza: Dr. Francesco Floris, UO di Neurochirurgia, Azienda Ospedaliera G. Brotzu, piazzale Alessandro Ricchi 1, 09134 Cagliari (CA), e-mail: franc.floris@tiscali.it
LVIII Congresso Nazionale SNO, 2-5 maggio 2018, Riccione (RN).
Atti a cura di Maurizio Melis, Walter Neri, Stefano Ricci, Maria Ruggiero, Luigino Tosatto, Luca Valvassori, Bruno Zanotti.
Copyright © 2018 by new Magazine edizioni s.r.l., Trento, Italia. www.newmagazine.it *ISBN: 978-88-8041-118-5*

Abstract POSTERS: "NEUROCHIRURGIA"

☐ Il sistema ibrido di stabilizzazione vertebrale nella patologia degenerativa lombo-sacrale

C. STROSCIO, G. GUZZI, D. GABRIELE, G. VOLPENTESTA, D. CHIRCHIGLIA, D. PUGLIESE, R. RUCCO, A. LAVANO

UO di Neurochirurgia, Policlinico Universitario "Germaneto", Azienda Ospedaliero-Universitaria "Mater Domini", Catanzaro

Introduzione. Il concetto di "hybrid surgery" racchiude in sè l'applicazione di due differenti dispositivi, la stabilizzazione con sistema dinamico e la tecnica di fusione spinale. L'artrodesi lombare è ritenuta il gold standard nella cura dei pazienti con patologia degenerativa discale, ma la fusione spinale è responsabile della limitazione funzionale della motilità del rachide e partecipa all'evoluzione degenerativa dei segmenti vertebrali adiacenti. I presidi che preservano la motilità come i sistemi dinamici consentono la stabilizzazione di un segmento patologico al di sopra di un livello fuso e creano una zona di transizione index level che riduce il carico applicato al segmento sano sovrastante. Il risultato della combinazione è un sistema di impianto spinale in grado di offrire stabilità nei segmenti nonchè di permettere movimenti di compressione, distrazione, derotazione e traslazione.

Materiali e metodi. Paziente donna, 34 anni. Riscontro radiologico di alterazione posturale del rachide caratterizzata da lieve scoliosi sinistro-concava dorsale e destro-concava al passaggio dorso-lombare; riduzione in ampiezza dello spazio intersomatico L5-S1 ed ED con segni di degenerazione gassosa trattata con discectomia L5-S1 con cage e stabilizzazione L4-S1 con sistema ibrido trans-peduncolare RM compatibile. La fusione del segmento L5-S1 è stata realizzata mediante l'impiego di barre e viti peduncolari ottenendo una fusione solida mediante un innesto intersomatico a livello cage. Il segmento sovrastante è stato stabilizzato mediante l'impiego di viti e una cinghia intrecciata in poliestere clamp. Le condizioni cliniche e radiologiche sono state comparate pre e post- intervento chirurgico.

Risultati. La paziente ha riferito regressione della sintomatologia algica dalla prima giornata post-operatoria passando da un Visual Analogue Scale (VAS) score pre-operatorio di 9 a uno score post-operatorio di 5. In seconda giornata ha assunto la stazione eretta previo impiego di busto semirigido lombare e ripreso la deambulazione autonoma. Nel follow-up a 24 mesi il range di movimento globale del rachide risulta preservato e l'outcome funzionale misurato tramite l'Oswestry Disability Index (ODI), risulta migliorato.

Conclusioni. La hybrid surgery,che racchiude in sè il concetto della combinazione del sistema di stabilizzazione dinamico e la fusione spinale è un efficace trattamento chirurgico della patologia degenerativa lombosacrale, garantendo al tempo stesso la motilità funzionale del rachide e ritardando/prevenendo la degenerazione discale.

Corrispondenza: Dr. Carmelo Stroscio, UO di Neurochirurgia, Azienda Ospedaliero-Universitaria Mater Domini, viale Tommaso Campanella 115, 88100 Catanzaro (CZ), e-mail: carmelo.stroscio2013@gmail.com

LVIII Congresso Nazionale SNO, 2-5 maggio 2018, Riccione (RN).
Atti a cura di Maurizio Melis, Walter Neri, Stefano Ricci, Maria Ruggiero, Luigino Tosatto, Luca Valvassori, Bruno Zanotti.
Copyright © 2018 by new Magazine edizioni s.r.l., Trento, Italia. www.newmagazine.it *ISBN: 978-88-8041-118-5*

Abstract POSTERS: "NEUROCHIRURGIA"

☐ Metastasi encefaliche miliari o encefalite carcinomatosa: una rara modalità di metastatizzazione encefalica

A. BIANCO*, S. FORGNONE*, R. FORNARO*, E. CROBEDDU*, A. DI CRISTOFORI*, A. FANTI*✧, A. GEROSA*✧, C. COSSANDI*, G. PANZARASA*

* *SC di Neurochirurgia, Azienda Ospedaliera Universitaria "Maggiore della Carità", Novara*
✧ *Scuola di Specializzazione in Neurochirurgia, Università degli Studi, Pavia*

Scopo del lavoro. Le metastasi encefaliche miliari, anche conosciute come encefalite carcinomatosa, sono un rarissimo pattern di metastatizzazione all'encefalo da parte di una neoplasia sistemica. La letteratura riporta una ventina di casi. Analizzando la letteratura e un caso clinico che abbiamo gestito, descriviamo le caratteristiche peculiari di questa rara forma di metastatizzazione all'encefalo.
Materiali e metodi. Una donna di 49 anni esordisce con una sciatalgia destra, resistente a sei settimane di terapia corticosteroidea, seguita da movimenti involontari dell'arto inferiore destro. Gli esami neuroradiologici mostrano una miriade di lesioni encefaliche, midollari, ossee e polmonari. A livello encefalico sono interessati entrambi gli emisferi, il tronco, il cervelletto, le meningi e la teca cranica. Non vi è alcun edema perilesionale. Il quadro neurologico è sorprendentemente paucisintomatico e senza deficit obiettivi. Gli esami sierologici escludono una tubercolosi miliare o una criptococcosi; la paziente viene sottoposta a biopsia di una lesione cranica e a biopsia bronchiale con diagnosi istologica di metastasi da adenocarcinoma polmonare. Dopo la diagnosi, a causa del rapido deterioramento neurologico la paziente non è stata sottoposta a terapie specifiche ma esclusivamente palliative.
Risultati. La diffusione metastatica miliare rende l'encefalo sia "bersagliato" da una miriade di piccole lesioni nodulari. La diagnosi radiologica con RM non è sempre dirimente, in particolare nella differenziazione con una parassitosi cerebrale, e spesso è necessaria una conferma istologica. Le lesioni, dovute a una "pioggia" di emboli tumorali sincroni di provenienza ematogena, tendono tipicamente a distribuirsi negli spazi perivascolari di Virchow-Robin e nello spazio subpiale. Lo spazio subaracnoideo non è interessato e il liquor non è diagnostico. Il dato più caratteristico è la completa assenza di edema perilesionale, con conseguente assenza di effetto massa. L'assenza di edema e la distribuzione delle lesioni a tutto l'encefalo giustificano la sintomatologia d'esordio, che spesso non è costituita da deficit focali o ipertensione endocranica ma da sintomi aspecifici come una demenza rapidamente progressiva o sintomi psichiatrici. Alcuni pazienti sono sorprendentemente del tutto asintomatici nonostante ospitino centinaia di metastasi cerebrali; tuttavia spesso alla fase asintomatica segue un rapido deterioramento neurologico.
Conclusioni. Data l'aneddoticità dei casi non vi è una terapia chemio-radioterapica codificata.
Il ruolo della Neurochirurgia è esclusivamente diagnostico. La prognosi è infausta. Nonostante sia una patologia rara, la possibilità di metastasi miliari deve essere tenuta presente nella diagnosi differenziale con le parassitosi cerebrali.

Corrispondenza: Dr. Andrea Bianco, SC di Neurochirurgia, Azienda Ospedaliera Universitaria Maggiore della Carità, corso Giuseppe Mazzini 18, 28100 Novara (NO), tel. 0321-3733988, e-mail: andreabianco.nch@gmail.com
LVIII Congresso Nazionale SNO, 2-5 maggio 2018, Riccione (RN).
Atti a cura di Maurizio Melis, Walter Neri, Stefano Ricci, Maria Ruggiero, Luigino Tosatto, Luca Valvassori, Bruno Zanotti.
Copyright © 2018 by new Magazine edizioni s.r.l., Trento, Italia. www.newmagazine.it *ISBN: 978-88-8041-118-5*

Abstract POSTERS: "NEUROCHIRURGIA"

☐ Regressione spontanea delle malformazioni artero-venose cerebrali: case report e analisi della letteratura

E. ERRIU, N. DESOGUS, L. ASTE, C. CONTI

SC di Neurochirurgia, Azienda Ospedaliera "G. Brotzu", Cagliari

Scopo del lavoro. Le Malformazioni Artero-Venose (MAV) sono delle lesioni vascolari dinamiche, che possono subire delle modifiche nel tempo. Generalmente aumentano di dimensioni, ma sono stati dimostrati rari casi in cui sono andate incontro a parziale o completa regressione spontanea.

Materiali e metodi. Paziente maschio di 22 anni, giunto alla nostra attenzione per la presenza, da diversi anni, di multipli episodi di scotomi scintillanti all'occhio sinistro. Una RM encefalo con gadolinio e con sequenze angio ha mostrato sospetta MAV occipitale destra, poi confermata da successiva angiografia. Le immagini radiologiche hanno mostrato apporti arteriosi dall'arteria posteriore cerebrale destra, nidus malformativo di circa 2 cm di diametro, e un singolo scarico venoso corticale superficiale con drenaggio nel seno trasverso destro. L'angio-RM, eseguita a distanza 6 mesi, ha mostrato riduzione del nidus e parziale trombizzazione della vena di scarico. Tale regressione è stata confermata dai successivi controlli angiografici e angio-RM, di cui gli ultimi (del 2017) mostrano completa scomparsa del nidus e della vena di scarico. È stata condotta un'analisi degli articoli presenti in letteratura sulla regressione spontanea della MAV, selezionando quei casi in cui fossero indicate alcune specifiche caratteristiche morfologiche, in particolare gli apporti arteriosi e gli scarichi venosi.

Risultati. Sono stati presi in considerazione 46 articoli, per un totale di 86 pazienti, di cui ne sono stati considerati 62 (cui abbiamo aggiunto il caso da noi studiato). I restanti sono stati esclusi per la parzialità dei dati relativi alle caratteristiche morfostrutturali delle MAV. Il rapporto maschi-femmine è di 1,5. Non sono state evidenziate delle differenze significative circa la morfologia degli apporti arteriosi, mentre in circa il 75% era presente un singolo scarico venoso. Per quanto riguarda la presentazione clinica, circa il 71% dei casi considerati erano esorditi con un'emorragia (intraparenchimale, subaracnoidea o intraventricolare), mentre il 29% non avevano presentato alcun segno emorragico, come il caso descritto. La trombosi della vena di scarico e conseguentemente del nidus, alla base della chiusura spontanea di una MAV, è sicuramente un processo che si verifica lentamente, in caso contrario si andrebbe molto probabilmente incontro alla rottura della malformazione. I meccanismi alla base della trombosi possono essere vari. Quelli proposti in letteratura sono: le alterazioni del flusso legate alle caratteristiche morfostrutturali delle MAV, le reazioni gliali successive ad eventuali microsanguinamenti intralesionali, uno stato di ipercoagulabilità del soggetto, la compressione esercitata da un'eventuale emorragia intraparenchimale o dall'edema associato, processi di aterosclerosi etc.

Conclusioni. La regressione spontanea di una MAV cerebrale è un evento estremamente raro, i cui meccanismi patogenetici sono ancora sconosciuti. Interessa principalmente le MAV di piccole dimensioni e con un solo scarico venoso. Sebbene la risoluzione spontanea della MAV implichi l'assenza di indicazione a qualsiasi trattamento, appare comunque indicato un follow-up a lungo termine (con angio-RM annuali) nella possibilità di una riabitazione della stessa.

Corrispondenza: Dr.ssa Erika Erriu, UO di Neurochirurgia, Azienda Ospedaliera G. Brotzu, piazzale Alessandro Ricchi 1, 09134 Cagliari (CA), tel. 070-539625, e-mail: erriu.erika@gmail.com

LVIII Congresso Nazionale SNO, 2-5 maggio 2018, Riccione (RN).
Atti a cura di Maurizio Melis, Walter Neri, Stefano Ricci, Maria Ruggiero, Luigino Tosatto, Luca Valvassori, Bruno Zanotti.
Copyright © 2018 by new Magazine edizioni s.r.l., Trento, Italia. www.newmagazine.it *ISBN: 978-88-8041-118-5*

Abstract POSTERS: "NEUROCHIRURGIA"

☐ Revisione strumentata chirurgica toraco-lombare in paziente parkinsoniano: a case report

C. STROSCIO, G. GUZZI, D. GABRIELE, G. VOLPENTESTA, D. CHIRCHIGLIA, D. PUGLIESE, R. RUCCO, F. LAVANO, A. LAVANO

UO di Neurochirurgia, Policlinico Universitario "Germaneto", Azienda Ospedaliero-Universitaria "Mater Domini", Catanzaro

Introduzione. La malattia di Parkinson è la seconda piu comune malattia neurodegenerativa esistente. La letteratura su casi di chirurgia della colonna in pazienti parkinsoniani è limitata, ma sono stati riportati maggiori complicazioni.
Materiale e metodi. Questo studio è il caso di un paziente di 60 anni, affetto da distonie da Parkinson mal trattate farmacologicamente, con dolore lombare da instabilità per cifoscoliosi di grado lieve; successivamente veniva trattato in altra sede mediante intervento chirurgico di artrodesi posteriore percutanea da L2 ad S1. Dopo un mese persistenza di forte dolore con peggioramento della cifoscoliosi e pull-out delle viti radiologicamente documentato. Arriva in atteggiamento posturale in cifo-scoliosi grave estrema limitazione funzionale del tronco e dolore sciatalgico violento a sinistra. Studio della biomeccanica posturale del rachide mediante TC, RM e Rx; rimozione del precedente impianto e reimpianto di nuovo sistema di artrodesi posteriore mediante viti interpeduncolari e universal clamps e barre da D12 a S1. Le condizioni cliniche e radiologiche sono state comparate pre- e post-intervento chirurgico.
Risultati. Il paziente ha riferito regressione della sintomatologia algica con Visual Analogue Scale (VAS) score da 10 a 4. In terza giornata ha assunto la posizione eretta mantenendola con deambulazione normale e con netta riduzione della cifo-scoliosi come si evince anche nei controlli radiologici.
Nel follow-up anche se breve, si evince a quattro mesi di distanza un range della motilità del rachide nella norma, con attuale assenza di dolore e con outcome funzionale misurato tramite Oswestry disability index (ODI) in notevole miglioramento, e attuale radiologico ottimo mantenimento del sistema artodesico impiantato.
Conclusioni. Viste le notevoli difficoltà chirurgiche nel trattamento di disturbi del rachide in pazienti Parkinsoniani, in casi selezionati mediante il giusto planning preoperatorio per il trattamento della cifosoliosi nonchè il fondamentale controllo dei disturbi parkinsoniani, può essere preso in considerazione quale prevenzione per possibili eventuali pull-out, la combinazione di sistemi articolati quali quelli con viti + barre + universal clamps.

Corrispondenza: Dr. Carmelo Stroscio, UO di Neurochirurgia, Azienda Ospedaliero-Universitaria Mater Domini, viale Tommaso Campanella 115, 88100 Catanzaro (CZ), e-mail: carmelo.stroscio2013@gmail.com
LVIII Congresso Nazionale SNO, 2-5 maggio 2018, Riccione (RN).
Atti a cura di Maurizio Melis, Walter Neri, Stefano Ricci, Maria Ruggiero, Luigino Tosatto, Luca Valvassori, Bruno Zanotti.
Copyright © 2018 by new Magazine edizioni s.r.l., Trento, Italia. www.newmagazine.it *ISBN: 978-88-8041-118-5*

Abstract POSTERS: "NEUROCHIRURGIA"

☐ Schwannoma del nervo tibiale posteriore: una diagnosi "non precoce" Case report e discussione delle risultanze in letteratura

M. MELONI, C. GRASSO, A. FILIPPINI, D. SPAGNOLI

UO di Neurochirurgia, Ospedale "Moriggia Pelascini", Gravedona (Como)

Scopo del lavoro. Illustrare il caso di una paziente alla cui diagnosi di schwannoma del n. tibiale posteriore si è giunti dopo più di un anno, sottolineando altresì il problema del ritardo diagnostico e come venga affrontato in letteratura.

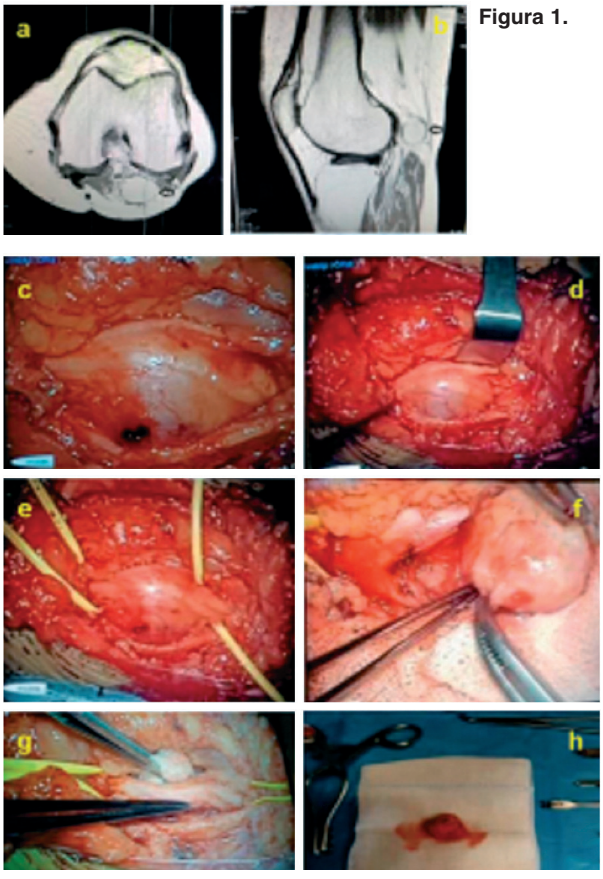

Figura 1.

Case report. Una donna di 83 anni perveniva alla nostra attenzione per sintomatologia perdurante da alcuni anni, caratterizzata da neuralgia parestesica ed ipoestesia a carico della regione posteriore di gamba e della pianta del piede a sinistra, non responsiva alle terapie medico-conservative, cui si associava iniziale deficit del tricipite surale; una massa risultava palpabile nel cavo popliteo, dotata di spiccato Tinel. Già sottoposta precedentemente ad accertamenti diagnostici tra cui RM lombosacrale che non evidenziava reperti compatibili con la sintomatologia ed il quadro neurologico, ed a terapia medico-conservativa senza beneficio. Sottoposta quindi a RM dell'arto inferiore sinistro (Figura 1 A, B), evidenziante una voluminosa lesione di circa 25 mm, localizzata in corrispondenza del nervo tibiale posteriore, compatibile per sede con la clinica e l'obiettività neurologica. Sottoposta ad intervento di exeresi della neoformazione (Figura 1 C-H): il decorso post-operatorio risultava eccellente, con immediato significativo miglioramento della neuralgia, e successivo graduale recupero dei deficit sensitivo-motori. L'esame istopatologico risultava compatibile con schwannoma.

Risultati. Diversi lavori in letteratura hanno evidenziato tempi diagnostici che andavano dai pochi mesi fino ai 30 anni, erroneamente diagnosticati e spesso così trattati per radiculopatia lombosacrale, Complex Regional Pain Syndrome (CRPS), sindrome del tunnel tarsale, neuropatia da intrappolamento, neuropatia diabetica. Le ragioni di questo ritardo comprendono la localizzazione spesso profonda della lesione che impedisce sia al paziente che al medico di identificare una sicura massa palpabile fino a quando la stessa non raggiunga dimensioni cospicue, come pure un esame clinico e diagnostico lacunoso.

Corrispondenza: Dr. Marco Meloni, UO di Neurochirurgia, Ospedale Moriggia Pelascini, via Moriggia Pelascini 3, 22015 Gravedona (CO), tel. 034-492341, e-mail: marcomeloni80@gmail.com

LVIII Congresso Nazionale SNO, 2-5 maggio 2018, Riccione (RN).
Atti a cura di Maurizio Melis, Walter Neri, Stefano Ricci, Maria Ruggiero, Luigino Tosatto, Luca Valvassori, Bruno Zanotti.
Copyright © 2018 by new Magazine edizioni s.r.l., Trento, Italia. www.newmagazine.it
ISBN: 978-88-8041-118-5

Conclusioni. L'ipotesi di schwannoma va sempre considerata nella diagnosi differenziale dei casi di neuralgia di lunga durata, specie quando vi sia interessamento degli arti inferiori ed eventuali esami diagnostici non abbiano rilevato cause più comuni es. radiculopatia su base discoartrosica. Un attento esame obiettivo dell'arto alla ricerca di masse palpabili, nonché l'identificazione di un preciso territorio nervoso coinvolto e del segno di Tinel, possono portare ad una diagnosi più precoce e quindi ad un trattamento a breve temine, evitando così al paziente anni di sintomatologia dolorosa con ovvie e spesso drammatiche conseguenze sulla sfera personale e lavorativa.

Bibliografia

1. Aydin AT, Karaveli S, Tuzuner S. Tarsal tunnel syndrome secondary to neurilemoma of the medial plantar nerve. J Foot Surg 1991; 30 (2): 114-116.
2. Ioannou M, Papanastassiou I, Iakowidou I, Kottakis S, Demertzis N. Plexiform schwannoma of the posterior tibial nerve: a case report. Cases J 2009; 2: 8392.
3. Nawabi DH, Sinisi M. Schwannoma of the posterior tibial nerve: the problem of delay in diagnosis. J Bone Joint Surg Br 2007; 89 (6): 814-816.
4. Albert P, Patel J, Badawy K, Weissinger W, Brenner M, Bourhill I, Parnell J. Peripheral nerve schwannoma: a review of varying clinical presentations and imaging findings. J Foot Ankle Surg 2017; 56 (3): 632-637.
5. Ghaly RF. A posterior tibial nerve neurilemoma unrecognized for 10 years: case report. Neurosurgery 2001; 48 (3): 668-672.

Abstract POSTERS:
"NEUROCHIRURGIA""""

☐ Universal clamps: alternativa/completamento nelle artrodesi posteriori nella patologia vertebrale dorso-lombare

C. STROSCIO, G. GUZZI, D. GABRIELE, G. VOLPENTESTA,
D. CHIRCHIGLIA, D. PUGLIESE, R. RUCCO, A. LAVANO

UO di Neurochirurgia, Policlinico Universitario "Germaneto", Azienda Ospedaliero-Universitaria "Mater Domini", Catanzaro

Introduzione. Il trattamento del dolore e dell'instabilità del tratto toraco-lombare della colonna vertebrale dovuti a cause di natura degenerativa, traumatica o osteoporotica richiedono spesso un trattamento chirurgico. Per questo sono stati ideati dei sistemi di conservazione del movimento, per fornire stabilità al tratto rachideo interessato preservando al tempo stesso qualche movimento fisiologico.
Il dispositivo "universal clamp" è un impianto di osteosintesi composto da una pinza metallica, una cinghia e un dado di bloccaggio che garantisce il fissaggio nella barra di unione. Tale sistema permette di ottenere un collegamento stabile tra colonna vertebrale e la barra mediante il passaggio della cinghia che non interessa i peduncoli. Il risultato è un sistema di impianto spinale in grado di offrire stabilità nei segmenti e permettere movimenti di compressione, distrazione, derotazione e traslazione riducendo lo stress da contatto impianto/osso.
Materiali e e metodi. Abbiamo sottoposto a sistema di stabilizzazione posteriore mediante clamp 16 pazienti con disturbi toraco-lombari tra settembre 2015 e gennaio 2018; tutti tra i 30 e 66 anni. Di questi, un caso riguardava una frattura di natura osteoporotica del corpo di L2, associata ad ipercifosi del tratto dorsale, già precedentemente sottoposta a laminectomia a livello L2-L3 e stabilizzazione vertebrale con viti trans-peduncolari, barre e cross-link da L1 a L3; per dislocazione delle viti infisse nei peduncoli di L1, la paziente è stata sottoposta a rimozione dell'intero sistema di stabilizzazione e posizionamento di sistema di fusione spinale "universal clamp" D11- L5; un secondo caso riguardava una paziente con un quadro di steno-instabilità del canale lombare da L2 a L5 trattata mediante laminectomia a livello L3-L4, stabilizzazione con clamp L2-L5 e posizionamento di cage L3-L4; un terzo caso ha riguardato una giovane donna con crollo di L4 di natura metastatica, interessamento del peduncolo di sinistra a livello e impegno del canale vertebrale; è stata sottoposta a laminectomia di L4, biopsia a livello e stabilizzazione mediante clamp L3-L5. Inoltre in otto casi le "universal clamps" sono state utilizzate insieme alle normali viti trans-peduncolari in colonne dorso lombari con esclusiva instabilità e segni più o meno evidenti di osteoporosi di grado medio/grave; un caso di donna trattata esclusivamente con apposizione delle "universal clamps" osteoporosi avanzata; Tre casi in cui le "universal clamps" sono state utilizzate come dispositivi di ulteriore sicurezza nelle artrodesi normali in instabilità vertebrale per una migliore correzione delle curvature scoliotiche. Un caso particolare in paziente parkinsoniano con pregresso intervento chirurgico in altra sede di stabilizzazione posteriore lombare percutanea con successivo peggioramento della ipercifosi e pull-out delle viti; successivamente abbiamo rimosso il vecchio sistema e dopo aver corretto l'ipercifosi e la scoliosi peggiorata, abbiamo proceduto ad una più ampia artrodesi con utilizzo di clamps a livello di alcuni metameri. In tutti i casi abbiamo effettuato studi statici e dinamici della colonna vertebrale prima dell'intervento.
Risultati. Non si sono manifestati casi di rottura o dislocazione di uno o più componenti del sistema, nè infezioni del sistema che abbiano provocato la rimozione dello stesso. Tutti i pazienti hanno riferito regressione della sintomatologia algica.

Corrispondenza: Dr. Carmelo Stroscio, UO di Neurochirurgia, Azienda Ospedaliero-Universitaria Mater Domini, viale Tommaso Campanella 115, 88100 Catanzaro (CZ), e-mail: carmelo.stroscio2013@gmail.com
LVIII Congresso Nazionale SNO, 2-5 maggio 2018, Riccione (RN).
Atti a cura di Maurizio Melis, Walter Neri, Stefano Ricci, Maria Ruggiero, Luigino Tosatto, Luca Valvassori, Bruno Zanotti.
Copyright © 2018 by new Magazine edizioni s.r.l., Trento, Italia. www.newmagazine.it *ISBN: 978-88-8041-118-5*

Abstract POSTERS: "NEUROFISIOLOGIA"

☐ Rare and unusual presenting picture of Guillain-Barré syndrome with posterior reversible encephalopathy syndrome: a case report

E. RAIMONDI, G. NUZZACO, M.V. CALLONI, L.R. CHIVERI, E. CORENGIA, A. GIORGETTI, F. MUSCIA, L. POLITINI, M. SERVIDA, E. VECCHIO, P. PERRONE

Department of Neurology and Stroke Unit, ASST Ovest Milanese, Hospital, Legnano

Aim. Posterior Reversible Encephalopathy Syndrome (PRES) is characterized by sudden hypertension associated with clinical findings of encephalopathy, seizures, headache, visual changes and neuroimaging findings of reversible posterior vasogenic subcortical edema. In rare cases PRES has been associated with Guillain-Barré Sndrome (GBS). We describe the case of a patient in whom PRES was the presenting manifestation of GBS.

Clinical case. A previously healthy 60-year-old woman presented with 3 days back pain radiated to the lower limbs and tingling in her distal extremities. During her staying in the emergency room she acutely developed arterial hypertension 210/110 mmHg and a generalized tonic-clonic seizure. A urgent CT scan of the brain was negative. The neurological examination showed speech disturbances and intermittent impairment of consciousness. Suspecting a viral encephalitis, a lumbar puncture was performed, resulting in elevated protein level 132 mg/dl with normal cell count, and i.v. acyclovir was started. Occurring postictal respiratory distress, she was intubated for airway protection and admitted to Intensive Care Unit. During the hospitalization she underwent a brain MR imaging that showed symmetric parieto-occipital T2-weighted hyperintense lesions, consistent with PRES. Cerebro-Spinal Fluid (CSF) Polymerase Chain Reaction (PCR) for herpes simplex virus was negative and acyclovir discontinued. EEG recorded focal epileptic discharges alternating over the posterior cerebral regions. Blood pressure was controlled with i.v. labetalol and oral metoprololo, while seizures with levetiracetam. Once extubated, the patient was still confused, agitated and had visual allucinations. Into the Neurology department she developed a progressive leg weakness with absent deep tendon reflexes. Nerve conduction studies revealed an acute demyelinating polyneuropathy with slowing of almost all conduction velocities, decreased amplitude of compound muscle and sensory nerve action potentials, prolonged F waves latencies.

Results. these findings, along with albuminocytological dissociation of the CSF allowed to achieve the diagnosis of Guillain-Barré syndrome, treated with i.v. immunoglobulin 0.4 g/kg daily for 5 days with clinical improvement. A second brain MR imaging performed 4 weeks later showed a complete regression of the posterior abnormalities.

Conclusions. the unusual combination of peripheral and central neurological symptoms due to the coexistence of GBS and PRES may be misleading for the clinician. PRES is associated with several conditions (renal failure, immunosuppressants, chemotherapy, eclampsia, vasculitis, porphyria) but acute hypertension is a common trigger. PRES co-occurring with GBS is a rarely reported phenomenon, with GBS proposed as an independent risk factor for PRES. One supposed mechanism for this relationship is that dysautonomia may be a contributing factor. Blood pressure instability may lead to increased capillary filtration pressure in the cerebral vasculature, resulting in secondary endothelial damage and development of PRES. This is supported by the presence of early hypertension in all reported cases of GBS-associated PRES, while only 17% had a history of chronic hypertension. Cytokine production in the early phase of GBS could play a role by changing capillary permeability and making the blood barrier more susceptible to breakdown in the presence of instable arterial blood pressure.

Corrispondenza: Dr.ssa Elisa Raimondi, UO di Neurologia e Stroke Unit, Ospedale ASST Ovest Milanese, via Papa Giovanni Paolo II, 20025 Legnano (MI), tel. 0331-449551, e-mail: elisa.raimondi@asst-ovestmi.it

LVIII Congresso Nazionale SNO, 2-5 maggio 2018, Riccione (RN).
Atti a cura di Maurizio Melis, Walter Neri, Stefano Ricci, Maria Ruggiero, Luigino Tosatto, Luca Valvassori, Bruno Zanotti.
Copyright © 2018 by new Magazine edizioni s.r.l., Trento, Italia. www.newmagazine.it *ISBN: 978-88-8041-118-5*

Abstract POSTERS: "NEUROFISIOLOGIA"

□ Tecniche multimodali di neurofisiologia intraoperatoria nella chirurgia del basicranio

V. TRAMONTANO*, B. MASOTTO**, F. SALA**

* *Dipartimento di Neuroscienze, Sezione di Neurologia, Azienda Ospedaliero-Universitaria Integrata, Verona*
** *Dipartimento di Neuroscienze, Sezione di Neurochirurgia, Azienda Ospedaliero-Universitaria Integrata, Verona*

Scopo del lavoro. Le tecniche di Monitoraggio e Mappaggio Neurofisiologico Intraoperatorio (MMNI) aiutano a valutare l'integrità sie delle vie motorie che corticobulbari in pazienti sottoposti a chirurgia del basicranio.
Materiali e metodi. Una paziente di 25 anni, presenta un angioma cavernoso sanguinante del tronco localizzato in corrispondenza dell'emiponte a sinistra. Durante l'intervento sono state eseguite: 1) registrazione dei potenziali evocati motori sia corticospinali che corticobulbari dopo stimolazione elettrica transcranica (Transcranial Electrical Stimulation: TES) con tecnica a treno di stimoli (durata 0,5ms, InterStimulus Interval: ISI 4,1 ms, frequenza 1 Hz, intensità fino a 200 mA); 2) mappaggio diretto del tronco (stimolazione tramite hand-held probe bipolare, coassiale, in corrente continua, frequenza 1Hz, durata 0,5 ms e intensità di stimolazione tra 0,1-5 mA). Per la registrazione delle vie motorie abbiamo inserito bilateralmente elettrodi ad ago twister da 12mm sui muscoli: Abduttore Breve del Pollice (ABP) e Tibiale Anteriore (TA). Per la registrazione dei nervi cranici abbiamo inserito bilateralmente elettrodi ad ago twister da 12 mm nell'orbicolare inferiore della bocca per il VII nervo cranico, ed elettrodi ad uncino per i muscoli della faringe e della lingua rispettivamente per il IX/X e XII nervo cranico.
Risultati. La stimolazione diretta dell'emiponte ha consentito di riconoscere la cosiddetta "safe entry zone" da cui poter approcciare la lesione; la TES non ha reso possibile un monitoraggio continuo delle vie motorie cortico-spinali e cortico-bulbari durante l'asportazione dell'angioma a causa dei pre-esistenti e gravi deficit neurologici pre-operatori. Nel successivo post-operatorio il paziente non ha comunque presentato ulteriori deficit neurologici presentando, viceversa, una regressione, alla dimissione, dei deficit pre operatori.
Conclusioni. Il mappaggio neurofisiologico ha consentito l'identificazione dell'approccio più sicuro ad una lesione del ponte.
Tuttavia, eventuali deficit neurologici pre-esistenti all'intervento possono limitare l'efficacia del monitoraggio neurofisiologico intraoperatorio.
L'utilizzo multimodale di tecniche di mappaggio e monitoraggio offre maggiori opportunità di preservazione delle funzioni neurologiche in situazioni sfavorevoli legate alla presenza di deficit pre-operatori.

Corrispondenza: Dr. Vincenzo Tramontano, UOC di Neurologia, Azienda Ospedaliera Universitaria Integrata, piazzale Stefani, 1 37124 Verona (VR), tel. 045-8127619, e-mail: vincenzo.tramontano@aovr.veneto.it
LVIII Congresso Nazionale SNO, 2-5 maggio 2018, Riccione (RN).
Atti a cura di Maurizio Melis, Walter Neri, Stefano Ricci, Maria Ruggiero, Luigino Tosatto, Luca Valvassori, Bruno Zanotti.
Copyright © 2018 by new Magazine edizioni s.r.l., Trento, Italia. www.newmagazine.it *ISBN: 978-88-8041-118-5*

Abstract POSTERS: "NEUROONCOLOGIA"

☐ Bleeding intracranial localization of Ewing sarcoma ("peripheral primitive neuroectodermal tumours") Report of a rare case and a review of the literature

M. D'ANDREA, D. NUZZI, A. CREMONINI, L. TOSATTO

UO di Neurochirurgia, AUSL della Romagna, Ospedale "M. Bufalini", Cesena

Ewing sarcomas represent the second most common malignant bone tumours in childhood and adolescence and are most commonly described in the pelvis, femora, and ribs but may affect any bone. Primary intracranial localization of Ewing Sarcoma (ES)/Peripheral Primitive NeuroEctodermal Tumours (PNET) is extremely rare and still few cases are reported in the literature. We report the case of a 12-year-old patient affected by a large intra-axial lesion on the right side of the pons without the obvious involvement of the bone and massive bleeding in the posterior fossa. Gross total removal of the lesion was performed. Histopathological and genetic examinations resulted for ES/pPNET. The diagnosis was confirmed by detection of rearrangement of the Ewing sarcoma breakpoint region 1 (EWSR1) gene by Fluorescent In Situ Hybridization (FISH) and identification of the diagnostic t(11;22) translocation by Reverse Transcription-Polymerase Chain Reaction (RT-PCR).

To our knowledge, 22 cases of paediatric intracranial ES/pPNET have been described so far in literature; only 5 cases showed no bone involvement but in close contact with it. Extensive investigations, including pathological, immunohistochemical and genetic studies are needed for the differentiation of these tumors from other more common tumors. An interdisciplinary therapeutic approach is mandatory to guarantee a favourable outcome.

Corrispondenza: Dr. Marcello D'Andrea, UO di Neurochirurgia, Ospedale M. Bufalini, viale Giovanni Ghirotti 286, 47521 Cesena (FC), e-mail: marcellodan@gmail.com

LVIII Congresso Nazionale SNO, 2-5 maggio 2018, Riccione (RN).
Atti a cura di Maurizio Melis, Walter Neri, Stefano Ricci, Maria Ruggiero, Luigino Tosatto, Luca Valvassori, Bruno Zanotti.
Copyright © 2018 by new Magazine edizioni s.r.l., Trento, Italia. www.newmagazine.it *ISBN: 978-88-8041-118-5*

Abstract POSTERS: "NEUROONCOLOGIA"

□ Meningioma della falce in paziente con malattia di von Hippel-Lindau: una rara associazione

D. MURRONE*, B. ROMANELLI*, A. M. RITROVATO*, M. L. RIMOLO*, A. LANETTI*, G. REGA*, N. MONTEMURRO*, C. COPPOLA**, G. RINALDI**, A. IERARDI*

* *UOC di Neurochirurgia, Presidio Ospedaliero "di Venere", Bari*
** *UOC di Neurologia, Presidio Ospedaliero "di Venere", Bari*

Scopo del lavoro. La malattia di Von Hippel-Lindau (VHL) è una rara condizione genetica caratterizzate dalla formazione di più tumori sia benigni sia maligni in più organi. In questa patologia le lesioni intracerebrali sopratentoriali sono di solito emangioblastomi mentre i meningiomi sono estremamente rari. In letteratura non è stato riportato alcun caso di meningioma della falce in paziente affetto da VHL. Noi descriveremo il primo caso di meningioma del terzo posteriore della falce in un paziente con tale condizione.

Materiali e metodi. Una paziente donna di razza caucasica di 55 anni subiva 5 anni orsono una craniotomia suboccipitale per la rimozione di un HB a livello dell'emisfero cerebellare sinistro. La tomografia computerizzata addominale rivelò un feocromocitoma, poi asportato, l'analisi genetica mostrò una mutazione del gene VHL e da un'attenta valutazione dell'anamnesi familiare venne dimostrata una presumibile malattia di VHL in due fratelli del paziente. Venne quindi fatta diagnosi di VHL. La risonanza magnetica RM dell'encefalo eseguita un anno dopo l'intervento neurochirurgico non ha mostrato evidenza di recidiva o reperti anormali nella regione sovratentoriale, mentre la RM eseguita 2 anni dopo mostrava una massa solida con forte enhancement dopo mezzo di contrasto nell'emisfero cerebellare destro da riferire a recidiva ed una massa solida iperintensa situata nella parte posteriore della falce. La RM eseguita a 4 anni rivelò una crescita lenta di entrambe le lesioni che tuttavia erano asintomatiche.

Risultati. Venne eseguita una biopsia stereotassica della lesione falcina, che risultò essere un meningioma meningoteliale WHO di grado 1. Non si sono verificate complicanze post-operatorie ed il paziente optò per un follow-up clinic-radiologico, ritardando temporaneamente un successivo trattamento chirurgico o radioterapico definitivo.

Conclusioni. Melmon e Rosen e successivamente Lamiell definirono i criteri clinici par la diagnosi di VHL, includendo un elenco di tumori viscerali come feocromocitoma, paraganglioma, neoplasia neuroendocrina e cisti multiple del pancreas. La diagnosi di VHL può essere fatta se un paziente ha almeno due HemangioBlastoma (HB) del sistema nervoso centrale o almeno un HB sistema nervoso centrale più una delle lesioni viscerali sopra descritte

Authors	Sex/Age	Location	Histological diagnosis
Bleggi-Torres[1]	M/34	Right frontal convexity	Atypical meningioma
Governale[2]	M/37	Right frontal convenxity	Fibrous meningioma
Kanno[3]	M/66	Posterior Fossa	Meningothelial meningioma
Present case	F/55	Posterior part of the falx	Meningothelial meningioma

Figura 1. Review of meningiomas in VHL.

Corrispondenza: Dr. Domenico Murrone, UOC di Neurochirurgia, Policlinico Ospedaliero di Venere, via Ospedale di Venere 1, 70131 Bari (BA), e-mail: doflamingo82@gmail.com

LVIII Congresso Nazionale SNO, 2-5 maggio 2018, Riccione (RN).
Atti a cura di Maurizio Melis, Walter Neri, Stefano Ricci, Maria Ruggiero, Luigino Tosatto, Luca Valvassori, Bruno Zanotti.
Copyright © 2018 by new Magazine edizioni s.r.l., Trento, Italia. www.newmagazine.it *ISBN: 978-88-8041-118-5*

o almeno una delle lesioni viscerali precedentemente descritte più una mutazione patogena nel gene VHL oppure un parente di primo grado con VHL. Nella letteratura pertinente solo tre casi di meningioma in VHL sono stati descritti. A causa di una diagnosi radiologica pre-operatoria molto difficile, l'esame istopatologico dopo resezione chirurgica è il metodo definitivo per la diagnosi. Le principali diagnosi differenziali di queste lesioni includono HB meningea, emangiopericitoma e matastasi da carcinoma renale. A causa dell'estrema rarità dei meningiomi della falce nella malattia di Von Hippel-Lindau, la modalità di trattamento non è mai stata analizzata. A nostro parere, nelle lesioni asintomatiche la biopsia stereotassica è suggerita per definire la fase terapeutica successiva, mentre nelle lesioni sintomatiche o emorragiche o nelle lesioni asintomatiche che mostrano una crescita significativa durante il follow-up radiologico, si raccomanda la resezione massimale per prevenire la recidiva e l'emorragia post-operatoria. La radioterapia è utile per tumori multipli, subtotalmente asportati e ricorrenti.

Bibliografia

1. Bleggi-Torres LF, De Noranha L, Fillus Neto J, Telles JE, Madalozzo LE. Von Hippel-Lindau's disease: report of three cases and review of the literature. Arq Neuropsiquiatr 1995; 53 (4): 782-788.
2. Governale LS, Vortmeyer AO, Zhuang Z, Oldfield EH. Fibrous meningioma in a patient with von Hippel-Lindau disease: a genetic analysis. J Neurosurg 2001; 95 (6): 1045-1049.
3. Kanno H, Yamamoto I, Yoshida M, Kitamura H. Meningioma showing VHL gene inactivation in a patient with von Hippel-Lindau disease. Neurology 2003; 60 (7): 1197-1199.

Abstract POSTERS:
"NEUROONCOLOGIA"

☐ Valutazione mediante "diffusion tensor imaging" di un caso pediatrico di degenerazione ipertrofica olivare

F. BOZZETTI*, G. CRISI*, E. GIOMBELLI**, P. BERTOLINI***, F. INTROZZI***, F.O. AVELLIS****, S. GRAZIUSO*, F. ORMITTI*

* *UOC di Neuroradiologia, Dipartimento Diagnostico, AOU, Parma*
** *UOC di Neurochirurgia, Dipartimento Interaziendale Emergenza-Urgenza, AOU, Parma*
*** *UOC di Onco-Ematologia Pediatrica, Dipartimento Materno Infantile, AOU, Parma*
**** *UOC di Oculistica, Dipartimento Chirurgico Generale e Specialistico, AOU, Parma*

La degenerazione ipertrofica olivare (Hypertrophic Olivary Degeneration: HOD) rappresenta il correlato morfologico del processo di deafferentazione transinaptica secondario ad una lesione destruente interessante il fascio inibitorio dento-rubro-olivare o triangolo di Guillain-Mollaret (Guillain-Mollaret triangle: GMT) con conseguente ipertrofia del nucleo olivare inferiore. Con lo scopo di valutare le modificazioni delle componenti afferenti del GMT (tratto dentatorubrale e tratto tegmentale centrale) in una bambina con HOD sviluppatasi dopo asportazione di una lesione della giunzione bulbo-pontina con estensione al peduncolo cerebellare medio di destra (istologicamente: astrocitoma pilocitico WHO grado I senza delezione crosomica) abbiamo associato allo studio post-operatorio il tensore di diffusione (Diffusion Tensor Imaging: DTI) confrontandolo con analoghi reperti preoperatori ottenuti in fase di pianificazione chirurgica.

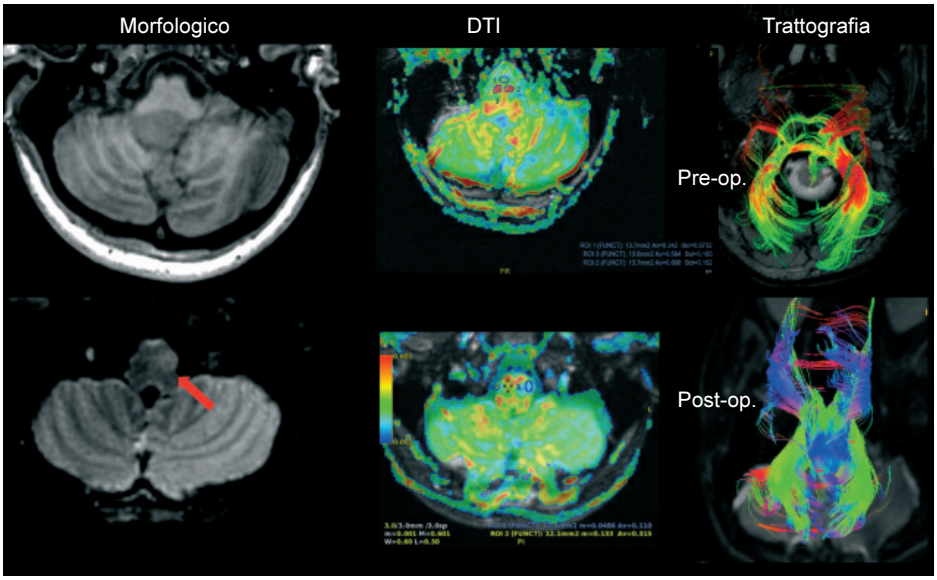

Figura 1. Le tre immagini della prima riga mostrano rispettivamente lo studio morfologico, i valori di FA e la trattografia inerenti la lesione alla giunzione bulbo-pontina con estensione al peduncolo cerebellare medio di destra. Le sottostanti tre riguardano lo studio morfologico, i valori di FA e la trattografia inerenti la HOD sviluppatasi un mese dopo il trattamento chirurgico.

La paziente inizialmente presentatasi con crisi tonico-cloniche generalizzate, cefalea e perdita di coscienza ha sviluppato in fase post-operatoria nistagmo, diplopia ed atassia. L'e-

Corrispondenza: Dr.ssa Francesca Bozzetti, UOC di Neuroradiologia, Ospedale Maggiore, viale Antonio Gramsci, 14, 43126 Parma (PR), tel. 0521-703785, e-mail: bozzetti.francesca@gmail.com
LVIII Congresso Nazionale SNO, 2-5 maggio 2018, Riccione (RN).
Atti a cura di Maurizio Melis, Walter Neri, Stefano Ricci, Maria Ruggiero, Luigino Tosatto, Luca Valvassori, Bruno Zanotti.
Copyright © 2018 by new Magazine edizioni s.r.l., Trento, Italia. www.newmagazine.it
ISBN: 978-88-8041-118-5

same oftalmologico ha evidenziato strabismo convergente e deficit del IV nervo cranico di sinistra al Hess and Extrinsec Ocular Motility (EOMs) test e deficit di coordinamento confermato dalla positività al test di Bielschowsky.
La valutazione preoperatoria con DTI consente di identificare organizzazione, eventuale danno microstrutturale ed integrità della connessione tra tronco e cervelletto controlaterale nonchè i rapporti anatomici con la lesione e risulta di particolare utilità in caso di integrazione con immagini volumetriche per sistemi di stereonavigazione.
La trattografia consente di ricostruire in 3D i tratti macroscopici di fibre assonali a partire dalle immagini pesate in Diffusione, fornendo informazioni di tipo quantitativo sul grado di anisotropia (Fractional Anisotropy: FA) ed orientamento spaziale delle fibre.
Nella nostra paziente i dati di RM morfologica e del DTI sono stati acquisiti utilizzando uno scanner 3.0T (GE Discovery 750) con bobina 8-canali (35 direzioni) nello studio pre-operatorio e con bobina 32-canali (150 direzioni) in quello post-operatorio dopo circa 1 mese. Misurazioni delle aree di interesse (Region Of Interests: ROIs) sono state effettuate in corrispondenza di nucleo olivare inferiore affetto, nucleo rosso omolaterale, peduncolo cerebellare superiore ed inferiore e nucleo dentato controlaterali e per ciascuna di queste sono stati calcolati anisotropia frazionaria e diffusività media, assiale e radiale. Nel lato affetto il nucleo olivare inferiore mostrava una FA pari a 0,11 *vs* controlaterale mirror pari a 0,31 *vs* bianca normale a 0,51 corrispondente all'incremento volumetrico e all'alterazione di segnale identificabili all'imaging morfologico. Il dato trattatografico ha documentato sostanziale integrità dei fasci di fibre cerebellari e ascendenti/discendenti spinali.
Benchè la validità dell'applicazione del tensore di diffusione nell'identificazione delle varie componenti del GMT nel ridurre il rischio di HDO necessiti di conferma mediante valutazioni prospettiche su più ampia scala; studi seriati dei pazienti affetti potranno sicuramente indirizzare una miglior comprensione delle complesse modificazioni istopatologiche reattive e dinamiche sottostanti lo sviluppo della HOD.

Abstract POSTERS: "NEURORADIOLOGIA"

□ Alterazioni temporali in due casi di ipocondroplasia con mutazioni FGF3: aspetti neuroradiologici

A. BUCCI*, A. AGNELLO*, M. PLEBANI*, G. TALENTI*, A. ALESSANDRINI*, F. PIZZINI*, A. GASPARINI*, G. CANTALUPO**, E. CICERI*

* *UOC di Neuroradiologia, Azienda Ospedaliera Universitaria Integrata, Verona*
** *Servizio di Neuropsichiatria infantile, Azienda Ospedaliera Universitaria Integrata, Verona*

Scopo del lavoro. Descrivere gli aspetti neuroradiologici in due casi di pazienti pediatrici con diagnosi di ipocondroplasia associata a mutazione del gene FGFR3. L'ipocondroplasia è una patologia a trasmissione autosomica dominante spesso associata a mutazione del gene FGFR3 che codifica per il "fibroblast growth-factor" (FGF), polipeptide coinvolto nella proliferazione/differenziazione/migrazione cellulare. Le manifestazioni fenotipiche in relazione al tipo di mutazione, includono bassa statura, arti piccoli e iperlordosi lombare. Anche se di solito l'ipocondroplasia non si associa ad alterazioni neurologiche, in recenti studi è stata rilevata una stretta associazione con epilessia e disgenesia del lobo temporale o anomalie nel lobo occipitale[1].

Materiali e metodi. I pazienti (M/6 anni, F/11 anni) giungono alla nostra osservazione tra gennaio/febbraio 2018 per valutazione neuroradiologica nel sospetto di lesioni ipotalamo-ipofisarie (riscontro di bassi valori di GH). Clinicamente presentano ritardo della crescita con bassa statura; il maschio presenta anche deformità degli arti inferiori con varismo tibiale. Eseguono: valutazione neuropsichiatrica (non rilevati deficit intellettivi o ritardo mentale), esame obiettivo neurologico ed EEG (non rilevate anomalie), Potenziali Evocati Somatosensoriali: PESS (non anomalie), polisonnografia (entrambi presentano disturbo del sonno associato ad apnee notturne), studi genetici del cariotipo, dosaggi ormonali (FT3, FT4, TSH, GH, somatomedina), della vitamina D, e RM in sedazione (Philips Achieva 1,5T) con sequenze standard e sequenze a strato sottile per la regione sellare.

Risultati. Alla RM in entrambi i casi si riscontrano anomalie nello sviluppo della corteccia temporo-mesiale con ipoplasia degli ippocampi e anomalie di sulcazione, con aspetto 'triangolar shape' dei corni temporali dei ventricoli laterali.

Conclusioni. In accordo con i dati presenti in letteratura[2], i nostri casi confermano la stretta associazione tra mutazione del gene FGFR3 e disgenesia dei lobi temporali. Non vi è stato riscontro di alterazioni ipotalamo-ipofisarie. Il ritardo della crescita, invece, non è correlato al deficit di GH ma alla mutazione del recettore per il fattore di crescita dei fibroblasti mediato dal gene FGFR3.

Bibliografia

1. Linnankivi T, Mäkitie O, Valanne L, Toiviainen-Salo S. Neuroimaging and neurological findings in patients with hypochondroplasia and FGFR3 N540K mutation. Am J Med Genet A 2012; 158A (12): 3119-3125.
2. Philpott CM, Widjaja E, Raybaud C, Branson HM, Kannu P, Blaser S. Temporal and occipital lobe features in children with hypochondroplasia/FGFR3 gene mutation. Pediatr Radiol 2013; 43 (9): 1190-1195.

Corrispondenza: Dr.ssa Alessandra Bucci, UOC di Neuroradiologia, Azienda Ospedaliera Universitaria Integrata, sede Borgo Trento, piazzale Aristide Stefani 1, 37126 Verona (VR), tel. 045-8123928, e-mail: alessandra.bucci@aovr.veneto.it
LVIII Congresso Nazionale SNO, 2-5 maggio 2018, Riccione (RN).
Atti a cura di Maurizio Melis, Walter Neri, Stefano Ricci, Maria Ruggiero, Luigino Tosatto, Luca Valvassori, Bruno Zanotti.
Copyright © 2018 by new Magazine edizioni s.r.l., Trento, Italia. www.newmagazine.it *ISBN: 978-88-8041-118-5*

Abstract POSTERS:
"NEURORADIOLOGIA"

☐ Cisti epidermoide sopratentoriale con imaging atipico: case report

R. FRANCIOSI*, U. ROZZANIGO**, S. SARUBBO***, S.W. DELLA SALA*

* *UO di Radiologia, Ospedale "S. Maria del Carmine", Rovereto (Trento)*
** *UO di Radiologia, Ospedale "S. Chiara", Trento*
*** *UO di Neurochirurgia, Ospedale "S. Chiara", Trento*

Scopo del lavoro. Descriviamo un raro caso di cisti epidermoide in sede frontale, con pattern di crescita infiltrativo e profilo spettrale atipico.
Materiali e metodi. Un uomo di 45 anni, con anamnesi patologica muta, giunge in PS per una crisi epilettica. La TC senza mezzo di contrasto dimostra una massa frontale sinistra ipodensa e disomogenea, che disloca l'emisfero controlaterale attraversando scissura interemisferica. Alla RM la lesione appare iperintensa nelle sequenze T2w ed ipointensa in quelle T1w, senza enhancement, con bassi valori di regional Cerebral Blood Volumer (CBV) allo studio Perfusion-Weighted Imagin (PWI), priva di restrizione della diffusione nelle mappe Apparent Diffusion Coefficient (ADC) e circondata da scarso alone gliotico-edemigeno. La Spettroscopia con tecnica SV a TE = 135 ms rileva relativa inversione del rapporto Choline/N-Acetyl-L-Aspartate (Cho/

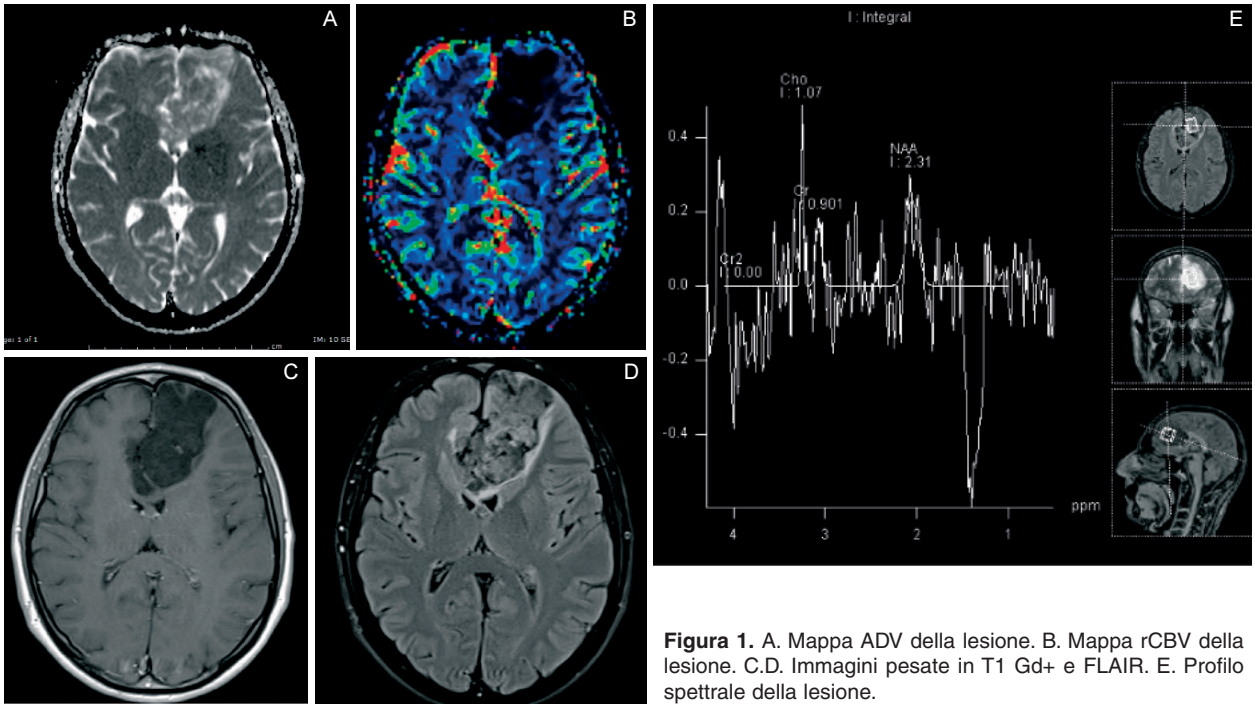

Figura 1. A. Mappa ADV della lesione. B. Mappa rCBV della lesione. C.D. Immagini pesate in T1 Gd+ e FLAIR. E. Profilo spettrale della lesione.

Corrispondenza: Dr.ssa Rossana Franciosi, UO di Radiologia, Ospedale S. Maria del Carmine, corso Verona 4, 38068 Rovereto (TN), tel. 0464-403957, e-mail: rossana.franciosi@apss.tn.it
LVIII Congresso Nazionale SNO, 2-5 maggio 2018, Riccione (RN).
Atti a cura di Maurizio Melis, Walter Neri, Stefano Ricci, Maria Ruggiero, Luigino Tosatto, Luca Valvassori, Bruno Zanotti.
Copyright © 2018 by new Magazine edizioni s.r.l., Trento, Italia. www.newmagazine.it *ISBN: 978-88-8041-118-5*

NAA) nel contesto di una riduzione di tutti i metaboliti, con l'eccezione di un ampio picco invertito di lattati a 1,3 ppm, indice di aumentato metabolismo in condizioni anaerobiche. Stante tali rilievi è stata ipotizzata la natura epidermoide della lesione, successivamente confermata dalla valutazione anatomo-patologica del pezzo operatorio, anche se il profilo spettrale rilevato presentava carattere "aggressivo", diverso da quello atteso nel caso di cisti epidermoide tipica. Tale peculiare carattere, peraltro, è stato avvalorato dal riscontro intra-operatorio di parziale superamento della barriera piale e focale infiltrazione intra-assiale.

Discussione. Le cisti epidermoidi sono tumori benigni, a lenta crescita, in genere extra-assiali, con struttura solida o cistica, che rappresentano meno dell'1% dei tumori intracranici. Istologicamente sono formate da epitelio squamoso con vari gradi di cheratinizzazione e da tessuto connettivo scarsamente vascolarizzato; possono avere alte concentrazioni di lipidi e colesterolo. La sede più frequente è l'angolo ponto-cerebellare, seguita dalla regione para-sellare. In genere sono asintomatiche, reperto correlato alla loro localizzazione, potendo, raramente, determinare encasement delle strutture nervose adiacenti. La restrizione del segnale nelle sequenze pesate in diffusione dipende dalla concentrazione proteica tipica di tali lesioni, con la sola eccezione delle cisti epidermoidi intra-diploiche. La diagnosi differenziale comprende cisti aracnoidee, dermoidi e neoplasie a basso grado; con le sequenze T1w, Fluid Attenuated Inversion Recovery (FLAIR) e Diffusion Weighted Imaging (DWI) generalmente è possibile escludere le cisti aracnoidee, che presentano segnale iso-liquorale e le cisti dermoidi, iperintense in T1w. Le neoplasie cistiche, invece, generalmente presentano edema peri-lesionale più vasto, mentre i bassi valori di rCBV consentono di escludere foci iper-perfusionali, correlabili a grading più elevati. Il profilo spettrale delle cisti epidermoidi è tipicamente ipometabolico, con un picco di lipidi. Nel nostro caso il picco di lattati pur rappresentando una rarità riportata in letteratura, è da correlare, in prima istanza, al "carattere aggressivo" della lesione.

Conclusioni. Le cisti epidermoidi che si sviluppano al di fuori delle sedi comuni sono estremamente rare e possono presentare pattern di crescita e caratteristiche imaging atipiche che le rendono difficilmente inquadrabili.

Qualora la valutazione RM morfo-strutturale non sia dirimente è necessario utilizzare le tecniche RM avanzate, soprattutto la spettroscopia e la DWI, per consentire di formulare la corretta ipotesi diagnostica, pur con i limiti evidenziati nel caso riportato.

Bibliografia

1. Horowitz BL Chari MV, James R, Bryan RN. MR of intracranial epidermoid tumors: correlation of in vivo imaging with in vitro 13C spectroscopy. AJNR Am J Neuroradiol 1990; 11 (2): 299-302.
2. Kurosaki K, Hayashi N, Hamada H, Hori E, Kurimoto M, Endo S. Multiple epidermoid cysts located in the pineal and extracranial regions treated by neuroendoscopy. Neurol Med Chir 2005; 45 (4): 216-219.
3. Law EK, Lee RK, Ng AW, Siu DY, Ng HK. Atypical intracranial epidermoid cysts: rare anomalies with unique radiological features. Case Rep Radiol 2015; 2015: 528632.
4. Nguyen JB, Ahktar N, Delgado PN, Lowe LH. Magnetic resonance imaging and proton magnetic resonance spectroscopy of intracranial epidermoid tumors. Crit Rev Comput Tomogr 2004; 45 (5-6): 389-427.
5. Oprisan A, Popescu BO. Intracranial cysts: an imagery diagnostic challenge. ScientificWorldJournal 2013; 2013: 172154.
6. Osborn AG, Preece MT. Intracranial cysts: radiologic-pathologic correlation and imaging approach. Radiology 2006; 239 (3): 650-664.
7. Zeng HH, Chen JS, Gu C, Chen G. Epidermoid cyst located in facies convexa cerebri with atypical images. Chin Med J 2016; 129 (3): 374-375.

Abstract POSTERS: "NEURORADIOLOGIA"

☐ Diagnosi e gestione delle malformazioni artero-venose pediatriche: la nostra esperienza

A. AGNELLO*, P. ZAMPIERI*, R. AUGELLI*, A. GRAZIOLI*, A. NICOLATO**, M. LONGHI**, G. PINNA**, P. BIBAN***, N. MANDRUZZATO*, E. CICERI*

* *UO di Neuroradiologia, Azienda Ospedaliera Universitaria Integrata, Verona*
** *UO di Neurochirurgia, Azienda Ospedaliera Universitaria Integrata, Verona*
*** *UO di Pediatria ad indirizzo critico, Azienda Ospedaliera Universitaria Integrata, Verona*

Scopo. Nella popolazione pediatrica la diagnosi di Malformazioni Artero-Venose (MAV) è difficile, di solito successiva a sanguinamento, a differenza degli adulti che all'esordio manifestano spesso crisi epilettiche. Il percorso terapeutico è spesso controverso, ma deve prevedere un approccio multidisciplinare. Descriviamo alcuni casi pediatrici di MAV trattate per via endovascolare giunti di recente alla nostra osservazione, discutendone indicazioni e scelte procedurali.
Materiali e metodi. Tra dicembre 2015/gennaio 2018 si sono presentati 6 casi di pazienti con MAV cerebrale, (età: 7-17 anni, 3 femmine/3 maschi). Tutti sono stati sottoposti a TC, RM e AngioGraFia (AGF) eseguita anche in previsione di un possibile approccio endovascolare.
Risultati. In 5 casi l'esordio è stato emorragico con cefalea, vertigini, nausea e vomito; in 1 solo caso erano presenti vertigini ed astenia in assenza di sanguinamento. Quattro casi sono stati di nuova osservazione, in 2 casi il percorso terapeutico aveva avuto inizio nel 2009 e nel 2015. Due pazienti con esordio emorragico sono stati sottoposti a DVP in urgenza per idrocefalo acuto. In 3 casi le MAV erano sovratentoriali, 1 caso in sede corticale frontale destra e Spetzler-Martin score (SMS 2), 1 caso in sede paratrigonale e paraspleniale destra (SMS 4), 1 caso in sede uncale destra (SMS 3). In 2 casi le MAV erano sottotentoriali, entrambi in sede cerebellare sinistra (SMS 4 e 3). In 1 solo caso la MAV aveva sede transtentoriale con localizzazione mensencefalo-talamica e SMS 4. In tutti i pazienti è stata individuata mediante AGF una zona di possibile origine del sanguinamento ed è stata pianificata una procedura di devascolarizzazione superselettiva con materiali diversi a seconda della dimensione e sede del peduncolo afferente, velocità dello shunt artero-venoso ed accessibilità del ramo da embolizzare. Sono stati utilizzati prevalentemente colla istoacrilica e spirali di platino, a volte in combinazione. In 4 casi è stata effettuata 1 sola procedura, mentre in 2 casi di più lunga osservazione sono state finora eseguite 3 procedure di embolizzazione. Non si sono osservate complicanze tecniche o cliniche successive ai trattamenti endovascolari. Al fine di ottenere l'occlusione completa della lesione, l'iter terapeutico è proseguito in 5 casi con radiochirurgia sterotassica (in 1 caso previa evacuazione di ematoma). Un solo caso è stato inviato alla Neurochirurgia. I pazienti sottoposti a stereotassi sono tuttora in follow-up. Il paziente sottoposto a chirurgia ha eseguito AGF di controllo che conferma la completa rimozione della lesione. L'outcome clinico di tutti i pazienti è sostanzialmente invariato rispetto all'esordio; in 1 paziente residua emiparesi sinistra ed in un altro dismetria, distonia e ipostenia all'emisoma di destra. Non deficit nei restanti casi.
Conclusioni. Il trattamento endovascolare nella popolazione pediatrica presenta diverse criticità incluso l'utilizzo di raggi X e di mezzo di contrasto. Nella nostra esperienza la procedura di embolizzazione, se effettuata con le dovute cautele, appare vantaggiosa in un'ottica multidisciplinare di trattamento abbinato ad approccio radiochirurgico e/o neurochirurgico, in accordo con i dati in letteratura.

Reference

1. Darsaut TE, Guzman R, Marcellus ML, Edwards MS, Tian L, Do HM et al. Management of pediatric intracranial arteriovenous malformations: experience with multimodality therapy. Neurosurgery 2011; 69 (3): 540-556.

Corrispondenza: Dr.ssa Alessandra Agnello, UOC di Neuroradiologia, Azienda Ospedaliera Universitaria Integrata, sede Borgo Trento, piazzale Aristide Stefani 1, 37126 Verona (VR), tel. 045-8123928, e-mail: alessandraagnello@libero.it
LVIII Congresso Nazionale SNO, 2-5 maggio 2018, Riccione (RN).
Atti a cura di Maurizio Melis, Walter Neri, Stefano Ricci, Maria Ruggiero, Luigino Tosatto, Luca Valvassori, Bruno Zanotti.
Copyright © 2018 by new Magazine edizioni s.r.l., Trento, Italia. www.newmagazine.it *ISBN: 978-88-8041-118-5*

Abstract POSTERS: "NEURORADIOLOGIA

□ Presentazione di caso di sindrome di retrazione oculare di Duane

A. BISSOLI*, G. PORRETTI*, A. BUCCI*, M. PLEBANI*, G. TALENTI*, F. ALESSANDRINI*, F. DARRA**, E. CICERI*

* *Neuroradiologia, Azienda Ospedaliera Universitaria Integrata, Verona*
** *Neuropsichiatria infantile, Azienda Ospedaliera Universitaria Integrata, Verona*

Scopo del lavoro. valutazione degli aspetti neuroradiologici in un caso di sindrome di Duane di tipo I (Duane Retraction Syndrome type I: DRStI). La DRStI è una sindrome congenita che si presenta con strabismo convergente verso l'alto o verso il basso, esotropia per ipoplasia od agenesia del VI nervo cranico, progressiva ipoacusia bilaterale. Di solito è maggiormente coinvolto l'occhio di sinistra. Poichè la paralisi congenita dell'abducente è rara, la presenza di strabismo convergente nel bambino entra sempre in diagnosi differenziale con la DRStI. Esistono alcuni quadri sindromici associati come la sindrome di Wyburn-Mason (metamerica, con malformazioni artero-venose localizzate prevalentemente ai nuclei della base ed alla retina), la sindrome di Okihiro (non-metamerica, con ipoplasia/agenesia del radio, displasia del pollice, agenesia dei muscoli pettorali) e la sindrome di Moebius (con anomalie del tronco dell'encefalo, orofacciali, difetti muscolo-scheletrici e ritardo mentale)[1,2].

Materiali e metodi. viene inviato alla nostra osservazione nel marzo 2018 un paziente di 3 anni e 8 mesi per eseguire RM encefalo in sedazione (Philips Achieva 1,5 T) mediante esame standard e sequenze dedicate per le orbite e l'angolo pontocerebellare[3].

Risultati. L'esame neurologico e neuropsichiatrico dimostra latero-deviazione dello sguardo a sinistra, deficit di abduzione oculare, pseudoptosi palpebrale, epicanto e progressiva ipoacusia bilaterale. Il paziente presenta malformazioni cardiache, dismorfismi facciali (attaccatura bassa delle orecchie, dismorfismi muscolo scheletrici quale l'impianto basso ed incarcerato del pollice). La RM dimostra agenesia del VI nervo cranico di sinistra, in assenza di alterazioni dell'intensità del segnale. Concomita modesto ispessimento della guaina dei nervi ottici bilateralmente senza alterazioni a carico dei muscoli estrinseci dell'occhio, del grasso perioculare, o dei globi oculari. Si apprezza anomalia di sviluppo venoso verosimilmente di natura occasionale.

Conclusioni. nei bambini con strabismo convergente occorre escludere la presenza di DRStI. Considerato che nella DRS l'agenesia/ipoplasia del VI nervo cranico è tipica, è sempre raccomandabile in questi pazienti l'esecuzione di RM con sequenza CISS mirata all'angolo ponto-cerebellare e lo studio delle orbite al fine di valutare rispettivamente i tratti cisternali dei nervi oculomotori (III, IV e VI) e la muscolatura estrinseca degli occhi. Inoltre, la RM in questi casi aiuta ad escludere eventuali sindromi di accompagnamento. Il quadro neuroradiologico del nostro paziente è compatibile con i dati riportati in letteratura.

Bibliografia

1. Kim JH, Hwang JM. Imaging of cranial nerves III, IV, VI in congenital cranial dysinnervation disorders. Korean J Ophthalmol 2017; 31 (3): 183-193.
2. Vucic D, Kalezic T, Kostic A, Stojkovic M, Risimic D, Stankovic B. Duane type I retraction syndrome associated with Wyburn-Mason syndrome. Ophthalmic Genet 2013; 34 (1-2): 61-4.
3. Xia S, Li RL, Li YP, Qian XH, Chong V, Qi J. MRI findings in Duane's ocular retraction syndrome. Clin Radiol. 2014; 69 (5): e191-198.

Corrispondenza: Dr.ssa Angela Bissoli, UOC di Neuroradiologia, Azienda Ospedaliera Universitaria Integrata, sede Borgo Trento, piazzale Aristide Stefani 1, 37126 Verona (VR), tel. 045-8123928, e-mail: angelabissoli@gmail.com
LVIII Congresso Nazionale SNO, 2-5 maggio 2018, Riccione (RN).
Atti a cura di Maurizio Melis, Walter Neri, Stefano Ricci, Maria Ruggiero, Luigino Tosatto, Luca Valvassori, Bruno Zanotti.
Copyright © 2018 by new Magazine edizioni s.r.l., Trento, Italia. www.newmagazine.it *ISBN: 978-88-8041-118-5*

Abstract POSTERS: "NEURORADIOLOGIA"

□ Un'inaspettata sorpresa: la persistenza dell'arteria ipoglossa - un caso di stroke vertebro-basilare

S. CORRAINE, F. SCHIRRU, A. FERRARI, V. PALMISANO, F. DE GIORGI

UO di Radiodiagnostica, Azienda Ospedaliera "Brotzu", Cagliari

La trombosi acuta vertebro-basilare è uno dei più gravi e infausti accidenti cerebro-vascolari gravato da altissima mortalità e grave disabilità. Quando tale condizione si verifica in un quadro anatomico anomalo la conoscenza delle varie varianti è fondamentale per la pianificazione del trattamento endovascolare. Tra le anomalie vascolari di sviluppo dei tronchi sovraortici si riconoscono le anastomosi embrionali carotido-vertebrali (arteria trigeminale persistente, arteria otica persistente, arteria ipoglossa persistente e arteria proatlantoidea). Questo caso presenta un wake-up stroke di una donna di 44 anni con rapido peggioramento della sintomatologia neurologica, e sofferenza ischemica iperacuta occipitale bilaterale e ponto-mesencefalica posteriore documentata con esame RM; l'angio-RM ha dimostrato un'occlusione dell'arteria basilare con ipoplasia dell'arteria vertebrale sinistra e assenza dell'arteria vertebrale destra.

Il preliminare esame angiografico ha poi evidenziato la presenza di presenza di un'arteria ipoglossa persistente ad origine dall'arteria carotide interna sinistra come principale ramo afferente all'arteria basilare. Si è rilevato inoltre abbondante materiale trombotico nella arteria carotide comune e nel tratto prossimale dell'arteria carotide interna omolaterali, poco al di sotto dell'origine dell'arteria ipoglossa persistente. Si è proceduto alla tromboaspirazione e stent retrieving del trombo dell'arteria basilare e successivamente, a posizionamento di uno stent carotideo.

Considerata la rarità di tali anomalie anatomiche, la descrizione preoperatoria di questa anatomia è fondamentale per il successo delle procedure interventistiche.

Corrispondenza: Dr.ssa Federica Schirru, UO di Radiodiagnostica, Azienda Ospedaliera G. Brotzu, piazzale Alessandro Ricchi 1, 09134 Cagliari (CA), tel.070-539581, e-mail: federicaschirru1986@gmail.com

LVIII Congresso Nazionale SNO, 2-5 maggio 2018, Riccione (RN).
Atti a cura di Maurizio Melis, Walter Neri, Stefano Ricci, Maria Ruggiero, Luigino Tosatto, Luca Valvassori, Bruno Zanotti.
Copyright © 2018 by new Magazine edizioni s.r.l., Trento, Italia. www.newmagazine.it *ISBN: 978-88-8041-118-5*

Abstract POSTERS:
"SCLEROSI MULTIPLA"

□ Optic neuritis with positivity for Borrelia antibodies in a young woman. Case report

M. PLASTINO*, R. CONDURSO*, D. CRISTIANO*, L. GIOFRÈ*, G. GORGONE*, D. MESSINA*, V. AIELLO**, A. FAVA**, D. CONSOLI***, D. BOSCO*

* *UOC di Neurologia e Stroke Unit, Ospedale "S. Giovanni di Dio", Crotone*
** *Dipartimento Medicina Sperimentale, Università degli Studi "Magna Graecia", Catanzaro*
*** *UOC di Neurologia e Stroke Unit, Ospedale "Jazzolino", Vibo Valentia*

Here we report the case of a 22-year-old women with retro bulbar optic neuritis and positivity for serum and liquoral Borrelia antibodies. Optic Neuritis (ON) is an acute inflammatory demyelinating disorder of the optic nerve; it is mostly seen in young females and its general characteristics include unilateral, subacute, and painful visual loss without systemic or other neurological symptoms. The etiology includes infections, inflammation, exposure to toxins, genetic, and demyelinating disorders such as Multiple Sclerosis (MS).

A 22-year-old female was admitted to our Neurology Department after she developing painless blurred vision in her left eye. Visual Evoked Potentials (VEP) documented a delayed P100 latency to 131 msec in the left eye. The MR imaging of the brain demonstrated several foci of high T2 signal in periventricular white matter, bilaterally, with focal contrast enhancement of one lesion in the right frontal lobe. Spinal cord MR imaging showed hyper-intense lesions in the cervical trait with no contrast enhancement. Borrelia specific antibodies, including IgM and IgG were elevated in her serum sample. CerebroSpinal Fluid (CSF) chemiluminescent Borrelia antibodies titer resulted also positive: IgG was 11.5 AU/mL (normal values < 5.5) and IgM 14.5 AU/mL (normal < 3.5). Moreover, CSF analysis demonstrated oligoclonal intrathecal synthesis of IgG. The patient received intravenous methylprednisolone 1 g/day for 5 days and a 2-week course of intravenous antibiotherapy (ceftriaxone 2 g/day) with a good outcome of her visual loss and normalization of P100 latency. Control CSF and serology for Borrelia antibodies resulted negative at 30 days follow-up. Our case fulfilled the criteria for acute Lyme disease; nevertheless, a concomitant MS cannot be excluded in the context of an "overlap" syndrome. Although it was clear that our patient was infected by Borrelia Burgdorferi, the relationship between the spirochetal infection and the neurological feature could only be ascertained by the clinical-radiologic evolution.

References

1. Balcer LJ. Clinical practice. Optic neuritis. N Engl J Med 2006; 354 (12): 1273-1280.
2. Krim E, Guehl D, Burbaud P, Lagueny A. Retrobulbar optic neuritis: a complication of Lyme disease? J Neurol Neurosurg Psychiatry 2007; 78 (12): 1409-1410.
3. Schwenkenbecher P, Pul R, Wurster U, Conzen J, Pars K, Hartmann H, Sühs KW, Sedlacek L, Stangel M, Trebst C, Skripuletz T. Common and uncommon neurological manifestations of neuroborreliosis leading to hospitalization. BMC Infect Dis 2017; 17 (1): 90.

Corrispondenza: Dr. Massimiliano Plastino, UOC di Neurologia e Stroke Unit, Ospedale S. Giovanni di Dio, via Bologna, 88900 Crotone (KR), tel. 0962-924413, e-mail: maxplastino@gmail.com
LVIII Congresso Nazionale SNO, 2-5 maggio 2018, Riccione (RN).
Atti a cura di Maurizio Melis, Walter Neri, Stefano Ricci, Maria Ruggiero, Luigino Tosatto, Luca Valvassori, Bruno Zanotti.
Copyright © 2018 by new Magazine edizioni s.r.l., Trento, Italia. www.newmagazine.it *ISBN: 978-88-8041-118-5*

Abstract POSTERS:
"SCLEROSI MULTIPLA"

☐ Report di efficace management clinico di un caso di sclerosi multipla di tipo tumefattivo a prevalente sviluppo spinale: può essere il tensore di diffusione utilizzato come predittore dell'outcome clinico?

F. BOZZETTI*, E. CURTI**, C. MUTTI**, E. TZANTES**, F. GRANELLA**,
R. CILIENTO**, F. ORMITTI*, S. GRAZIUSO*, G. CRISI*

* *UOC di Neuroradiologia, Dipartimento Diagnostico, Azienda Ospedaliero-Universitaria, Parma*
** *UO di Neurologia, Dipartimento di Medicina e Chirurgia, Università degli Studi, Parma*

Introduzione. La Sclerosi Multipla (SM) maligna è una forma di malattia caratterizzata da decorso particolarmente aggressivo, in grado di provocare una significativa disabilità in plurimi sistemi funzionali o il decesso, in un intervallo di tempo relativamente breve dall'esordio della patologia. All'imaging RM, essa si caratterizza per spiccata attività infiammatoria, con lesioni demielinizzanti tumefattive > 2 cm, "tumor-like", con importante edema ed effetto massa perilesionali. Il tensore di diffusione (Diffusion Tensor Imaging: DTI) rappresenta un'emergente modalità di neuroimaging funzionale con maggiore sensibilità rispetto alla RM convenzionale nella determinazione del danno microstrutturale del tessuto encefalico. Riportiamo il caso di una paziente con SM ad esordio clinico aggressivo, e successivo esito favorevole, sottoposta ad indagini di RM encefalo morfologica e funzionale DTI.

Case report. Una donna di 40 anni, con anamnesi muta, si presentava in PS per comparsa acuta di cefalea, instabilità posturale, parestesie ed ipoestesia agli arti superiori. Allo studio RM su scanner 3 T si evidenziava un'unica lesione encefalica, cerebellare sinistra, Fluid Attenuated Inversion Recovery (FLAIR) iperintensa, a margini netti, caratterizzata da enhancement "a cercine incompleto", ed un'area di alterato segnale centro-midollare al metamero C2, di 10 mm, anch'essa con enhancement (Figura 1 A, D). Alla rachicentesi: riscontro di pleiocitosi liquorale 40 leucociti/mm^3 e sintesi intratecale di bande oligoclonali. Veniva intrapreso trattamento con ripetuti cicli di cortisone ad alte dosi sino a 2g/die per 5 giorni e plasmaferesi terapeutica, con tuttavia progressivo peggioramento neurologico fino a quadro di severa tetraparesi spastica con stato di allettamento, ipo-anestesia con livello C2, ritenzione urinaria ed incontinenza fecale con Expanded Disability Status Scale (EDSS) = 8,5. La RM di controllo ad un mese mostrava incremento del focolaio cervicale diametro di 37 mm, con diffusività ridotta e Apparent Diffusion Coefficient (ADC) di 0,000780 mm^2/sec *vs* normale a 0,00110 mm2/sec e allo studio DTI 150 direzioni valori di FA fractional anisotropy pari a 0,35 *vs* bianca normale 0,63. La lesione cerebellare presentava ADC pari a 0,000929 mm^2/sec e FA di 0,26 (Figura 1 B, E, G, H). Veniva intrapreso trattamento immunosoppressivo con rituximab 1 g e.v, ripetuto dopo 15 giorni con graduale miglioramento clinico. Dopo circa due mesi dall'esordio, la paziente mostrava progressivo miglioramento clinico, con ripresa della capacità di deambulare con singolo appoggio, della sensibilità e della diuresi spontanea EDSS = 6,5. La RM di controllo a 3 mesi documentava discreta riduzione e pressochè completa scomparsa dell'enhancement della lesione cervicale (Figura 1 C, F).

Discussione. Il DTI e la trattografia si sono rivelate utili nella fase di maggiore attività della malattia di base, indicando che al danno microstrutturale corrispondeva solo modesta alterazione di rilievo dei principali fasci di fibre assonali.

Nonostante l'aggressività della malattia e la presenza di fattori prognostici sfavorevoli lesione midollare, sintomi motori, peggioramento clinico in corso di steroide la pa-

Corrispondenza: Dr.ssa Francesca Bozzetti, UOC di Neuroradiologia, Ospedale Maggiore, viale Antonio Gramsci, 14, 43126 Parma (PR), tel. 0521-703785, e-mail: bozzetti.francesca@gmail.com

LVIII Congresso Nazionale SNO, 2-5 maggio 2018, Riccione (RN).
Atti a cura di Maurizio Melis, Walter Neri, Stefano Ricci, Maria Ruggiero, Luigino Tosatto, Luca Valvassori, Bruno Zanotti.
Copyright © 2018 by new Magazine edizioni s.r.l., Trento, Italia. www.newmagazine.it *ISBN: 978-88-8041-118-5*

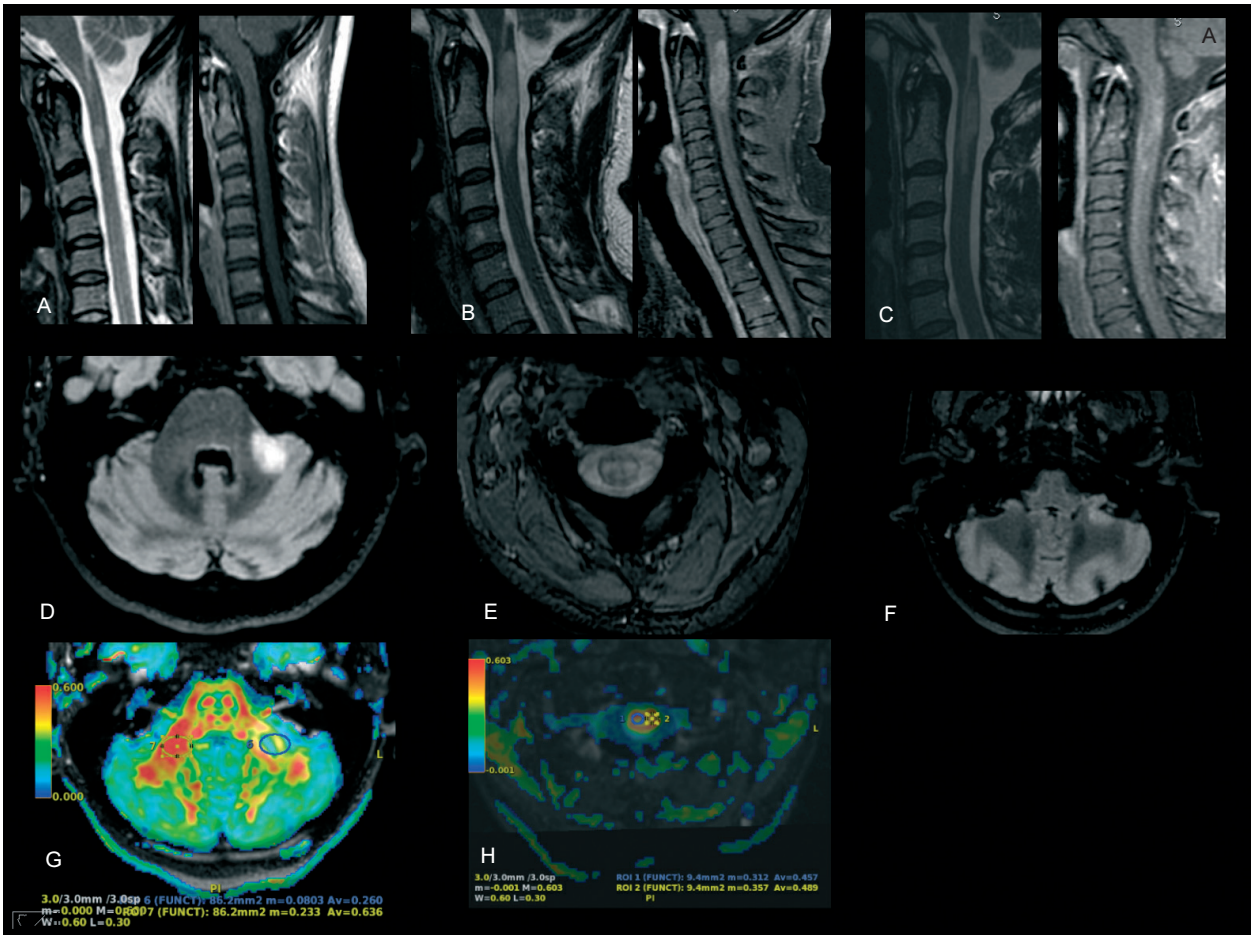

Figura 1. In A e D l'area di alterato segnale T2 iperintensa al metamero C2, di 10 mm, con enhancement, e la lesione FLAIR iperintensa cerebellare sinistra con enhancement "a cercine incompleto". In B e E le l'incremento dimensionale delle medesime lesioni al controllo ad un mese. In G e H i valori di FA ai corrispondenti livelli. In C e F la riduzione delle dimensioni e dell'enhancement delle lesioni nel follow-up a 3 mesi.

ziente ha avuto un decorso clinico favorevole. Suggeriamo pertanto l'utilità dell'imaging funzionale, in particolare DTI e trattografia, come possibili marcatori neuroradiologici con significato prognostico, potenzialmente in grado di influenzare le decisioni cliniche inerenti la gestione del paziente con SM maligna.

Abstract POSTERS:
"SCLEROSI MULTIPLA"

☐ Two young women on natalizumab at opposite ends, from no evidence of disease activity-3 to rapid progressive multiple sclerosis

S. STRUMIA, W. NERI

UO di Neurologia, Ospedale "G.B. Morgagni - L. Pierantoni", Forlì

We describe two opposite outcomes over 8 and 4 years of Natalizumab in two young women with active newly diagnosed Multiple Sclerosis (MS) despite apparent optimal result of the treatment on MR imaging. CF, now 33 years old, was put on Natalizumab at the age of 25 due to clinically and radiologically active MS after 5 relapses over two years from the diagnosis. Expanded Disability Status Scale (EDSS) at entry was 2. Since 8 years ago she has been on treatment without any relapses nor clinical progression and the brain MR imaging performed every 6 months is unchanged. She delivered two full-term-born healthy babies while on Natalizumab after uneventful pregnancies. TC, now 28 years old, began Natalizumab at the age of 24 shifting from Interferon-beta because of one myelitic relapse and flare-up of inflammatory lesions in gadolinium enhanced MRI during the first year of the disease. Since then, she had no more clinical relapses and brain and spine MRI were unchanged or ameliorated, but over 3 years the EDSS moved from 2 to 5.5 due to relentness progression of spastic paraparesis, bilateral visual loss with atrophy of retinal nerve fiber layer on OCT, and sphincteric incontinence. After genetic ruling out of Leber disease and extensive exclusion of MNO-spectrum disorder, she was shifted from Natalizumab to Rituximab after approval of the local ethics committee and has been stable for a year since.
Comment. Two seemengly similar young women put on Natalizumab in the first or second year of disease promptly reached inactivity of conventional brain and spine MRI and of clinical acute relapses. However, one gained a state of No Evidence of Disease Activity (NEDA-3) while the other experienced a dramatic progression of the disease until shifting to Rituximab. Both had clinical relapses when Natalizumab was temporary stopped. Rituximab yet an off-label treatment for MS is now increasingly recognized as a valid rescue from Natalizumab in case of treatment failure or stop due to John Cunningham virus (JCV) positivity.

Corrispondenza: Dr.ssa Silvia Strumia, UO di Neurologia, Ospedale G.B. Morgagni - L. Pierantoni, via Carlo Forlanin 34, 47121 Forlì (FC), tel. 0543-735405, e-mail: s.strumia@ausl.fo.it
LVIII Congresso Nazionale SNO, 2-5 maggio 2018, Riccione (RN).
Atti a cura di Maurizio Melis, Walter Neri, Stefano Ricci, Maria Ruggiero, Luigino Tosatto, Luca Valvassori, Bruno Zanotti.
Copyright © 2018 by new Magazine edizioni s.r.l., Trento, Italia. www.newmagazine.it *ISBN: 978-88-8041-118-5*

INDICE DEGLI AUTORI

Accordini M.C., 136
Acquistapace D., 193, 199
Adami A., 127
Agnello A., 248, 251
Agostoni E.C., 141
Aiello V., 254
Alberani M., 212
Albonico G., 148
Alessandrini A., 248
Alessandrini F., 252
Altieri R., 149, 189
Alvaro R., 140
Amati A., 137
Andreone A., 225
Anile C., 120
Antonelli V., 145, 209, 229
Antozzi C., 70
Arcangeli S., 40
Ariatti A., 227
Arlotti F., 163
Aste L., 236
Augelli R., 251
Avellis F.O., 246
Azzini C., 127

Ballabio E., 31, 129
Baracchini C., 22
Bartalucci M., 210
Bartolini Y., 225
Barvas E., 135
Basile L., 68
Bassi M., 229
Bello L., 180, 181
Bellomo F., 20
Belvedere B., 148
Bersano A., 127
Bertasi V., 211
Bertolini P., 246
Besana M., 131
Bezzi G., 129
Bianchi M., 211
Bianco A., 187, 188, 235
Biban P., 251
Bignamini V., 127
Bissoli A., 252
Boeris D., 183
Boldrini M., 143
Bologna F., 92
Bombaci A., 138
Bonetti B., 172
Bonfatti S., 125
Bongetta D., 179, 183
Borroni B., 211
Bortolotti C., 179, 183
Borutti G., 129
Bosco D., 134, 254
Botturi A., 222
Bovi P., 131
Bovi T., 172
Bozzao A., 177, 178
Bozzetti F., 202, 246, 255
Braga M., 129, 131
Brandes A., 39
Bucci A., 248, 252
Burlina A., 58
Butera G., 178

Cacciaguerra L., 217
Caiazzo A.R., 206
Calloni M.V., 44, 129, 158, 200, 241
Calvo A., 138
Camaioni A., 206
Cammarosano S., 138
Campana C., 141
Campello M., 146
Campobassi A., 229
Candeloro E., 129, 168
Cannatà M.C., 146, 148
Canosa A., 138
Cantalupo G., 248
Caponi C., 216
Cappa P.F., 233
Capra R., 109
Capurri G., 175
Car P., 187, 188
Caravaglios G., 74
Carboni T., 206, 207
Cardinali V., 205
Caria F., 127, 131
Caruso G., 146
Caruso M., 141
Casentini L.S., 99
Casero G., 182
Casetta I., 127
Castellan L., 87
Castellano A., 181
Castellini P., 225
Cava M., 154
Cavallini A., 127, 129, 131, 168
Cavallo M.A., 184
Cavedon C., 143, 172
Ceccaroni Y., 186
Cecchin D., 90
Cenciarelli S., 216
Censori B., 129
Cenzato M., 141, 179, 183
Cerasti D., 175, 202
Cerrato P., 127
Cervellino A., 193, 199
Checcarelli N., 131
Chiapparini L., 223, 230
Chiò A., 138
Chirchiglia D., 231, 234, 237, 240
Chiti A., 127, 131, 181
Chiveri L.R., 44, 158, 241
Chizzolini F., 147
Cian V., 139
Ciccone A., 95, 179, 183
Ciceri E., 143, 172, 248, 251, 252
Ciliento R., 202, 255
Cirelli C., 168
Cisari C., 165
Ciucci G., 212
Civelli P., 211
Coa R., 220
Cocco L., 214, 219
Codispoti G., 141
Cofano F., 149
Colombo A., 124
Colombo E.V., 142, 179, 183
Colosimo C., 27, 50
Comi G., 217
Condurso R., 254
Consoli A., 134
Consoli D., 134, 254
Conti C., 232, 233, 236
Conti Nibali M., 180
Coppola C., 137, 244
Coppola V., 199, 221
Corengia E., 44, 158, 241
Cornali C., 211
Corraine S., 253
Cossandi C., 187, 188, 189, 235
Cossu G., 197

Costa P., 127
Cotelli M.S., 211
Cotogni L., 205
Cremonini A., 243
Crisi G., 147, 246, 255
Cristiano D., 254
Crobeddu E., 187, 188, 189, 235
Crostelli M., 66
Crotti F.M., 232
Curti E., 255
D'Abbicco D., 137

D'Andrea M., 80, 243
Dall'Occhio C., 127
Dall'Oglio S., 143
Dallolio V., 182
D'Andreamatteo G., 206, 207
D'Apolito G., 174
Darra F., 252
Dascola I., 142
De Bonis P., 184
De Giorgi F., 253
De Giovanni R., 212
De Giuli V., 127, 131
de Min C., 141
de Togni L., 136
De Vito A., 76, 127
Defazio G., 220
Del Sette M., 127, 131
Della Sala S.W., 249
Delodovici M.L., 127, 129, 131
Demarco V., 196
Denaro F., 168
Depiazza C., 129
Desensi F., 210
Desogus N., 236
Di Carmine C., 206
Di Cristofori A., 188, 235
Di Laurenzio N.E., 230
Di Marzio F., 206, 207
Di Napoli A., 177
Di Perna G., 149
Difruscolo O., 196, 205
Donadio V., 105
Ducati A., 149, 189

Elia M., 54
Epifani E., 175, 225
Epifani L., 206
Erbetta A., 230
Ercoli T., 220
Erriu E., 233, 236
Esposito M.G., 141

Faccioli F., 185
Falcou A., 160
Fanti A., 187, 188, 189, 235
Fava A., 254
Feliziani G., 206
Ferrai R., 233
Ferrante E., 193, 199, 221
Ferrari A., 253
Ferrazzi P., 131
Ferrazzoli D., 139
Filippi P., 142
Filippini A., 238
Fiorentino M., 148
Florindo I., 202
Floris F., 232, 233
Fonti D., 197
Forgnone S., 187, 188, 189, 235
Fornaro R., 187, 188, 189, 235
Foroni R., 143, 172
Franciosi R., 249
Franciotta D., 71
Franzini A., 230
Frazzitta G., 139
Frommert M., 180
Fronza M., 197
Furloni R., 211
Fusai F., 162
Fuschillo D., 81, 209
Fusi L., 129

Gabriele D., 231, 234, 237, 240
Gaetani P., 179, 183
Gagliardo O., 177
Gaglio R.M., 208
Galati F., 134
Gallazzi M., 129
Gallerini S., 210
Gallina A., 195, 216
Gamba M., 127, 131
Gambacorta D., 173
Gandolfo C., 127
Garbossa D., 149, 189
Gasparini A., 248
Gasparotti R., 131
Gaudino C., 77
Gaviani P., 222
Gentile M., 127
Gerevini S., 154
Gerosa A., 187, 188, 189, 235
Gessaroli M., 192
Ghilardi M.F., 139
Ghisellini G., 186
Giangaspero F., 36
Giannandrea D., 195, 216
Giannini A., 205
Giannini M., 137
Gibini L., 212
Giglia F., 208
Giofrè L., 134, 254
Giombelli E., 142, 147, 179, 183, 246
Giordano F., 56
Giorgetti A., 44, 158, 241
Giorli E., 131
Giossi A., 183
Girolamo F., 137
Gnessi C., 204
Gobbato R., 206, 207
Gonnella G., 199
Gorgone G., 254
Granella F., 255
Grassi M., 131
Grasso C., 238
Grazioli A., 251
Graziuso S., 246, 255
Gregorini G.A., 211
Grimaldi M., 181
Grimaldi R., 222
Grisendi I., 225
Grossi A., 177
Guarnera A., 177, 178
Gurgone G., 73, 208
Guzzi G., 231, 234, 237, 240

Hiepe P., 180

Iannone F., 137
Ibrahim T., 41
Ierardi A.. 244
Ilardi A., 138
Imbesi F., 141
Imperatore M., 212
Infriccioli P., 206
Innocenti A., 129
Innocenti E., 210
Introzzi F., 246
Iurato L., 222
Izzo R., 122

Lafe E., 168
Lamperti E., 223
Lanari A., 127
Lanetti A., 244
Lanotte M., 189
Laterza D., 227
Latte L., 225
Lavano A., 231, 234, 237, 240
Lavano F., 237
Lazzaro A.T., 204
Lee C.S., 140
Levi V., 230
Lia A., 137
Lochner P., 127
Lodigiani C., 127, 131
Logullo F., 104
Loi F., 232
Lombardo F.A., 222
Longhi M., 143, 172, 251
Lopci E., 181
Lorusso S., 135
Lotti E.M., 127
Luciani O., 206
Lunghi V., 173
Lyons K.S., 140

Madeo G., 139
Maestri R., 139
Magnani M., 229
Magoni M., 85
Maida G., 67
Maimone G., 145, 209, 229
Maioli C., 135
Maisano M., 148
Malagù S., 110
Malferrari G., 131
Mammì C., 146
Mammi M., 149
Manca M., 51
Mandruzzato N., 251

Manera U., 138
Mangiafico S., 100
Marando C., 216
Marazzi R., 141
Marcheselli S., 127, 131
Marchesini N., 185
Marchi P., 214, 219
Marchionne A., 146
Marconi R., 210
Mariani E., 124
Marinoni M., 23
Marotti C., 210
Marsili E., 195, 216
Marsili F., 221
Mascia M.M., 220
Masi G., 196
Masotto B., 186, 241
Massari M., 227
Massironi G., 136
Massucco D., 127
Mastrocola S., 216
Matera A., 221
Maurelli M., 168
Mazza U., 141
Mazzarotto R., 143
Mazzoli T., 46, 94, 195, 216
Mazzucchelli F., 129
Melcarne A., 149, 189
Meleddu L., 133, 219
Melis F., 127
Melis M., 127, 133, 197, 214, 219
Meloni M., 238
Meneri M., 129
Menetti F., 65
Mengoni A., 216
Menozzi R., 142, 175, 225
Merella V., 197
Messina D., 254
Messina G., 230
Michelucci R., 26, 125
Micieli G., 129, 131
Minardi C., 37
Moglia C., 138
Moller J., 133, 214, 219
Monaco S., 127
Mongardi L., 184
Montegazza R., 72
Montemezzi S., 172
Montemurro N., 244
Morotti A., 127
Morresi S., 212
Motto C., 127, 129
Murrone D., 244
Muscia F., 44, 158, 241
Musetti G., 64
Mutti C., 202, 255

Napoli G., 119
Nasi M.T., 229
Naso M.G., 222
Navarria P., 181
Neri W., 17, 192, 212, 257
Nespeca M., 206
Nichelli P.F., 227
Nicolato A., 143, 172, 251
Nizzoli V., 182
Nobili L., 141
Nuzzaco G., 44, 158, 241
Nuzzi D., 243

Occhipinti C., 222
Olivari L., 181
Oppo V., 197
Ormitti F., 175, 246, 255
Ortelli P, 139

Pacchetti C., 118
Paci C., 206, 207
Paci G., 206
Paciaroni M., 127
Paciello N., 193, 199
Padiglioni C., 216
Padovani A., 127, 131, 211
Palagano G., 196
Palmisano V., 253
Panzarasa G., 187, 188, 189, 235
Pasini E., 125
Pasqualin A., 143
Pasquini L., 178
Passamonti M., 206
Pastore Trossello M., 32
Patella R., 127, 131
Patuelli A., 212
Pavesi G., 98, 202
Peltz M.T., 214
Peluso D., 193, 199
Perrone P., 44, 158, 200, 241
Persico A., 127, 131, 168
Pessina F., 180, 181
Pezzella F.R., 127
Pezzini A., 127, 131
Piantadosi C., 127
Piazza P., 175, 225
Picchetto L., 227
Piccinini G., 153
Piccinini S., 147
Pierri V., 220
Pignotti M., 206
Pilloni G., 179
Pinna G., 143, 172, 185, 186, 251
Pintomalli L., 148
Piras V., 47, 127, 133, 219
Pitrone A., 84
Pizzini F., 248
Plastino M., 134, 254
Plebani M., 248, 252
Plewnia K., 210
Polanski S., 194
Poli L., 127, 131
Politini L., 44, 158, 241
Polizzi L., 220, 233
Polloniato P., 143
Porcelli A., 146
Porretti G., 252
Postorino P., 134
Preiti N., 164
Priolo M., 146, 148
Proserpio P., 141
Protti A., 141
Puca E., 91, 206, 207
Pucci E., 112
Pucciarelli G., 140
Pugliese D., 234, 237, 240
Pugliese N., 127
Puligheddu M., 220

Quarticelli A., 206
Quartuccio L., 127
Quatrale R., 52
Querzani P., 34

Raggi A., 212
Ragno M., 206, 207
Raimondi E., 44, 158, 241
Randisi M.G., 222
Rasciti L., 212
Rasura M., 127, 131
Ravasio A., 212
Ravenna G., 185
Razzini C., 194
Rega G., 244
Renso P., 136
Renzi S., 206, 207
Ricci S., 195, 216
Ricci U.M., 185
Ricciardi A., 206
Ricciardi G.K., 172
Riguzzi P., 125
Rimolo M.L., 244
Rinaldi G., 196, 205, 244
Ritrovato A.M., 244
Riuscitti D., 142
Riva M., 180, 181
Romanelli B., 244
Romaniello A., 193, 199
Romano A., 177, 178
Romano M., 146
Romantini M., 135
Romeo L., 204
Romorini A., 200
Rossi M., 180
Rozzanigo U., 249
Rucco R., 234, 237, 240
Rudà R., 181
Ruggiero M., 17, 174
Ruini M., 182

Sacchini E., 216
Sacco C., 152
Sala F., 136, 242
Sanfilippo G., 168
Sanguigni S., 127, 206, 207
Santilli I.M., 30, 129
Santini L., 212
Sarubbo S., 249
Savastano R., 149
Saveriano F., 196
Sayyad Said A, 146
Scaccabarozzi C., 129
Scappatura L.O., 221
Scaramozzino P., 148
Scarsi M., 211

Scerrati A., 184
Schirru F., 253
Sciortino T., 180
Scoditti U., 225
Secci L., 233
Sedia M., 182
Sensi M.C., 115
Seppini G., 194
Serlenga L., 137
Servida M., 44, 158, 241
Sessa M., 129, 179, 183
Sgoifo A., 141
Sica U., 221
Silvani A., 223
Silvestrelli G., 127
Simeone S., 140
Simone A.M., 131
Simonetti G., 223
Sinigaglia A., 182
Siotto P., 214
Soda C., 185
Soffietti R., 181
Solaro C., 111
Spagnoli D., 238
Spalloni A., 127, 131
Staffa G., 156
Stocchi F., 62
Stroscio C., 231, 234, 237, 240
Strumia S., 192, 257
Susani E., 141

Talenti G., 248, 252
Tamburin S., 172
Tampoi M., 137
Tancredi L., 129, 131
Tartara F., 179, 183
Teodorani G., 162
Terruso V., 127
Tiberi S., 206
Tinazzi M., 172
Tomelleri G., 131
Tommasi N., 143
Toriello A., 127, 131
Torrisi J., 222
Tortorella C., 108
Tosatto L., 17, 145, 209, 229, 243
Traluci I., 174
Tramacere I., 230
Tramontano V., 242
Trasimeni G., 178
Trojano M., 137
Truci G.M., 217
Tsantes E., 255
Turiano F., 146, 148
Turla M., 211
Turrini A., 145, 209
Tuscano C., 146, 148

Urso E., 139

Vacca M., 220
Valzania F., 114, 227
Vecchio E., 44, 158, 241
Vecchio M.M., 222
Vellone E., 140
Vergoni G., 229
Verniccio R.L., 222
Veroni A., 182
Verrengia E.P., 44, 158, 200
Versace P., 146
Vezzulli P., 217
Villani F., 55
Vita G., 106
Volpentesta G., 231, 234, 237, 240
Volpi L., 125

Zampieri P., 143, 251
Zanatta P., 172
Zanferrari C., 127
Zappoli F., 168
Zedde M., 59, 96, 127, 131
Zenga F., 149, 179, 183, 189
Zini A., 127, 131, 227
Zinno L., 202
Zironi S., 182
Zivelonghi E., 143
Zivi I., 139
Zocchi M., 173

PROCEEDINGS SNO

Collana dedicata
alle pubblicazioni di Atti Congressuali
sotto il patrocinio della

Società dei Neurologi, Neurochirurghi e Neuroradiologi Ospedalieri

Libro stampato su carta ecologica non riciclata
che non contiene acidi, cloro ed imbiancante ottico

Pubblicato
nel mese di maggio 2018
da
new MAGAZINE edizioni
via dei Mille, 69 - 38122 TRENTO

www.newmagazine.it

PRINTED IN ITALY

SNO CIENZE EUROLOGICHE SPEDALIERE

LVIII Congresso Nazionale SNO

A cura di:
Maurizio Melis
Walter Neri
Stefano Ricci
Maria Ruggiero
Luigino Tosatto
Luca Valvassori
Bruno Zanotti

NEW MAGAZINE EDIZIONI

ISBN 978-88-8041-118-5

www.newmagazine.it